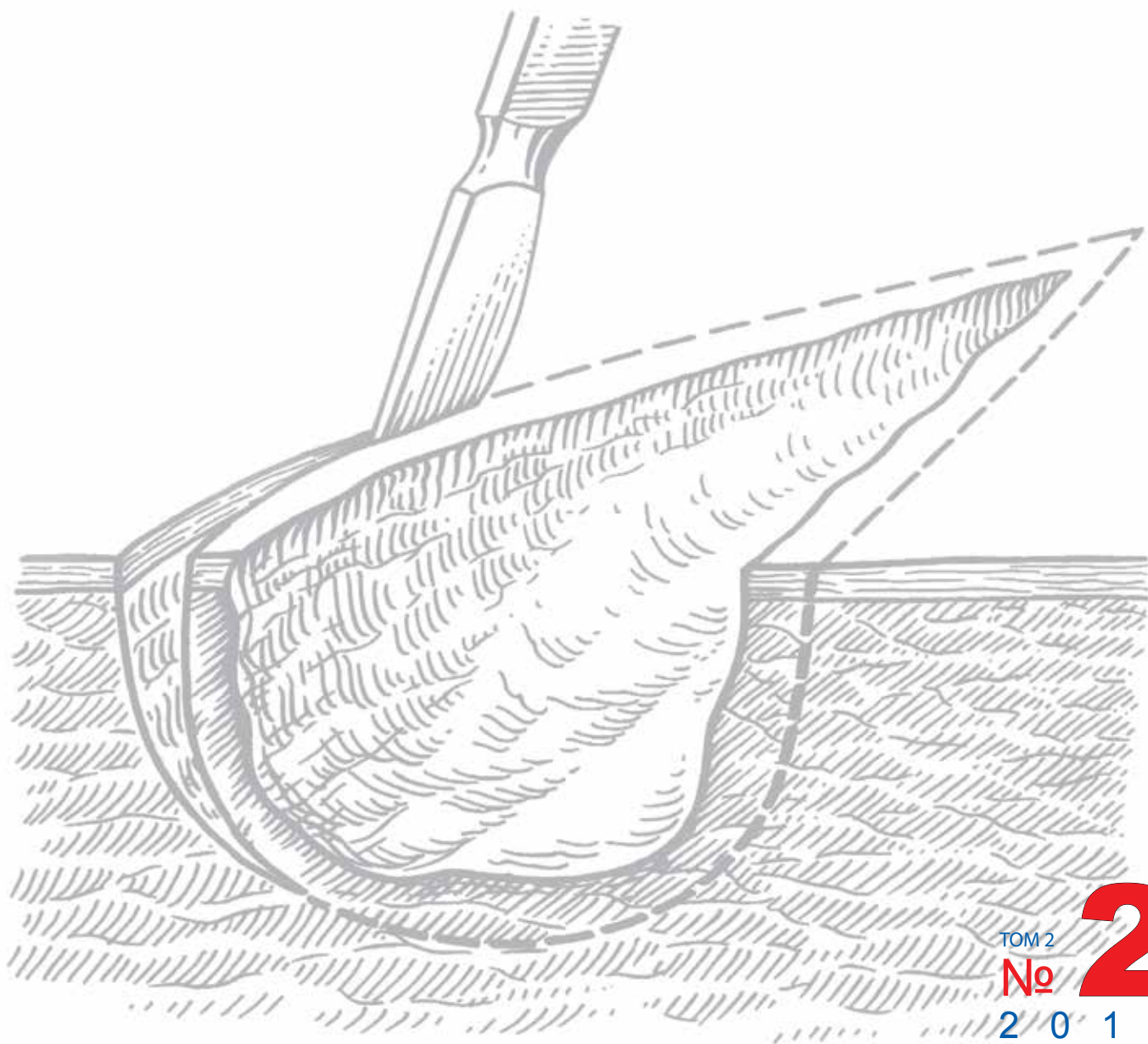




*Журнал имени
проф. Б.М. Костючёнка*

РАНЫ — И — РАНЕВЫЕ ИНФЕКЦИИ



ТОМ 2

№

2

2 0 1 5



ЭЛЕКТРОННЫЙ АБОНЕМЕНТ ЦНМБ

Первый МГМУ им. И.М. Сеченова
Центральная научная медицинская библиотека

<http://www.emll.ru>

E-mail:
cnmb.mba@yandex.ru

Телефон:
8 (499) 120-54-33

Электронный библиотечный абонемент ЦНМБ – первый проект в России, реализующий право библиотек по свободному предоставлению во временное пользование документов, хранящихся в фондах библиотеки, через Интернет в полном соответствии с российским законодательством по охране авторского права (статьи 1270, 1274 и 1275 IV части ГК РФ).

Цель проекта – предоставить читателям возможность искать, заказывать и просматривать через Интернет полные тексты любых документов из фонда ЦНМБ, крупнейшей медицинской библиотеки Европы с фондом более 4 млн единиц хранения.

На сайте электронного библиотечного абонемента доступны медицинские издания известных ученых и специалистов с XVII века по настоящее время, в том числе:

- книги;
- редкие книги;
- авторефераты;
- другие виды литературы – переводы;
- диссертации;
- депонированные рукописи.
- периодические издания;

На сайте электронного абонемента ЦНМБ возможно оформление подписки на услуги электронного библиотечного абонемента ЦНМБ для двух типов пользователей: коллективные абоненты и индивидуальные абоненты.

Также можно оформить подарочные абонементы для врачей.

Работа с электронным библиотечным абонементом возможна с любого устройства, подключенного к сети Интернет, и не требует специальных программ для чтения документов

РАНЫ

И РАНЕВЫЕ ИНФЕКЦИИ

ЖУРНАЛ ИМ. ПРОФ. Б.М. КОСТЮЧЕНКА



С 2014 г. журнал включен в Научную электронную библиотеку и Российский индекс научного цитирования (РИНЦ), имеет импакт-фактор

С 2015 г. журнал зарегистрирован в CrossRef, статьи индексируются с помощью цифрового идентификатора DOI

ЕЖЕКВАРТАЛЬНЫЙ НАУЧНО-ПРАКТИЧЕСКИЙ РЕЦЕНЗИРУЕМЫЙ ЖУРНАЛ

www.woundsurgery.ru

ПРЕДСЕДАТЕЛЬ РЕДАКЦИОННОЙ КОЛЛЕГИИ

Л.М. Рошаль

ГЛАВНЫЙ РЕДАКТОР

В.А. Митиш

ЗАМЕСТИТЕЛЬ ГЛАВНОГО РЕДАКТОРА

Ю.С. Пасхалова

ОТВЕТСТВЕННЫЙ СЕКРЕТАРЬ

П.В. Мединский

РЕДАКЦИОННАЯ КОЛЛЕГИЯ

д.м.н. А.Ж. Баялиева (Казань)
д.м.н., проф. Н.В. Белобородова (Москва)
к.м.н. Л.А. Блатун (Москва)
д.м.н., проф. Л.И. Будкевич (Москва)
д.м.н., проф. И.М. Буриев (Москва)
д.м.н. Е.А. Бурцева (Москва)
д.м.н. С.А. Валиуллина (Москва)
академик РАН, д.м.н., проф.
В.К. Гостищев (Москва)
д.м.н., проф. В.Н. Дан (Москва)
д.м.н., проф. В.Э. Дубров (Москва)
д.м.н. И.А. Ерошкин (Москва)
д.м.н., проф. А.А. Завражных (Сочи)
д.м.н., проф. А.А. Звягин (Москва)
д.м.н., проф. А.Е. Зотиков (Москва)
д.м.н. О.В. Карасева (Москва)

д.м.н. Р.А. Кешишян (Москва)
академик РАН, д.м.н., проф. В.А. Кубышкин (Москва)
д.м.н., проф. А.Б. Ларичев (Ярославль)
д.м.н., проф. Я.Г. Мойсюк (Москва)
д.м.н., проф. В.А. Попов (Москва)
д.м.н., проф. А.Ю. Разумовский (Москва)
член-корр. РАН, д.м.н., проф. И.В. Решетов (Москва)
д.м.н., проф. С.Л. Соков (Москва)
д.м.н., проф. С.В. Сокологорский (Москва)
д.м.н. А.Ю. Токмакова (Москва)
д.м.н. В.О. Цветков (Москва)
д.б.н. И.А. Чекмарева (Москва)
д.м.н., проф. А.В. Чжао (Москва)
д.м.н., проф. А.М. Шулуток (Москва)
д.м.н., проф. П.К. Яблонский (Санкт-Петербург)

ЗАРУБЕЖНЫЕ РЕДАКТОРЫ

д.м.н., доц. И.М. Балика (Молдавия)
д.м.н., проф. Ю.В. Кузьмин (Белоруссия)
д.м.н., проф. С.В. Лохвицкий (Казахстан)
д.м.н., проф. У.А. Фесенко (Украина)

О С Н О В А Н В 2 0 1 4 Г .

Учредитель: Региональная общественная организация «Хирургическое общество – Раны и раневые инфекции»

Адрес редакции: 115478, Москва, Каширское шоссе, 24, стр. 15, НИИ канцерогенеза, 3-й этаж.
Тел./факс: +7 (499) 929-96-19
www.abvpress.ru
e-mail: abv@abvpress.ru

Статьи направлять по адресу:
e-mail: paschalovaj@mail.ru

Заведующая редакцией Е.А. Иванова

Корректор В.Е. Ефремова
Дизайн Е.А. Прокофьева
Верстка Е.А. Прокофьева

Служба подписки и распространения
И.В. Шургаева, +7 (499) 929-96-19,
base@abvpress.ru
Служба рекламы
Ю.С. Пасхалова, +7 (905) 717-67-57,
ws@woundsurgery.ru

Журнал зарегистрирован в Федеральной службе по надзору в сфере связи, информационных технологий и массовых коммуникаций (Роскомнадзор)
ПИ № ФС77-44423 от 31.01.2014.

При полной или частичной перепечатке материалов ссылка на журнал «Раны и раневые инфекции. Журнал им. проф. Б.М. Костюченка» обязательна.

Редакция не несет ответственности за содержание публикуемых рекламных материалов.

В статьях представлена точка зрения авторов, которая может не совпадать с мнением редакции.

ТОМ 2
№ 2
2 0 1 5

ISSN 2408-9613

Раны и раневые инфекции. Журнал им. проф. Б.М. Костюченка
2015. Том 2. № 2. 1–62

© ООО «ИД «АБВ-пресс», 2015

Подписной индекс в каталоге «Пресса России» – 93565
Отпечатано в типографии ООО «Тверская Фабрика Печати»

Тираж 5000 экз.

www.woundsurgery.ru

WOUNDS AND WOUND INFECTIONS

THE PROF. B.M. KOSTYUCHENOK JOURNAL



In 2014, the journal was included in the Research Electronic Library and the Russian Science Citation Index (RSCI) and has an impact factor.

In 2015, the journal has been registered with CrossRef; its papers are indexed with the digital object identifier (DOI)

QUARTERLY PEER-REVIEWED SCIENTIFIC AND PRACTICAL JOURNAL

www.woundsurgery.ru

CHAIRMAN OF THE EDITORIAL BOARD

L.M. Roshal

EDITOR-IN-CHIEF

V.A. Mitish

DEPUTY EDITOR-IN-CHIEF

Yu.S. Paskhalova

EXECUTIVE EDITOR

P.V. Medinskiy

EDITORIAL BOARD

MD, DMSci A.Zh. Bayalieva (Kazan)
MD, DMSci, Prof. N.V. Beloborodova (Moscow)
MD, CMSci L.A. Blatun (Moscow)
MD, DMSci, Prof. L.I. Budkevich (Moscow)
MD, DMSci, Prof. I.M. Buriev (Moscow)
MD, DMSci Ye.A. Burtseva (Moscow)
MD, DMSci S.A. Valiullina (Moscow)
MD, DMSci, Prof., RASci Akad.
V.K. Gostishchev (Moscow)
MD, DMSci, Prof. V.N. Dan (Moscow)
MD, DMSci, Prof. V.E. Dubrov (Moscow)
MD, DMSci I.A. Yeroshkin (Moscow)
MD, DMSci, Prof. A.A. Zavrazhnov (Sochi)
MD, DMSci, Prof. A.A. Zvyagin (Moscow)
MD, DMSci, Prof. A.Ye. Zotikov (Moscow)
MD, DMSci O.V. Karaseva (Moscow)

MD, DMSci R.A. Keshishyan (Moscow)
MD, DMSci, Prof., RASci Akad. V.A. Kubyshkin (Moscow)
MD, DMSci, Prof. A.B. Larichev (Yaroslavl)
MD, DMSci, Prof. Ya.G. Moysyuk (Moscow)
MD, DMSci, Prof. V.A. Popov (Moscow)
MD, DMSci, Prof. A.Yu. Razumovskiy (Moscow)
MD, DMSci, Prof., RASci Corr. Mem. I.V. Reshetov (Moscow)
MD, DMSci, Prof. S.L. Sokov (Moscow)
MD, DMSci, Prof. S.V. Sokologorskiy (Moscow)
MD, DMSci A.Yu. Tokmakova (Moscow)
MD, DMSci V.O. Tsvetkov (Moscow)
MD, DBSci, I.A. Chekmareva (Moscow)
MD, DMSci, Prof. A.V. Tschzhao (Moscow)
MD, DMSci, Prof. A.M. Shulutko (Moscow)
MD, DMSci, Prof. P.K. Yablonskiy (Saint-Petersburg)

FOREIGN EDITORS

MD, Associate Professor I.M. Balika (Moldova)
MD, DMSci, Prof. Yu.V. Kuzmin (Belarus)
MD, DMSci, Prof. S.V. Lokhvitskiy (Kazakhstan)
MD, DMSci, Prof. U.A. Fesenko (Ukraine)

FOUNDED IN 2014

Founder: Regional Public Organization "Surgical Society – Wounds and Wound Infections"

Editorial Office: Research Institute of Carcinogenesis, Floor 3, 24 Kashirskoye Shosse, Build. 15, Moscow, 115478.
Tel./Fax: +7 (499) 929-96-19
www.abvpress.ru
e-mail: abv@abvpress.ru

Articles should be sent to e-mail: paschalovaj@mail.ru

Managing Editor E.A. Ivanova

Proofreader V.E. Efremova
Designer E.A. Prokofieva
Maker-up E.A. Prokofieva

Subscription & Distribution Service:
I.V. Shurgaeva, +7 (499) 929-96-19,
base@abvpress.ru
Advertising Service:
Yu.S. Paskhalova, +7 (905) 717-67-57,
ws@woundsurgery.ru

The journal was registered at the Federal Service for Surveillance of Communications, Information Technologies, and Mass Media (III No. ФС77-44423 dated 31 January 2014).

If materials are reprinted in whole or in part, reference must necessarily be made to the journal "Rany i Ranebye Infektsii. The B.M. Kostyuchenok Journal".

The editorial board is not responsible for advertising content.

The authors' point of view given in the articles may not coincide with the opinion of the editorial board.

VOL. 2
№ 2
2015

ISSN 2408-9613

Rany i Ranebye Infektsii.
The B.M. Kostyuchenok
journal 2015. № 2. Volume 2.
1–62

© PH "ABV-Press", 2015

Pressa Rossii catalogue index:
93565

Printed at the Tver
Printing Factory

5,000 copies

СОДЕРЖАНИЕ

Приветствие Л.М. Рошалья	5
От главного редактора	6

ПОСТРЕЛИЗ

Международная научно-практическая конференция «Местное и медикаментозное лечение ран и гнойно-некротических очагов у детей и взрослых»	8
--------------------------------------------------------------------------------------------------------------------------------------------------	---

ОБЗОРЫ, ЛЕКЦИИ, ИСТОРИЯ РАН И РАНЕВЫХ ИНФЕКЦИЙ

<i>С.А. Бурова, Ф.Л. Эмирасланов</i> Мицетома стопы и кисти: этиология, эпидемиология, патогенез, клиника, диагностика, опыт лечения	12
<i>С.А. Бурова, В.В. Привольнев</i> Онихомикозы: взгляд дерматолога и хирурга	17
<i>А.А. Галкин, В.С. Демидова</i> Нейтрофилы и синдром системного воспалительного ответа	25

ОРИГИНАЛЬНЫЕ СТАТЬИ

<i>О. А. Легонькова, В. Г. Васильев, Л. Ю. Асанова</i> Исследование эксплуатационных свойств полимерных перевязочных средств.	32
<i>А. Н. Кудрявцев, В. В. Кулабухов, А. Г. Чижов</i> Режимы высокообъемной гемофильтрации в интенсивной терапии тяжелого сепсиса и септического шока	40

КЛИНИЧЕСКИЕ НАБЛЮДЕНИЯ

<i>В.А. Митиш, О.Ю. Усу-Вуйю, Ю.С. Пасхалова, А.А. Ушаков, А.А. Звягин, С.А. Оруджева, М.С. Жестков</i> Опыт хирургического лечения хронического послеоперационного остеомиелита грудины и ребер после миниинвазивной реваскуляризации миокарда	46
--------------------------------------------------------------------------------------------------------------------------------------------------------------------------------------------------------------------------------------------------------------	----

КОНГРЕССЫ, КОНФЕРЕНЦИИ, СИМПОЗИУМЫ

2-й Международный конгресс «Сахарный диабет и хирургические инфекции» с междисциплинарной конференцией «Инновационные технологии в диагностике и лечении синдрома диабетической стопы»	58
--------------------------------------------------------------------------------------------------------------------------------------------------------------------------------------------------	----

ИНФОРМАЦИЯ ДЛЯ АВТОРОВ	60
-----------------------------------------	----

CONTENTS

Greeting from L.M. Roshal	5
From edition	6

POSTRELEASE

International scientific-and-practical conference on local and medical management of wounds and pyonecrotic foci in children and adults	8
------------------------------------------------------------------------------------------------------------------------------------------------------	---

REVIEWS, LECTURES, HISTORY OF WOUNDS AND WOUND INFECTIONS

<i>S.A. Burova, F.L. Emiraslanov</i> Mycetoma of the foot and hand: etiology, epidemiology, pathogenesis, clinical presentation, diagnosis, and experience of treatment	12
<i>S.A. Burova, V.V. Privolnev</i> Onychomycoses: the views of a dermatologist and a surgeon	17
<i>A.A. Galkin, V.S. Demidova</i> Neutrophils and systemic inflammatory response syndrome	25

ORIGINAL REPORTS

<i>O.A. Legon'kova, V.G. Vasil'ev, L. Yu. Asanova</i> Investigation of polymeric wound dressings' operational properties	32
<i>A.N. Kudryavtsev, V.V. Kulabukhov, A.G. Chizhov</i> High-volume hemofiltration regimens in the intensive therapy of severe sepsis and septic shock	40

CASE REPORTS

<i>V.A. Mitish, O. Yu. Usu-Vuiyu, Yu.S. Paskhalova, A.A. Ushakov,</i> <i>A.A. Zvyagin, S.A. Orudzheva, M.S. Zhestkov</i> Experience in surgically treating chronic postoperative osteomyelitis of the sternum and ribs after minimally invasive myocardial revascularization	46
-------------------------------------------------------------------------------------------------------------------------------------------------------------------------------------------------------------------------------------------------------------------------------------------------	----

CONGRESSES, CONFERENCES, SYMPOSIA

2 nd International congress on diabetes mellitus and surgical infections with interdisciplinary conference on innovative technologies in the diagnosis and treatment of diabetic foot Moscow, 25–27 November 2015	57
----------------------------------------------------------------------------------------------------------------------------------------------------------------------------------------------------------------------------------------------	----

INFORMATION FOR AUTHORS	60
------------------------------------------	----

Приветствие Л.М. Рошалья



Дорогие друзья!

С большим удовольствием констатирую, что в отечественной хирургии начался период интеграции! За последние годы прошло несколько крупных научных форумов, на которых с одной трибуны докладывали свои результаты взрослые и детские хирурги различных специальностей (1-й Международный конгресс «Раны и раневые инфекции», 11–13 октября 2012 г., Москва; Международная научно-практическая конференция «Вакуумная терапия у детей и взрослых», 16–17 апреля 2013 г., Москва; 2-й Международный конгресс «Раны и раневые инфекции», 14–17 октября 2014 г., Москва; VI Конгресс московских хирургов «Неотложная и специализированная медицинская помощь», 10–11 июня 2015 г., Москва и др.). Такой обмен опытом и знаниями крайне важен, так как привносит в каждую дисциплину новые методики, техники и технологии, а хирурги из разных областей начинают плодотворно сотрудничать.

Ярким примером такого сотрудничества стала прошедшая 21–22 мая 2015 г. в Сочи Международная научно-практическая конференция «Местное и медикаментозное лечение ран и гнойно-некротических очагов у детей и взрослых», и в этом номере мы предлагаем вам отчет о ее работе (материалы конференции можно найти на сайте www.woundsurgery.ru). Надеюсь, что эта тенденция в отечественной хирургии сохранится, и желаю вам приятного чтения!

*С уважением,
профессор Леонид Рошалы*

От главного редактора



Глубокоуважаемые читатели журнала, коллеги!

Гнойная хирургия – это раздел общей хирургии, занимающийся диагностикой и лечением гнойной хирургической инфекции. Гнойная хирургическая инфекция может являться самостоятельной патологией (абсцесс, флегмона, мастит, гематогенный остеомиелит) или осложнением других заболеваний (синдром диабетической стопы, crush-синдром, трофические нарушения при лимфовенозной или артериальной недостаточности, посттравматический остеомиелит, нагноение послеоперационных ран), однако ее течение подчинено единому биологическому закону, укладываемому в понятие «раневого процесс».

Рассматривая на страницах журнала различные нозологические формы, мы должны стремиться к описанию происходящих процессов с позиций патофизиологии и в рамках понятий и терминов, принятых в общей хирургии! А потому, описывая раневую процесс, призываю вас опираться на принятую в нашей стране стадийность, давая четкую характеристику тем изменениям, которые характерны для каждой фазы.

Основным хирургическим вмешательством в гнойной хирургии является хирургическая обработка гнойного очага. Хирургическая обработка в гнойной хирургии хотя и имеет свои особенности, но включает 3 этапа, используемые в общей хирургии: оперативный доступ, оперативный прием и оперативный выход. Хирургическая обработка может быть первичной и повторной. О первичной хирургической обработке гнойно-некротической раны следует говорить, когда мы выполняем ее при самостоятельном заболевании (например, при инфекциях области хирургического вмешательства). Повторная хирургическая обработка производится при появлении в ране вторичных некрозов, она включает те же элементы и этапы, что и первичная, и преследует цель перевода раны из первой фазы раневого процесса во вторую.

В ходе хирургической обработки гнойного очага первым этапом хирург выполняет оперативный доступ или изменяет форму и размеры исходной раны при наличии гнойных затеков в межфасциальные и межмышечные пространства, при этом уже на этапе планирования хирургического доступа необходимо думать о том, как впоследствии будет ликвидирован раневой дефект. Оперативный прием включает иссечение всех нежизнеспособных, разможенных, некротизированных, пропитанных гноем/раневогом детритом/некротическими массами мягких тканей и костей в пределах здоровых тканей. Именно по этой причине термин «некрэктомия» не является синонимом операции «хирургическая обработка гнойного очага», так как некрэктомия – это лишь часть операции.

Имеет свои особенности в гнойной хирургии и оперативный выход, так как в большинстве случаев раны после хирургической обработки ведутся открытым способом под повязкой, а местное лечение становится неотъемлемой частью

От главного редактора

активного хирургического лечения раневого процесса до его перехода в репаративную стадию. Однако, завершая операцию, мы обязаны отметить, укрыта ли послеоперационная рана швами, установлен ли дренаж и если да, то какой, или ведение раны будет осуществляться под повязкой.

Говоря о реконструктивном этапе лечения в гнойной хирургии, следует помнить, что пластика раны может быть окончательной и частичной, и она всегда сочетается с повторной хирургической обработкой, так как, выполняя любую пластическую операцию, хирург удаляет с поверхности раны грануляционную ткань, почти всегда иссекает края, стенки и дно раны, удаляя при необходимости сформировавшуюся к этому времени рубцовую ткань. Эти положения в равной степени применимы как к аутодермопластике, так и к любым реконструктивным вмешательствам с использованием лоскутов.

Используя все этапы хирургической обработки именно в изложенной последовательности, можно приблизить течение раневого процесса к физиологическому и в большинстве случаев предотвратить появление длительно незаживающих и хронических ран.

На страницах нашего журнала мы будем стараться подробно описывать варианты операции «хирургическая обработка» в различных клинических ситуациях.

Выражаю глубокую признательность всем, кто пишет нам критические замечания и указывает на возможные ошибки, — все это свидетельствует о том, что наше издание не безразлично читателям. В свою очередь, заверяю вас, что мы будем стремиться каждый новый номер делать лучше предыдущего. А потому мы продолжаем ждать от вас письма с идеями, советами и пожеланиями по улучшению журнала по адресу: ws@woundsurgery.ru. На этот же электронный адрес присылайте статьи, клинические наблюдения и обзоры литературы по проблеме лечения ран и раневых инфекций.

*С уважением,
главный редактор журнала Валерий Митиш*

Пострелиз

Международная научно-практическая конференция «Местное и медикаментозное лечение ран и гнойно-некротических очагов у детей и взрослых»

Сочи, 21–22 мая 2015 г.

21–22 мая 2015 г. в Сочи прошла Международная научно-практическая конференция «Местное и медикаментозное лечение ран и гнойно-некротических очагов у детей и взрослых». Организаторы Конференции: РОО «Хирургическое общество – Раны и раневые инфекции» (Москва), Министерство здравоохранения Краснодарского края, Управление здравоохранения администрации г. Сочи, ФГБУ «Институт хирургии им. А.В. Вишневского» (Москва), ГБУЗ г. Москвы «Научно-исследовательский институт неотложной детской хирургии и травматологии» Департамента здравоохранения г. Москвы, ГБУЗ «Начно-исследовательский институт – Краснодарская краевая больница № 1 им. проф. С.П. Очаповского», МБУЗ г. Сочи «Городская больница № 4», ФГАОУ ВО «Российский университет дружбы народов» (Москва), ГБОУ ВПО «Кубанский государственный медицинский университет» (Краснодар), Международный благотворительный фонд помощи детям при катастрофах и войнах (Москва), Благотворительный фонд содействия в оказании медико-социальной и реабилитационной помощи детям с тяжелой травмой и ее последствиями (Фонд детского доктора Рошалья) (Москва).

Теплая солнечная погода гостеприимного Краснодарского края создала замечательную атмосферу для плодотворного и дружественного общения почти

300 специалистов по лечению ран и раневых инфекций из различных городов России, а также Белоруссии, Узбекистана, Украины, Молдавии и Таджикистана. Открыли мероприятие главный хирург Краснодарского края, главный врач Городской больницы № 4 Анатолий Анатольевич Завражнов (Сочи) и заведующий отделом ран и раневых инфекций Института хирургии им. А.В. Вишневского, руководитель отдела гнойной хирургии НИИ неотложной детской хирургии и травматологии Валерий Афанасьевич Митиш (Москва).

В приветственном слове В.А. Митиш подчеркнул, что наша страна обладает богатейшим опытом лечения ран и раневых инфекций и по некоторым позициям опережает западные страны. Местное и медикаментозное лечение является неотъемлемым компонентом в стратегии лечения больных с ранами, а многие отечественные препараты для локального применения по своей эффективности и качеству являются уникальными и не имеют мировых аналогов. Также Валерий Афанасьевич подчеркнул, что присланные на конференцию результаты научных исследований осветили крайне актуальные для настоящего времени проблемы гнойной хирургии.

Научная программа мероприятия началась с заседания «Новые разработки различных лекарственных препаратов для местного лечения ран», прозвучало



Регистрация участников конференции



Организаторы конференции (слева направо Станислав Николаевич Пятаков, Анатолий Анатольевич Завражнов, Валерий Афанасьевич Митиш)



Приветственное слово проф. Анатолия Анатольевича Завражнова на открытии Конференции

16 докладов, из которых в 10 речь шла о новых отечественных средствах! Заседание открыла лекция ведущего отечественного специалиста по местному лечению ран Леонида Александровича Блатуна (Москва). Он рассказал собравшимся об эволюции средств для местного лечения ран, делая особый акцент на 80-е годы XX века, когда в массовое производство поступили мази на полиэтиленгликолевой основе (левомеколь, левосин, 5 % диоксициноловая мазь и др.), которые произвели революцию в лечении гнойно-некротических очагов и прекрасно зарекомендовали себя не только в мирное время, но и при массовом поступлении больных из очагов стихийных и техногенных катастроф и боевых действий. В поддержку мазей на водорастворимой основе (офломелид, ОАО «Синтез») в комплексном лечении очагов инфекции кожи и мягких тканей выступили М.С. Богомоллов и соавт. (Санкт-Петербург). Интересные результаты представили Б.Б. Капустин и соавт. (Ижевск), применяющие для местного лечения трофических язв и раневых дефектов как современные мази на основе полиэтиленгликоля, так

и отечественные биопластические материалы (био-пласт, тканевой банк «Биопласт»). Г.М. Гамзатов и соавт. (Махачкала) поделились опытом успешного лечения гнойных ран с использованием раствора арговит (НПЦ «Вектор-Вита»). Проф. В.Ф. Галимзянов (Екатеринбург) доложил об успехах применения российского препарата полигемостат (ООО «Технопарк-Центр») при лечении раневых инфекций, а К.В. Кононенко и соавт. (Курск) – об использовании отечественного антисептика широкого спектра действия мирамистин (ООО «Инфамед») в условиях поликлиники. А.Г. Бутырский (Симферополь) представил информацию об украинских биогенных повязках для лечения трофических язв нижних конечностей, а К.Ж. Матмуротов (Ташкент) – об антисептике для наружного применения фаргалс, разработанном в Узбекистане. Заседание завершилось интересным сообщением В.В. Привольнева и соавт. (Смоленск) об антибактериальной активности различных образцов меда и перспективах его использования для местного лечения раневой инфекции.



Программный доклад Леонида Александровича Блатуна



Проф. Людмила Иасоновна Будкевич (Москва) и проф. Константин Михайлович Крылов (Санкт-Петербург)



Проф. Владимир Михайлович Бенсман задает вопрос докладчику

Не остались без внимания и зарубежные препараты для местного лечения ран и гнойно-некротических очагов. Так, например, в работах С.Н. Пятакова и соавт. (Сочи), Е.С. Смирновой и соавт. (Москва), Е.В. Бублик и соавт. (Москва) были представлены результаты использования серии перевязочных средств Silkofix Professional (ООО «Медком-МП») для местного лечения острых и хронических ран различной этиологии и локализации.

Большое внимание собравшейся аудитории было привлечено к результатам фундаментальных исследований. В своих докладах И.А. Чекмарева и соавт. (Москва), С.Ю. Жидких и соавт. (Москва), И.В. Крайник и соавт. (Москва, Санкт-Петербург), В.М. Бенсман и соавт. (Краснодар, Сочи), Р.У. Гаджимурадов (Москва) рассказали об особенностях и динамике морфологической картины в ране на фоне местного лечения, изменениях в системе микроциркуляции и использовании клеточных технологий в лечении хронических ран.

В последние годы отмечается возвращение популярности дополнительных физических методов обработки ран и гнойно-некротических очагов, в связи с чем вопросам применения их на практике было по-



Заседание завершилось, а жаркая дискуссия продолжается

священо отдельное заседание. В представленных работах наибольшее внимание было уделено вакуумной терапии ран различной этиологии и локализации в России. Также были доклады по ультразвуковой кавитации раны, обработке аргоноплазменным скальпелем, фотодинамической терапии. По итогам заседания был сделан вывод, что при адекватной и тщательной первичной хирургической обработке гнойного очага потребность в данных методах может и не возникать, однако если есть возможность ими пользоваться, то и игнорировать эти способы не стоит. Во многих докладах прозвучала и экономическая оправданность методов дополнительной обработки ран (например, редкая смена повязок при вакуумной терапии против ежедневных перевязок ран приводит к существенной экономии денежных средств).

Второй день конференции был посвящен частным вопросам местного лечения ран и раневых инфекций. Прошли заседания по местному лечению в гнойной травматологии, комбустиологии, при синдроме диабетической стопы, гнойных заболеваниях различной этиологии и локализации. Резюмируя второй день, важно отметить, что препараты для местного лечения



Президиум совещается (слева направо Леонид Александрович Блатун, Владимир Михайлович Бенсман, Анатолий Анатольевич Завражнов)



На выставке препаратов для местного лечения ран



Закрытие Конференции

при любом гнойном заболевании, этиологии и клинической картине абсолютно необходимы и от правильного подбора перевязочных материалов и лекарственных средств во многом зависит исход лечения больного. На всех заседаниях звучали современные протоколы ведения больных с различными гнойными заболеваниями, а также упоминались новые препараты отечественного производства для местного лечения.

В фойе Конгресс-холла была организована выставка современных отечественных и зарубежных препаратов, предназначенных для местного лечения ран и раневых инфекций. На выставке экспонировалась продукция компаний Медком-МП (Россия), Sandoz (транснациональная), Lohmann & Rausher (Германия),

SopvaТес (транснациональная), Биотехфарм (Россия), Биосинтез (Россия), Синтез (Россия), Фотек (Россия), Медика (Россия), Технопарк-Центр (Россия).

По мнению участников и организаторов Конференции, мероприятие прошло на высоком научном уровне и в теплой дружеской атмосфере, а прозвучавшая в докладах информация будет очень полезна собравшимся как в повседневной практической деятельности, так и для решения научных и организационных проблем в долгосрочной перспективе. Материалы Конференции доступны на сайте www.woundsurgery.ru.

*Текст подготовила Ю.С. Пасхалова
(e-mail: paschalovaj@mail.ru)*

Мицетома стопы и кисти: этиология, эпидемиология, патогенез, клиника, диагностика, опыт лечения

С.А. Бурова¹, Ф.Л. Эмирасланов²

¹ГБУЗ г. Москвы «Московский научно-практический центр дерматовенерологии и косметологии Департамента здравоохранения г. Москвы»; Россия, 119071, Москва, Ленинский проспект, 17;

²ГБУЗ г. Москвы «Городская клиническая больница № 81 Департамента здравоохранения г. Москвы»; Россия, 127644, Москва, ул. Лобненская, 10

Контакты: София Алексеевна Бурова doctorburova@mail.ru

В статье приведены данные литературы по этиологии, распространенности, патогенезу, клиническим проявлениям и диагностике грибковых и актиномикотических мицетом. Статья иллюстрирована фотографиями больных и рентгеновскими снимками из собственного клинического опыта. Описаны эффективные современные схемы лечения мицетом.

Ключевые слова: мицетома стопы, мицетома кисти, этиология эумицетомы, этиология актиномицетомы, клиническая картина и диагностика мицетом, лечение грибковой и актиномикотической мицетомы

DOI: 10.17650/2408-9613-2015-2-2-12-16

Mycetoma of the foot and hand: etiology, epidemiology, pathogenesis, clinical presentation, diagnosis, and experience of treatment

S.A. Burova¹, F.L. Emiraslanov²

¹Moscow Research-and-Practical Center for Dermatovenereology and Cosmetology, Moscow Healthcare Department; 17 Leninsky Prospect, Moscow, 119071, Russia;

²City Clinical Hospital Eighty-One, Moscow Healthcare Department; 10 Lobnenskaya St., Moscow, 127644, Russia

The paper gives the data available in the literature on the etiology, prevalence, pathogenesis, clinical manifestations, and diagnosis of fungal and actinomycotic mycetomas. It is illustrated with patients' photos and X-ray films from the authors' clinical experience. The effective current treatment regimens for mycetomas are described.

Key words: foot mycetoma, hand mycetoma, etiology of eumycetoma, etiology of actinomycetoma, clinical presentation and diagnosis of mycetomas, treatment of fungal and actinomycotic mycetoma

Мицетома (мадурская стопа, мадуromикоз, мадуromицетома) — синдром, характеризующийся односторонним ограниченным на стопе или кисти безболезненным или малобезболезненным опухолеподобным плотным инфильтратом, отеком, формированием гранулем, образованием свищей и выделением из них друз (тканевых колоний), вовлечением в процесс костной ткани и деформацией конечности. Заболевание неконтагиозно. По Международной классификации болезней 10-го пересмотра соответствует коду В47.9.

Этиология. Существует 2 типа мицетом: эумицетома, вызываемая истинными грибами, и актиномицетома, возбудителем которой являются грамположительные бактерии — актиномицеты [1, 2].

Эумицетому вызывают около 20 видов грибов, сапрофитирующих в почве, навозе, на гниющих растениях, в сточных и прибрежных зонах, причем в разных географических регионах преобладают «свои» возбу-

дители. Чаще всего это *Pseudallescheria boydii*, *Aspergillus nidulans*, *Fusarium moniliforme*, *Madurella grisea*, *Madurella mycetomatis*, *Acremonium falciforme*, *Exophiala jeanselmei*, *Leptosphaeria senegalensis* и др. [3, 4].

Актиномикотическую мицетому вызывают мицелиальные или нитчатые бактерии (актиномицеты), относящиеся к порядку *Actinomycetes*: *Actinomadura madurae*, *Actinomadura pelletierii*, *Nocardia asteroides*, *Nocardia brasiliensis*, *Nocardia otitidiscaviarum*, *Streptomyces somaliensis* и др. [5]. Актиномицеты — грамположительные аэробные и микроаэрофильные бактерии, способные формировать ветвящийся мицелий, который путем фрагментации может превращаться в палочки и кокки.

Друзы актиномицет — «зерна» диаметром до 2 мм в патологическом очаге или в отделяемом из свищей, отличаются по цвету в зависимости от возбудителя мицетомы: белые, желтые, красные, черные и др.

Эпидемиология и патогенез. Первые случаи мицетомы были описаны в середине XIX века в индийской

провинции Мадур. В настоящее время наиболее часто мицетомы встречается в Африке (Нигер, Мали, Конго, Судан, Сомали), Саудовской Аравии, Йемене, Индии, Северной Америке (Мексика), Южной Америке (Венесуэла, Колумбия, Перу), а также Канаде, Центральной Америке, Европе, Японии и России [1, 5].

Соотношение эумицетомы и актиномицетомы в мире составляет (в %) 50:50, в России – 20:80, а в Африке – 80:20.

Обычно инфекция попадает под кожу в случае соприкосновения с инфицированным материалом при травме, мацерации, уколе колючкой, гвоздем, камнем, укусе, переломе и других повреждениях.

Локализация мицетомы зависит от «входных ворот» возбудителя через поврежденную кожу. Чаще всего поражаются стопы (до 85 %), реже область голеностопного сустава и кисти (до 15 %). В жарком климате характерно ношение рюкзаков, мешков и сумок на открытых частях тела, при этом плесневая или актиномикотическая мицетомы может развиваться на спине или грудной клетке. В некоторых странах традиционно грузы переносят на голове, поэтому инфекция, попадая через кожу головы и шеи, может привести к развитию мицетомы в этих зонах [6].

Постепенно через кожу процесс распространяется на подкожную клетчатку, соединительную ткань и кости.

Клиническая картина. Эумицетомы и актиномицетомы клинически мало отличимы. Инкубационный период длительный, составляет от 1 мес до 1 года и более. Процесс всегда односторонний. На начальных стадиях очаг безболезненный.

В мягких тканях стопы образуется первичный элемент – узелок (гранулема), который постепенно увеличивается и абсцидирует, в процесс вовлекаются прилегающие ткани, фасции, мышцы и кости (рис. 1). Затем развивается хроническое воспаление с микроабсцессами и массивным фиброзированием ткани, формируется конгломерат инфильтратов. Индуративный отек увеличивается по поверхности и вглубь, захватывает всю стопу или кисть, нарушается лимфо- и кровообращение. Кожа приобретает багрово-синюшный цвет, истончается, образуется множество подкожных узлов, поверхность стопы становится бугристой, свод стопы сглаживается, пальцы утолщаются. Узлы и веррукозные элементы иногда изъязвляются, формируют-

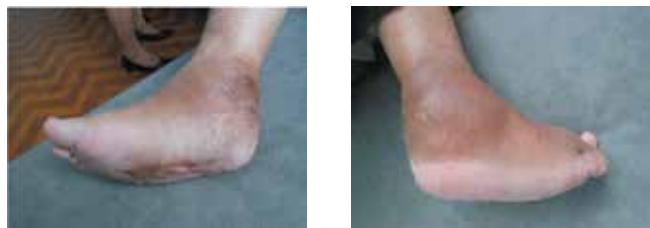

Рис. 1. Актиномикотическая мицетомы правой стопы

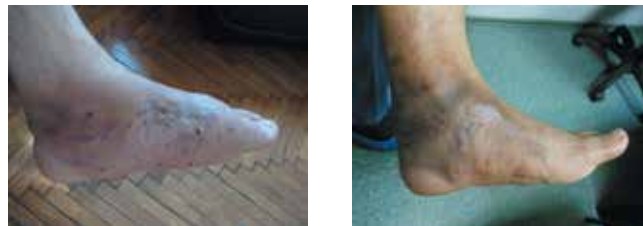

Рис. 2. Актиномикотическая мицетомы левой стопы, инфильтративная стадия

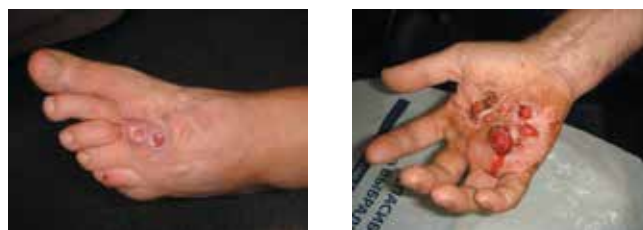

Рис. 3. Актиномикотическая мицетомы стопы и кисти у разных больных

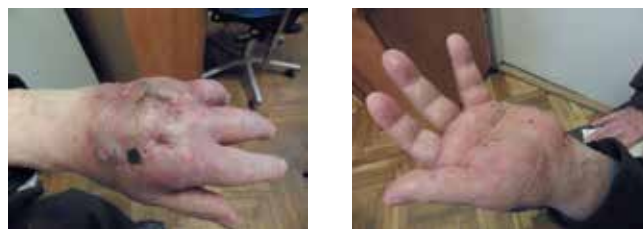

Рис. 4. Обострение существующей мицетомы левой кисти, развившейся, со слов больного, после огнестрельного ранения 5 лет назад

ся персистирующие свищевые ходы с гнойно-кровянистым отделяемым и характерным выступающим устьем свища, которые периодически открываются, закрываются и анастомозируют между собой (рис. 2–4) [7, 8]. Все это ведет к «гигантскому» поражению костных структур и деформации, но опорная функция конечности при этом долгое время остается сохранной [9–11]. Могут присоединяться тендинит, остеомиелит, реактивный артрит, что приводит сначала к «скованности» в суставе, а затем к нарушению его функции. На рентгенограммах видны характерные «пробойниковые отверстия» [12, 13].

Для актиномикотической мицетомы свойственно развитие хронической гнойной интоксикации и стойкой анемии. Для этого заболевания характерна также стадийность:

- 1) формирование инфильтрата;
- 2) абсцидирование;
- 3) фистулообразование;
- 4) рубцевание.

При эумицетоме костная деструкция наблюдается реже, течение более благоприятное.

Диагностика. На рентгенограмме стопы или кисти видны деструктивные изменения кости, чередование участков остеосклероза и остеолитизиса, округлые де-

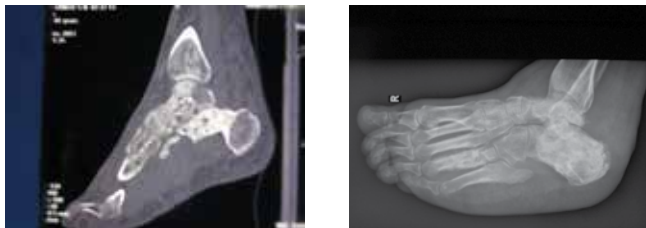

Рис. 5. Актиномикотический остеомиелит

фекты в виде сот или «пробойниковых отверстий». Характерен периостит, кортикальный слой становится неравномерным, появляется краевая узурация кости (рис. 5).

Для микробиологического исследования берут отделяемое из свищевых ходов или биоптат. Причем следует помнить, что в 60 % случаев к актиномикотической инфекции в очаге воспаления присоединяется «вторичная» бактериальная флора.

Возможность обнаружить возбудитель плесневой или актиномикотической мицетомы зависит от того, как давно функционирует свищ или как глубоко сделана биопсия. Более достоверен материал, взятый из закрытого очага при пункции или из недавно вскрывшегося свищевого хода. В этих случаях в гное хорошо видны крошковидные включения — друзы, размером с просяное зерно (от 10 мкм до 2 мм). Эти «зерна» разного цвета (белого, желтого, бурого, розового, темно-красного, черного) в зависимости от возбудителя мицетомы. Например, друзы возбудителя *Madurella* имеют черный цвет. После обработки этого «сгустка микроорганизмов» 70 % спиртом и физиологическим раствором готовят неокрашенный препарат, микроскопируют и обнаруживают «раздавленную» друзу с аморфным центром и лучистостью по периферии. Периферическая зона друзы иногда представлена булавовидными вздутиями, интенсивно преломляющими свет. При эумицетоме друза имеет вид компактного образования с отчетливо очерченной периферической зоной, но без лучистости, характерной для актиномикотической друзы. Центральная часть друзы часто представлена сплетением мицелиальных гиф или не имеет четкой структуры. Для культурального выделения актиномикотических возбудителей используют среду Lowenstein—Jensen и культивируют в течение 10 дней при 37 °С.

Для выявления плесневой мицетомы используют кровяной агар и другие среды без циклогексимида, выращивают до 10 дней при 26 °С.

В окрашенных препаратах при актиномикотической мицетоме обычно видны палочковидные элементы или актиномикотический мицелий шириной 0,4—4 мкм. При эумицетоме фрагменты септированного мицелия представлены толстыми гифами (1,5—3 мкм) и хламидиоспорами. Проводят также культуральное

исследование гноя, отделяемого из свищей и с поверхности изъязвлений на мясо-пептонном бульоне и в тиогликолевой питательной среде.

Колонии, относящиеся к роду *Actinomyces*, желтоватого или кремового цвета, выглядят порошковатыми, складчатыми, врастающими в питательную среду. При микроскопическом исследовании виден тонкий (шириной до 1 мкм) мицелий, распадающийся на короткие бациллоподобные фрагменты. Колонии, относящиеся к классу *Actinomycetes*, роду *Allesheria*, в среде Сабуро сначала имеют белый цвет, затем приобретают желтоватый или бурый оттенок. В окрашенных препаратах видны септированный мицелий шириной 3—4 мкм, конидиеносцы, оканчивающиеся овальной или грушевидной спорой (окраска гематоксилином и эозином, по Граму). Плесневые грибы — возбудители эумицетомы имеют септированный мицелий шириной 4—6 мкм с характерными головками в виде венчика или кисточки (окраска по Гомори—Грокотту, Шифф-реакция) [3, 13].

Гистология. В биоптате, послеоперационном материале или грануляциях обнаруживают микроабсцессы, в центре которых располагаются друзы, окруженные эозинофильной зоной. Друзы в гистологическом препарате выглядят как плотные мицелиальные гомогенные образования с отходящими от них лучами, поэтому на начальных этапах изучения актиномицеты были названы «лучистыми грибами». При большом увеличении особенно хорошо различимы радиально отходящие лучи от аморфного центра по периферии — феномен Ноерпли—Splendore. Как правило, применяют различные виды окрасок: гематоксилином и эозином, по Граму, по Гомори—Грокотту [14].

Глубокий (клиновидный) биоптат из очага поражения может быть использован как для гистологического, так и для культурального исследований.

Дифференциальная диагностика. Больные мицетомой поступают в нашу клинику с различными направлениями диагнозами: хронический артрит, хронический остеомиелит, бактериальная мицетомы, ботриомикоз, опухоли, «холодный» абсцесс, флегмона, постинъекционный инфильтрат и др.

Алгоритм действия врача

I. Выявление патогномичных клинических симптомов мицетомы:

- 1) поражение только одной стопы или кисти;
- 2) наличие в анамнезе факта травмирования конечности колющими или другими предметами;
- 3) хроническое медленно прогрессирующее течение заболевания;
- 4) стадийность болезни (инфильтраты, абсцедирование, свищи);
- 5) незначительный болевой синдром (кроме стадии абсцедирования);
- 6) плотный доскообразный инфильтрат;

7) постепенная деформация стопы или кисти, незначительно отражающаяся на общем состоянии больного;

8) образование множества свищей с гранулирующими выступающими устьями;

9) гнойно-сукровичный характер выделений из свищей, иногда с «крупинками», без запаха (кроме случаев присоединения вторичной бактериальной флоры).

II. Проведение рентгеновских и/или компьютерных томографий (характерные деструктивные изменения и «пробойниковые отверстия» в костной ткани).

III. Микроскопическое и культуральное исследование гноя в целях выявления возбудителя мицетомы.

IV. Обнаружение гранулематозного воспаления, микроабсцессов и характерных друз актиномицетов в гистологических препаратах.

Перечисленные параметры являются ключом для установления диагноза мицетомы, после чего требуется проведение комплексного специфического лечения:

1) длительная антибиотикотерапия (пенициллины, тетрациклины, цефалоспорины и др.) с учетом чувствительности «вторичной» флоры в периоды обострений;

2) ангиопротекторы;

3) специфический иммуномодулятор с противовоспалительным действием актинолизат по 3 мл внутримышечно 2 раза в неделю: 1-й курс — 25 инъекций, 2-й курс — 20 инъекций, 3-й курс — 15 инъекций. Интервал между курсами 1 мес, их количество зависит от динамики и течения заболевания;

4) симптоматическая терапия;

5) дезинтоксикационные средства внутривенно капельно по показаниям;

6) после консультации физиотерапевта ультразвуковая терапия с йодистым калием по 0,2–0,4 Вт/см² в импульсном режиме, на курс 10–15 сеансов (тепловые физиопроцедуры противопоказаны);

7) важным компонентом лечения является промывание свищевых ходов растворами антисептиков с добавлением 3 % перекиси водорода. При промывании удаляются гной и патологические грануляции, благодаря вспениванию перекиси водорода повышаются адгезивные свойства антисептиков и достигается промывание даже самых узких, извитых, забитых гноем, грануляциями и микроорганизмами свищевых ходов;

8) хирургическое лечение заключается в радикальном иссечении гранулем и узлов или паллиативном вскрытии и дренировании абсцедирующих участков. Если поражены кости, предпринимают трепанирование и кюретирование костных полостей или проводят «экономную» резекцию кости. При тотальном поражении стопы, развитии необратимых изменений в мягких и костных тканях, вовлечении регионарных

лимфатических узлов и развитии амилоидоза внутренних органов прогноз неблагоприятный. В этих случаях показана ампутация пораженной стопы или кисти [9, 15–17].

Особенностью лечения эумицетомы (плесневой мицетомы) является замена антибиотикотерапии длительным (до 3–9 мес) применением антимикотиков (итраконазол, позаконазол). Антибиотики подключают только при присоединении «вторичной» бактериальной флоры. В остальном тактика лечения соответствует схеме при актиномикотической мицетоме [5, 18, 19].

Эффективность лечения одного из наблюдаемых случаев мицетомы кисти показана на рис. 6.

К профилактическим мерам относятся: ношение обуви, защищающей стопы от повреждений, соблюдение мер гигиены, обязательная обработка антисептиками мест порезов, уколов, мацерации на коже конечностей и туловища и др.

Приводим описание клинических случаев.

Заболевание проявилось через 3,5 мес после повреждения свода стопы ржавым гвоздем. Плотные малобольезненные инфильтраты в области подошвы и голеностопного сустава, тенденция к абсцедированию, деформация стопы, формирующиеся свищи на подошве, послеоперационные рубцы на месте вскрытия абсцедирующих участков (см. рис. 1).

Отмечены однотипные клинические изменения при мицетоме левой стопы у 2 разных больных: плотные доскообразные инфильтраты, изменение цвета кожи, бугристость поверхности стоп, уплощение подошвы, микроабсцедирование, множественные устья свищей, характерная деформация стопы, хроническое гранулематозное воспаление (см. рис. 2). Эти наблюдения еще раз подтверждают закономерное специфическое развитие актиномикотического процесса.

На рис. 3 представлена свищевая стадия, типичные для актиномикоза выступающие гранулирующие устья свищей, гнойно-кровянистые выделения, незначительный болевой синдром, опорная функция стопы сохранена, движения в кисти нарушены.

На рис. 4 представлено обострение мицетомы левой кисти, развившейся, со слов больного, после огнестрельного ранения 5 лет назад. Пациент длительное время не обращался к врачам. Постепенно развился индуративный отек мягких тканей, абсцедирование, фистулообразование, остеомиелит пястных костей. В связи со стойкой сгибательной контрактурой 5-го пальца левой кисти он был ампутирован. Назначена антибиотикотерапия, метронидазол, мочегонные, общеукрепляющие, симптоматические и наружные средства, вскрытие абсцедирующих участков и промывание свищей. Достигнут положительный эффект. Пациент остается под наблюдением.

На рис. 5 представлены округлые дефекты в виде «пробойниковых отверстий», краевая узурация и де-

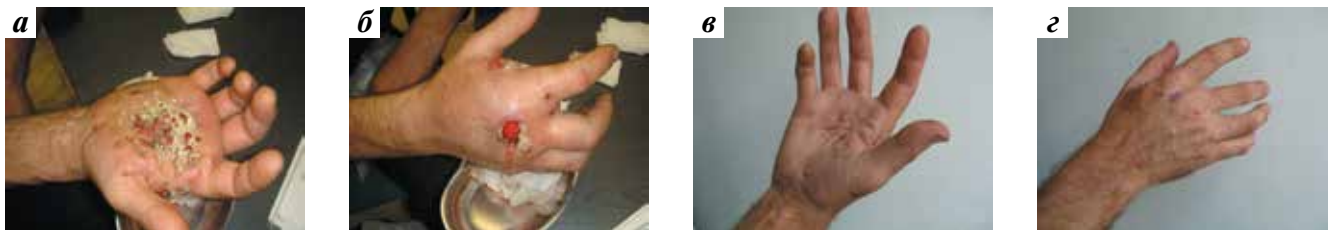

Рис. 6. Актиномикотическая мицетома правой кисти до лечения (а, б), после лечения (в, з)

структивные изменения костной ткани при мицетоме стопы.

Актиномикотическая мицетома у больного представлена на рис. 6. Заболевание началось после производственной травмы при обработке дерева 8 лет назад. Постепенно на ладонной поверхности кисти появились бугорки, затем очаги абсцедирования, свищи с гранулирующими устьями, отек и деформация кисти, развился

актиномикотический остеомиелит. Процесс распространился на всю кисть.

С момента поступления под наблюдением в течение 3 лет получал антибиотики в периоды обострений (пенициллины, тетрациклины, цефалоспорины, аминогликозиды), актинолизотерапию (4 курса по 15–25 инъекций), промывание свищей растворами антисептиков, дезинтоксикационную и наружную терапию. За последние 3,5 года не обращался.

ЛИТЕРАТУРА

1. Matsumoto T. Cutaneous and subcutaneous fungal infections. In: Principles and practice of clinical mycology. C. Kibbler, D. Mackenzie, F. Odds (eds.). Wiley, 1996. Pp. 119–22.
2. Sutton D.A. Forgotten friends. Focus of fungal infections. 2003. P. 9.
3. Miles S.J. Development of a rapid molecular method for the identification of fungal agents causing mycetoma. *Mycoses* 2005;48 Suppl 2:64.
4. De Klerk N., de Vogel C., Fahal A.H. et al. Fructose-bisphosphate aldolase and pyruvate kinase, two novel immunogens in *Madurella mycetomatis*. *Med Mycol* 2012;50(2):143–51.
5. Fahal A.G., Rahman I.A., Hasan E.M. et al. The efficacy of itraconazole in the treatment of patients with eumycetoma due to *Madurella mycetomatis*. *Trans R Soc Trop Med Hyg* 2011;105(3):127–32.
6. Fahal A.H. Mycetoma (review). *Khartoum Med J* 2011;4(1):514–23.
7. Maiti P.K., Haldar P.K. Mycetomas in two different trauma-prone parts of body: a study of 212 cases. *Ind J Med Microbiol* 1998;1:19–22.
8. Shinde R.S., Hanumantha S., Mantur B.G., Parande M.V. A rare case of mycetoma due to curvularia. *J Lab Physicians* 2015;7(1):55–7.
9. Бурова С.А. Мицетома. В кн.: Клинико-морфологическая диагностика и принципы лечения кожных болезней. Под ред. М.А. Пальцева и др. М., 2006. С. 478–83. [Burova S.A. Mycetoma. In: Clinical and morphologic diagnostics and principles of skin diseases' treatment. Ed. by M.A. Paltsev et al. Moscow, 2006. Pp. 478–83. (In Russ.)].
10. Tomsicova A. Skin manifestation of some deep mycoses. *Mycoses* 1999;42 Suppl 3:216.
11. Vachkov P.I. Deep mycotic and actinomycotic infections: a twenty year longitudinal study in Sofia, Bulgaria. *Mycoses* 2001;44 Suppl 1:77.
12. Бурова С.А., Черный Н.И. Мицетома стопы и кисти. Успехи медицинской микологии 2004;(4):213–4. [Burova S.A., Cherny N.I. Feet and hand mycetoma. *Uspekhi meditsinskoj mikologii = Successes of medical mycology* 2004;(4):213–4. (In Russ.)].
13. van de Sande W.W., Gorkink R., Simons G. et al. Genotyping of *Madurella mycetomatis* by selective amplification of restriction fragments (amplified fragment length polymorphism) and subtype-correlation with geographical origin and lesion size. *J Clin Microbiol* 2005;43(9):4349–56.
14. Salfelder K. Atlas of Fungal Pathology. Current Histopathology. Dordrecht–Boston–London: Kluwer Academic Publisher Group, 1990. Pp. 116–26.
15. Бурова С.А., Черный Н.И. Способ лечения мицетомы стопы. Патент РФ № 2027433. 1995. [Burova S.A., Cherny N.I. Method of feet mycetoma treatment. The patent of the Russian Federation № 2027433. 1995. (In Russ.)].
16. Fuller L.C. Revisiting antiseptic use in reducing post-surgical recurrence in mycetoma. *Br J Dermatol* 2015;172(6):1484–5.
17. Fahal A.G. Management of mycetoma. *Expert Vers Dermatol* 2010;5(1):87–93.
18. Bero G.N., Desbois N., Coyo C. et al. Paradoxical response preceding control of *Scedosporium apiospermum* mycetoma with posaconazole treatment. *Infect Dis* 2015;47(11):834–7.
19. Afeltra J. Mycetoma, chromoblastomycosis, paracoccidiomycosis. *Mycoses* 2009; 52 Suppl 1:7.

Онихомикозы: взгляд дерматолога и хирурга

С.А. Бурова¹, В.В. Привольнев²

¹ ГБУЗ г. Москвы «Московский научно-практический центр дерматовенерологии и косметологии Департамента здравоохранения г. Москвы»; Россия, 119071, Москва, Ленинский проспект, 17;

² кафедра общей хирургии с курсом хирургии факультета повышения квалификации и профессиональной переподготовки специалистов ГБОУ ВПО «Смоленский государственный медицинский университет» Минздрава России; Россия, 214019, Смоленск, ул. Крупской, 28

Контакты: София Алексеевна Бурова doctorburova@mail.ru

В статье обобщены данные литературы и собственного клинического опыта по распространенности онихомикозов в мире, их этиологии, клинике и лечению. Описаны критерии для системной и местной терапии онихомикозов, методы удаления ногтевых пластин (показания, противопоказания и осложнения) с точки зрения дерматолога и хирурга. Приведена современная концепция лечения онихомикозов с использованием местного антимикотика нафтифина и аппаратного удаления ногтя.

Ключевые слова: онихомикозы, системное лечение, местное лечение, нафтифин, методы удаления ногтевых пластин, современная концепция лечения онихомикозов

DOI: 10.17650/2408-9613-2015-2-2-17-24

Onychomycoses: the views of a dermatologist and a surgeon

S.A. Burova¹, V.V. Privolney²

¹ Moscow Research-and-Practical Center for Dermatovenereology and Cosmetology, Moscow Healthcare Department; 17 Leninsky Prospect, Moscow, 119071, Russia;

² Department of General Surgery with Course of Surgery, Faculty for Advanced Training and Professional Retraining of Specialists, Smolensk State Medical University, Ministry of Health of Russia; 28 Krupskaya St., Smolensk, 214019, Russia

The paper summarizes the data available in the literature on the prevalence of onychomycoses worldwide, their etiology, clinical presentation, and treatment and the authors' clinical experience. It presents criteria for the systemic and local therapy of onychomycoses and describes nail plate removal methods (indications, contraindications, and complications) in the view of a dermatologist and a surgeon. The current concept of onychomycosis treatment with the local antimycotic naftifine and nail apparatus removal is given.

Key words: onychomycoses, systemic treatment, local treatment, naftifine, nail plate removal methods, current concept of onychomycosis treatment

Заболевания и различные патологические дефекты ногтевых пластин имеют весьма распространенный характер, к ним относят:

- онихомикозы — грибковое поражение ногтей;
- вросший ноготь — нарушение роста ногтевой пластины, приводящее к воспалению околоногтевых тканей;
- подногтевой панариций — гнойно-воспалительное заболевание в области ложа и края ногтя;
- различные новообразования в области ногтевых пластин (периунгуальные фибромы, пюмусные опухоли, субунгуальные экзостозы, дорсальные слизевые кисты, пигментные невусы, спиноцеллюлярные карциномы, злокачественные меланомы и др.);
- хроническую паронихию;
- дистрофию ногтей, вплоть до лизиса или онихогрифоза;

- травматическое повреждение ногтевых пластин и др.

Онихомикозы (*tinea unguium*, микоз ногтей) — очень распространенное заболевание. По данным середины 90-х годов XX века в Европе распространенность данной патологии среди всего населения составляла от 3 до 7 %, а среди всех заболеваний ногтей этот показатель может достигать 40–50 %. Грибковое поражение ногтевых структур на кистях и стопах клинически проявляется истончением или гиперкератозом, дисколорацией, деформацией и отслоением ногтевой пластины. По последним данным Европейской академии дерматовенерологии, онихомикозами страдают около 8 % населения планеты, в Финляндии этот показатель составляет 8,4 %, в Ирландии — 15–20 %. В различных регионах США распространенность онихомикозов колеблется от 2 до 13 %, при этом в определенных группах риска данный по-

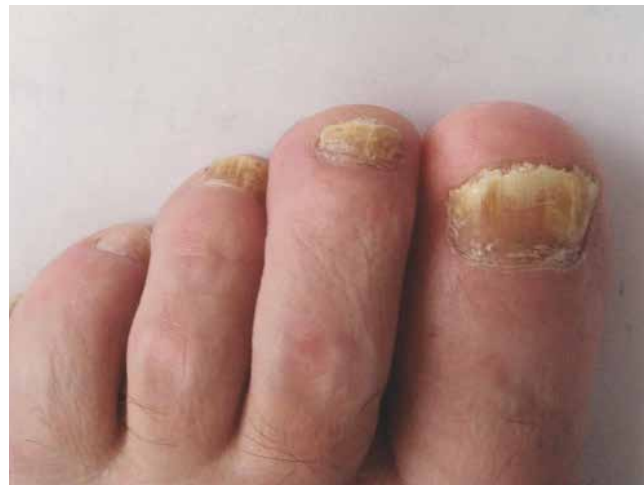
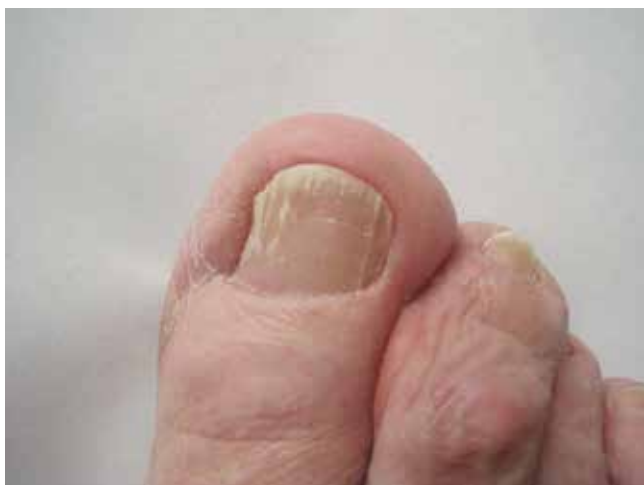
Рис. 1. Дистально-латеральный подногтевой онихомикоз (видны «каналы» в толще ногтевой пластины)

казатель может быть выше (например, у игроков баскетбольных команд достигает 89 %). В России грибковые заболевания ногтей и кожи составляют приблизительно четвертую часть всех диагнозов у пациентов, пришедших на прием к дерматологу. Данная патология выявляется у 30 % пациентов, страдающих сахарным диабетом, а это, учитывая данные неофициальной статистики по заболеваемости сахарным диабетом в России, может составлять порядка 3–4 млн человек [1–3].

Дерматомицеты (преимущественно *Trichophyton rubrum*, *Trichophyton mentagrophytes*, *Epidermophyton floccosum*) являются возбудителями онихомикозов стоп в 85 % случаев, кистей – в 64 %, дрожжеподобные грибы – в 10 и 32 % случаев соответственно, мицелиальные (плесневые) грибы – в 5 и 4 % случаев соответственно [4].

Основными клиническими разновидностями данного заболевания кистей и стоп являются: дистальный и дистально-латеральный подногтевой, проксимальный подногтевой, белый поверхностный и тотальный дистрофический онихомикозы [5, 6].

Единственное место, которое удовлетворяет требованиям к среде обитания грибов, – это область сочленения ногтевой пластины и ногтевого ложа (щели, бороздки). Грибы, как правило, проникают в ноготь с фронтальных и боковых зон, поэтому дистальный и латеральный онихомикозы – наиболее частые формы (рис. 1).

Проксимальный онихомикоз – редкая форма, возникает, когда гриб пенетрирует ногтевую пластину со стороны заднего кожного валика (рис. 2).

Белый поверхностный онихомикоз (микотическая лейконихия) в большей степени типичен для пациентов с вирусом иммунодефицита человека, при этом степень пенетрации ногтя дерматофитами минимальна [7, 8].

Тотальный дистрофический онихомикоз характеризуется поражением всей ногтевой пластины в виде резкого изменения цвета, значительного подногтевого гиперкератоза, полного или частичного разрушения ногтя, особенно в дистальных зонах (рис. 3).

Общераспространенным заблуждением среди пациентов и врачей является то, что онихомикоз – это в первую очередь косметическая проблема, не требующая лечения. В то же время абсолютно очевиден тот факт, что онихомикоз оказывает значительное влияние на качество жизни пациентов (дискомфорт, трудности в ношении обуви, эстетически неприятные ощущения, сниженная самооценка, отрицательное влияние на сексуальную жизнь) и может явиться причиной развития серьезных осложнений (язвы стоп, остеомиелит, целлюлит и гангрена у пациентов с сахарным диабетом), присутствие сенсibilизирующих грибковых/дерматофитных антигенов в ногтевой пластине может способствовать развитию других серьезных заболеваний (астма, atopический дерматит, крапивница и др.), а нелеченные пациенты являются

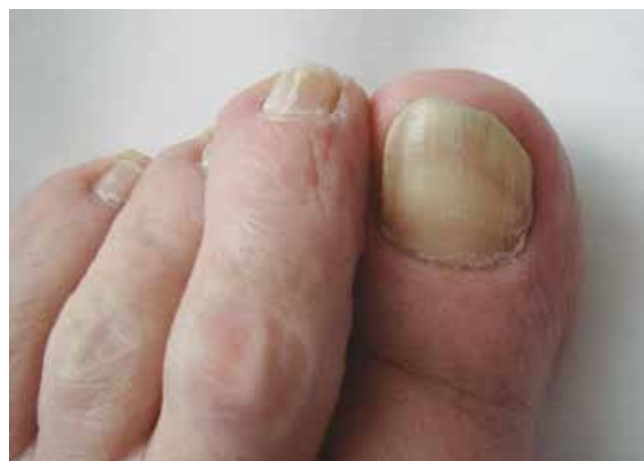

Рис. 2. Проксимальный подногтевой онихомикоз

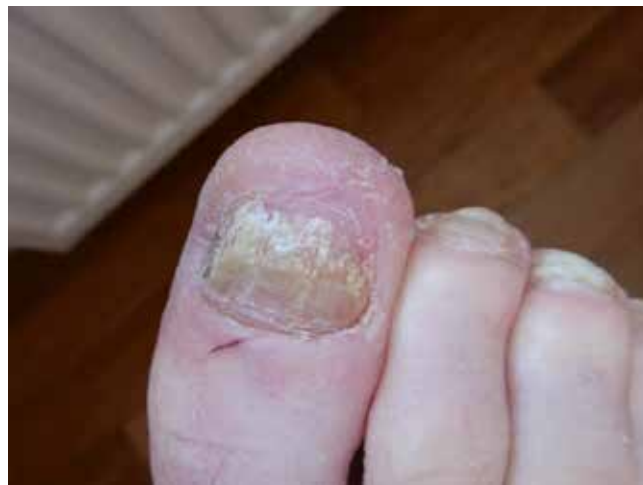
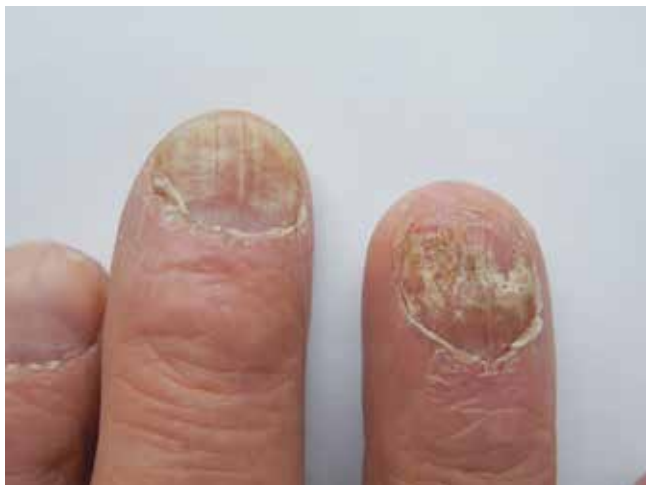
Рис. 3. Тотальный дистрофический онихомикоз кистей и стоп

весьма «удачным» резервуаром грибковой инфекции. Несмотря на то что онихомикоз не является жизнеугрожающим состоянием, все вышеперечисленные причины требуют внимательного отношения к этой проблеме и определению правильной тактики лечения [9].

Лечение онихомикозов может быть как монокомпонентным, так и комплексным. В различных комбинациях применяют системные противогрибковые средства и местные антимикотики, сосудистые препараты, улучшающие трофику матрикса и ногтевого ложа, средства, ускоряющие рост ногтевой пластины, даже иммуномодуляторы. Решение о назначении системных антимикотиков (полиены, итраконазол, тербинафин, флуконазол) при различных формах онихомикозов принимает врач с учетом показаний и противопоказаний. Системная терапия не назначается при непереносимости лекарственного средства, наличии сопутствующей патологии, особенно при заболеваниях печени, хронической почечной недостаточности, тяжелой сердечной недостаточности, различных лекарственных взаимодействиях, беременности и лактации. В перечисленных ситуациях предпочтительна местная терапия, которая особенно эффективна, если форма онихомикоза соответствует критериям для ее назначения, перечисленным ниже.

Показания к применению местной антимикотической монотерапии онихомикозов:

1) при наиболее распространенных дистально-латеральных формах, когда в процесс избирательно вовлечены 3–4 ногтевые пластины с площадью поражения каждой до 30–50 %, не вовлечен матрикс, а подногтевой гиперкератоз не превышает 2 мм;

2) детям с тонкой, быстрорастущей ногтевой пластиной;

3) пациентам с поверхностным белым онихомикозом;

4) в профилактических целях в группе пациентов с риском рецидива.

Нередко параллельно с медикаментозной терапией предпринимается удаление ногтевой пластины различными методами.

Показания к удалению ногтевой пластины:

1) диагностическое исследование ногтевой пластины и подногтевого ложа в целях подтверждения некоторых видов инфекционных заболеваний, лишая, опухолей, поражений соединительной ткани, случаев меланонихии, лейконихии, *pachyonychia congenita* и др.

2) в лечебных целях:

- различные опухоли в области ногтя;
- травматическое повреждение ногтя;
- грубые деформации ногтя;
- вросший ноготь;
- хроническая паронихия;
- онихомикоз.

Относительные противопоказания к удалению ногтевой пластины:

1) облитерирующее поражение сосудов нижней конечности III–IV степени;

2) нейроишемическая форма синдрома диабетической стопы;

3) выраженные нарушения свертывающей системы крови.

Удаление ногтевой пластины по «диагностическим» причинам остается редким показанием [10]. В основном хирурги удаляют ноготь в процессе лечения одной из клинических ситуаций. Подозрение на опухоль околоногтевой области или подногтевой зоны является единственным абсолютным показанием к частичной или полной резекции ногтевой пластины [11]. Удаление ногтевой пластины при открытом переломе пальца, инородном теле или глубокой ране проводится вынужденно для обеспечения надлежащего местного лечения. Рецидивирующие подногтевые гематомы, хронический болевой синдром, выраженная посттравматическая деформация могут

также служить показанием к удалению [12]. Вросший ноготь — самое традиционное показание к выполнению различных видов резекций пластины [13, 14]. Так же как и при хронической паронихии, хирург применяет эту операцию при неэффективности консервативной терапии.

Методы удаления ногтевой пластины:

1) механический (хирургический): полное или частичное проксимальное или дистальное удаление;

2) химический — с использованием кератолитических средств. По методу Г.К. Андриясяна на пораженный ноготь накладывают кератолитическое средство онихолизин (15 % сернистый барий на тальке), по методу А.Н. Аравийского — мазь из равных частей йодистого калия и ланолина, по методу А.М. Ариевича — кератолитический коллоидный лак на 5 дней, затем 10 % салициловую мазь. Существуют также кератолитические пластыри (салициловый, трихлоруксусный, уреапласт и др.), онихолитический крем микоспор, в состав которого входят антимикотик бифоназол, мочевины, ланолин и вазелин, кремы с содержанием 40 % мочевины, 88 % фенола, 10 % гипохлорита. После теплой ванночки во всех случаях размягченную ногтевую пластину счищают [15];

3) физический: CO₂-лазер, поток плазмы, электронож, фототермолиз;

4) аппаратный.

Ни один из приведенных методов удаления ногтевой пластины не является идеальным. Химический способ самый медленный (до 10–35 дней), требующий кропотливого осторожного нанесения кератолитических средств, неудобный при нанесении на ногти стоп, особенно для пожилых людей. Фенол действует значительно быстрее (несколько процедур по 30 с), однако его действие часто приходится нейтрализовать концентрированными кислотами [16–18]. Кроме того, большинство местных химических средств лишь размягчают ноготь и подногтевое ложе и/или делают пластину мягче, а затем все равно необходимо снимать ноготь механическим путем. Физические способы являются самыми дорогими и малоизученными, требуют обучения персонала и прецизионной техники исполнения [19].

Кроме того, в настоящее время известно достаточное количество исследований, на основании которых можно сделать вывод, что ни один из методов удаления ногтя при онихомикозе в одиночку не является достаточным для излечения пациента [20, 21]. Согласно последним рекомендациям Британского общества дерматовенерологов (2014), хирургическое удаление ногтевой пластины с последующим назначением местной терапии не продемонстрировало эффективности по результатам рандомизированных исследований, в связи с чем не может быть рекомендовано для терапии онихомикозов. Эксперты Общества делают вывод

о том, что для использования подобного метода необходимо проведение хорошо спланированных рандомизированных клинических исследований [9].

Даже исследования по удалению ногтевых пластин при онихомикозе с помощью лазеро- и фотодинамического лечения показали результаты излечения 44,3 % пациентов в первый год после процедуры и 36,6 % через полтора года [22, 23]. При традиционном хирургическом методе удаления ногтевой пластины результаты излечения в течение первого года составили 30–60 % [10, 14, 18, 24]. И, разумеется, нельзя забывать о возможных осложнениях после хирургического удаления ногтевой пластины, которые не встречаются при консервативном лечении онихомикоза.

Осложнения после удаления ногтевой пластины [24]:

1) хронический болевой синдром. Пациенты быстро возвращаются к привычной жизни после хирургической манипуляции, но их обувь не предназначена для ношения без ногтевой пластины. Каждый вид ежедневной активности будет отзываться болевыми ощущениями, поскольку для человека весьма непривычно жить и работать без ногтей;

2) формирование хронической раны. Как правило, хирург недооценивает степень нарушения кровоснабжения конечностей, нейропатии (алкогольной, токсической, диабетической), риска постоянной травматизации (обувь) и других факторов, ведущих к хронизации раневого процесса. Хроническая инфицированная рана в этом случае характерна для нижних конечностей и пациентов с сахарным диабетом [25];

3) избыточная грануляционная ткань ложа ногтя. При адекватном кровоснабжении часто формируется возвышающаяся над кожей грануляционная ткань, которая препятствует нормальному росту ногтя. Требуются ее удаление острым путем, инъекции или аппликации кортикостероидов;

4) деформация ногтевой пластины. В послеоперационном периоде существует высокий риск формирования грубой деформации новой ногтевой пластины или онихохизии из-за повреждения матрикса и перечисленных выше причин. Такая деформация может стать показанием к удалению ногтя, и ситуация повторится снова;

5) осложнения, ассоциированные с хирургической манипуляцией. Аллергическая реакция на анестетик или местный препарат [26], нагноение области вмешательства, распространение инфекции за пределы первичного очага и т. д.

На основании изложенного становится ясно, что ни один из методов удаления ногтя при онихомикозе в одиночку не является достаточным для излечения пациента и необходим поиск альтернативы хирургическому удалению ногтевой пластины в целях улучшения результатов лечения при данной патологии.

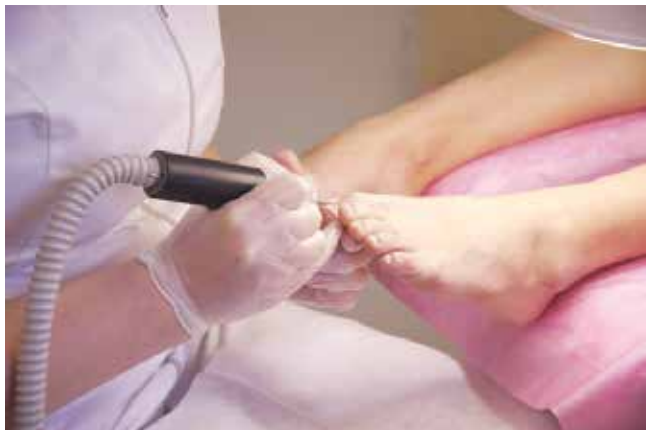

Рис. 4. Аппаратный метод удаления ногтевых пластин

В настоящее время широко используется аппаратный метод послойного удаления ногтевой пластины и подногтевого гиперкератоза вращающимися абразивами, алмазными и металлическими фрезами (рис. 4). Метод имеет много преимуществ перед хирургическим, химическим и физическим способами. Отмечены безболезненность, комфортность и атравматичность процедуры, в рамках которой возможна обработка всех пораженных ногтевых пластин при любых формах онихомикоза – от поверхностных до тотальных, без возрастных ограничений и даже у пациентов с сосудистыми заболеваниями конечностей. Метод отличается высоким качеством зачистки ногтевого ложа от пораженных грибком гиперкератотических масс. Вскрытие осумкованных очагов грибковой инфекции открывает доступ для местных антимикотиков, что значительно повышает противогрибковую эффективность препаратов, при этом значительно сокращаются сроки лечения онихомикозов. Послойное удаление ногтя позволяет визуально контролировать глубину поражения, выявлять сопутствующие онихомикозу подногтевые инородные тела, папилломатозные образования, дерматофибромы, невусы и не травмирует зону роста ногтя, что важно для правильного формирования ногтевой пластины после лечения. Появляется возможность собрать более достоверный материал из-под ногтевой пластины для микроскопического исследования. Однако и данный метод дает результаты только в сочетании с назначением высокоэффективной местной терапии.

Существует большая группа местных антимикотиков для лечения онихомикозов, классифицируемых по химическому строению: азолы (кетоназол, клотримазол, миконазол, бифоназол, эконазол, изоконазол, оксиконазол), аллиламины (нафтифин), морфолины (аморолфин), циклопироксоламины (циклопирокс) и др.

Согласно современной концепции терапии онихомикозов, в толще ногтевой пластины существуют

продольно расположенные (от свободного края к матриксу) щели, каналы и бороздки, именно по этим «туннелям» грибковая инфекция распространяется вглубь ногтя [7], поэтому мы в своей работе отдаем предпочтение водно-спиртовому раствору нафтифина (Экзодерил®), который способен проникать быстро и глубоко по этим щелям и каналам к ногтевому ложу.

Кроме того, имеются и другие преимущества нафтифина. Показано, что при нанесении 1 % раствора Экзодерила® с дистально-латеральной стороны происходит его проникновение через каналы по градиенту концентрации непосредственно в очаг грибковой инфекции (под ногтевую пластину) и создаются высокие концентрации антимикотика в пораженных тканях. Препарат обладает уникальным механизмом действия и связан с блокадой фермента скваленэпоксидазы: подавление синтеза эргостерола за счет ингибирования скваленэпоксидазы вызывает прекращение роста грибковых клеток, происходит накопление сквалена в мембранах (в частности, в эндоплазматической сети), нафтифин также стимулирует биосинтез сквалена, приводя к резкому повышению его концентрации задолго до развития дефицита эргостерола. Накопление сквалена в мембранах гриба вызывает дегенеративные процессы в грибковой клетке и диспозицию липидов, что и обуславливает фунгицидную активность нафтифина [27].

Определение минимальных ингибирующих (подавляющих) и фунгицидных концентраций нафтифина методом разведений показало гибель основного возбудителя онихомикоза – *Trichophyton rubrum* – в 100 % случаев при минимальных ингибирующих концентрациях в диапазоне от 0,1 до 0,2 мкг/мл, что свидетельствует о высокой эффективности нафтифина [28].

На протяжении длительного применения нафтифина (препарат был открыт в 1974 г.) не было отмечено развития резистентности к нему в лабораторных исследованиях после повторных экспозиций исследуемых штаммов, а также при клинических наблюдениях, что является одним из важных преимуществ препарата [28].

По данным Ю.В. Сергеева и соавт., монотерапия оригинальным препаратом Экзодерил® демонстрирует высокую клиническую и микологическую эффективность при ограниченных формах онихомикоза, уже в первые 3 мес излечение достигнуто в 71 % случаев [29].

В клиническом исследовании С.А. Буровой, в которое были включены пациенты с дистально-латеральными формами онихомикоза кистей и стоп и поверхностным белым онихомикозом стоп на фоне сопутствующих хронических заболеваний внутренних органов и сахарного диабета, с противопоказаниями для назначения системных антимикотиков, в резуль-

тате местного применения 1 % раствора Экзодерил[®] после аппаратной «чистки» и соблюдения надлежащих санитарных мер достигнуто излечение от онихомикоза у 45 (57,7 %), улучшение состояния ногтевых пластин — у 29 (37,2 %) из 78 больных [3, 30].

Заключение

Таким образом, основываясь на данных литературы, собственных клинических исследованиях и с учетом структурных особенностей ногтя, пораженного грибковой инфекцией, можно сделать следующие вы-

воды: наиболее предпочтительной лекарственной формой препарата для местного лечения онихомикозов является форма водно-спиртового раствора Экзодерил[®], местная терапия в сочетании с аппаратной обработкой ногтевой пластины позволяет достигнуть высоких концентраций противогрибкового препарата в ногтевой пластине в отношении большого числа клинически значимых грибковых патогенов при минимуме побочных эффектов. Хирургическое удаление ногтевой пластины не рекомендовано в качестве метода лечения онихомикоза.

ЛИТЕРАТУРА

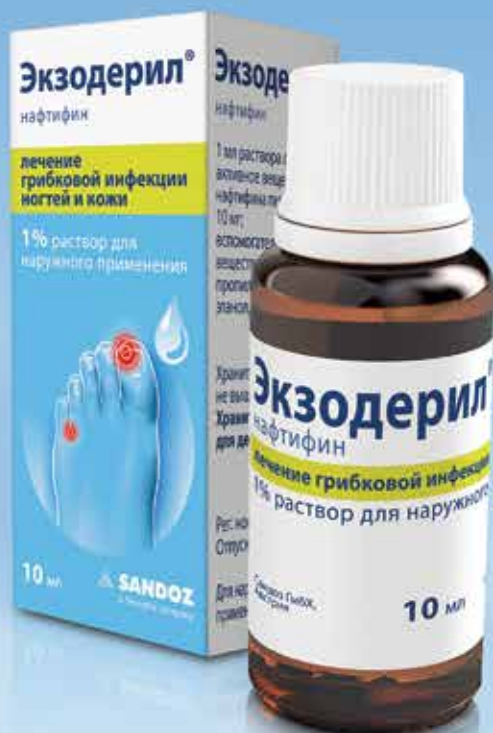1. Сергеев А.Ю., Сергеев Ю.В. Онихомикозы и современная дерматология: медико-социальные аспекты. В кн.: Успехи медицинской микологии. Т. 10. М., 2007. С. 15–6. [Sergeev A.Yu., Sergeev Yu.V. Onychomycosis and modern dermatology: medical and social aspects. In: Successes of medical micology. Vol. 10. Moscow, 2007. Pp. 15–6. (In Russ.)].
2. Thomas J., Jacobson G.A., Narkowicz C.K. et al. Toenail onychomycosis: an important global disease burden. *J Clin Pharm Ther* 2010;35(5):497–519.
3. Бурова С.А. Особенности лечения грибковых инфекций кожи и ее придатков в группах риска. *Клиническая дерматология и венерология* 2014;1:42–6. [Burova S.A. Peculiarities of treatment of mycotic infections of the skin and cutaneous appendages in high-risk groups. *Klinicheskaya dermatologiya i venerologiya = Clinical Dermatology and Venerology* 2014;1:42–6. (In Russ.)].
4. Szepietowski J. et al. 6th Congress of ECDMM 2000; Abstr. P7-005.
5. Anaissie E., McGinnis M., Pfaller M. *Clinical mycology*. Churchill Livingstone, 2003.
6. Tchernev G., Penev P.K., Nenoff P. et al. Onychomycosis: modern diagnostic and treatment approaches. *Wien Med Wochenschr* 2013;163(1–2):1–12.
7. Сергеев А.Ю., Сергеев Ю.В. Новые концепции патогенеза диагностики и терапии онихомикозов. *Иммунология. Аллергология. Инфектология* 2007;3:8–10. [Sergeev A.Yu., Sergeev Yu.V. New concepts of diagnostics pathogenesis and onychomycosis therapy. *Immunologiya. Allergologiya. Infektologiya = Immunology. Allergology. Infectology* 2007;3:8–10. (In Russ.)].
8. Жукова О.В. Современные методы наружной терапии онихомикозов. *Клиническая дерматология и венерология* 2012;5(1):1–3. [Zhukova O.V. Modern methods of the external therapy of onychomycosis. *Klinicheskaya dermatologiya i venerologiya = Clinical Dermatology and Venerology* 2012;5(1):1–3. (In Russ.)].
9. Ameen M., Lear J.T., Madan V. et al. British Association of Dermatologists' guidelines for the management of onychomycosis 2014. *Br J Dermatol* 2014;171(5):937–58.
10. Lai W.Y., Tang W.Y., Loo S.K., Chan Y. Clinical characteristics and treatment outcomes of patients undergoing nail avulsion surgery for dystrophic nails. *Hong Kong Med J* 2011;17(2):127–31.
11. Song M., Ko H.C., Kwon K.S., Kim M.B. Surgical treatment of subungual glomus tumor: a unique and simple method. *Dermatol Surg* 2009;35(5):786–91.
12. Ghaffarpour G., Tabaie S.M., Ghaffarpour G. A new surgical technique for the correction of pincer-nail deformity: combination of splint and nail bed cutting. *Dermatol Surg* 2010;36(12):2037–41.
13. Гаин Ю.М., Богдан В.Г., Попков О.В., Алексеев С.А. Хирургия взрослого ногтя. Минск, 2007. 224 с. [Gain Yu.M., Bogdan V.G., Popkov O.V., Alexeev S.A. *Ingrown nail surgery*. Minsk, 2007. 224 p. (In Russ.)].
14. Shaikh F.M., Jafri M., Giri S.K., Keane R. Efficacy of wedge resection with phenolization in the treatment of ingrowing toenails. *J Am Podiatr Med Assoc* 2008;98(2):118–22.
15. Сергеев Ю.В., Сергеев А.Ю. Онихомикозы. Грибковые инфекции ногтей. М.: ГЭОТАР медицина, 1988. 126 с. [Sergeev Yu.V., Sergeev A.Yu. *Onychomycosis. Mycotic infections of nails*. Moscow: GEOTAR Medicine, 1988. 126 p. (In Russ.)].
16. Collins S.C., Cordova K., Jellinek N.J. Alternatives to complete nail plate avulsion. *J Am Acad Dermatol* 2008;59(4):619–26.
17. Tatlican S., Eren C., Yamangokturk B. et al. Chemical matricectomy with 10 % sodium hydroxide for the treatment of ingrown toenails in people with diabetes. *Dermatol Surg* 2010;36(2):219–22.
18. Tatlican S., Yamangokturk B., Eren C. et al. Comparison of phenol applications of different durations for the cauterization of the germinal matrix: an efficacy and safety study. *Acta Orthop Traumatol Turc* 2009;43(4):298–302.
19. Grover C., Bansal S., Nanda S. et al. Combination of surgical avulsion and topical therapy for single nail onychomycosis: a randomized controlled trial. *Br J Dermatol* 2007;157(2):364–68.
20. Malay D.S., Yi S., Borowsky P. et al. Efficacy of debridement alone versus debridement combined with topical antifungal nail lacquer for the treatment of pedal onychomycosis: a randomized, controlled trial. *J Foot Ankle Surg* 2009;48(3):294–308.
21. Becerro de Bengoa Vallejo R., Losa Iglesias M.E., Cervera L.A. et al. Efficacy of intraoperative surgical irrigation with polihexanide and nitrofurazone in reducing bacterial load after nail removal surgery. *J Am Acad Dermatol* 2011;64(2):328–35.
22. Sotiriou E., Koussidou-Eremonti T., Chaidemenos G. et al. Photodynamic therapy for distal and lateral subungual toenail onychomycosis caused by *Trichophyton rubrum*: preliminary results of a single-centre open trial. *Acta Derm Venerol* 2010;90(2):216–7.
23. Hochman L.G. Laser treatment of onychomycosis using a novel 0.65-millisecond pulsed Nd:YAG 1064-nm laser. *J Cosmet Laser Ther* 2011;13(1):2–5.
24. Moossavi M., Scher R.K. Complications of nail surgery: a review of the literature. *Dermatol Surg* 2001;27(3):225–8.
25. Привольнев В.В., Решедко Г.К., Савкин В.А., Кречикова О.И. Структура возбудителей и их антибиотикорезистентность при инфекциях нижних конечностей у больных сахарным диабетом. *Клиническая микробиология и антимикробная химиотерапия* 2009;11(1):86–9. [Privolnev V.V., Reshedko G.K., Savkin V.A., Krechikova O.I. Structure of infectious organisms and their

- resistance to antibiotics at infections of lower extremities at patients with diabetes mellitus. *Klinicheskaya mikrobiologiya i antimikrobnaya khimioterapiya = Clinical Microbiology and Antimicrobial Chemotherapy* 2009;11(1):86–9. (In Russ.).
26. Häfner H.M., Schmid U., Moehrle M. et al. Changes in acral blood flux under local application of ropivacaine and lidocaine with and without an adrenaline additive: a double-blind, randomized, placebo-controlled study. *Clin Hemorheol Microcirc* 2008;38(4):279–88.
27. Monk J.P., Brogden R.N. Naftifine. A review of its antimicrobial activity and therapeutic use in superficial dermatomycoses. *Drugs* 1991;42(4):659–72.
28. Verma A. Naftifine demonstrates potent fungicidal activity against the most common dermatophyte species with no evidence of resistance. *J Am Acad Dermatol* 2012;66(4 Suppl 1):AB119.
29. Сергеев Ю.В., Мокина Е.В., Чернявская М.Г. и др. Проблемы и перспективы терапии и профилактики микозов стоп и онихомикозов. *Русский медицинский журнал* 2004;12(18):3–9. [Sergeev Yu.V., Mokina E.V., Chernyavskaya M.G. et al. Problems and prospects of therapy and prophylactics of feet mycosis and onychomycosis. *Rossiyskiy meditsinskiy zhurnal = Russian Medical Journal* 2004;12(18):3–9. (In Russ.)].
30. Бурова С.А. Опыт лечения онихомикозов кистей и стоп местными антимикотиками. *Consilium medicum. Дерматология* 2015;(1 Прил):12–5. [Burova S.A. Experience of treatment of onychomycosis of hands and feet with antimycotic agents. *Consilium Medicum. Dermatologiya = Dermatology* 2015;(1 Suppl):12–5. (In Russ.)].

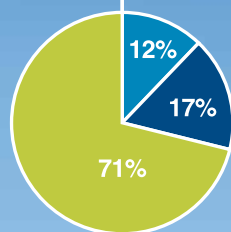
Экзодерил®

Глубоко в ноготь проникает – грибок убивает

Благодаря жидкой форме, раствор Экзодерил® глубоко проникает по ногтевым каналам к очагу поражения и уничтожает грибковую инфекцию.



МОНОТЕРАПИЯ ПРЕПАРАТОМ ЭКЗОДЕРИЛ® ДЕМОНСТРИРУЕТ ВЫСОКУЮ ЭФФЕКТИВНОСТЬ ПРИ ОНИХОМИКОЗЕ УЖЕ В ПЕРВЫЕ 3 МЕСЯЦА!



Клинико-этиологическое выздоровление



Потребовалось 4 месяца терапии препаратом Экзодерил®

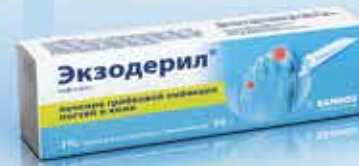
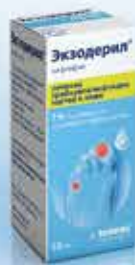
Потребовалось подключение таблетированных средств

- Грибковые поражения кожи стоп часто сочетаются с грибком ногтей², поэтому рекомендуется использовать комплексный подход в лечении³:

раствор Экзодерил® – для лечения ногтей

крем Экзодерил® – для лечения кожи вокруг ногтя



Реклама

Благодаря качественным характеристикам лекарственных форм для лечения грибка кожи рекомендуется использовать крем, для лечения грибка ногтя – раствор*

*Раствор Экзодерил® глубоко проникает в ногтевую пластину, следуя по каналам в место скопления грибковой инфекции и уничтожая ее. Сергеев А. Ю. с соавт. Новые концепции патогенеза, диагностики и терапии онихомикозов. Иммунопатол аллергол инфектол 2007;3: 1-9. При микозах кистей и стоп, которые сопровождаются воспалением, шелушением и сухостью, предпочтение отдают форме крема, который оказывает противовоспалительное и увлажняющее действие. Кожные и венерические болезни: Руководство для врачей.

В двух томах. – 2-е изд., перераб. и доп. – Т.1/Под ред. Ю.К. Скрипкина, В.Н. Мордовцева. – М., Медицина, 1999. – 880 с.: ил.

1 Сергеев Ю.В. с соавт. Проблемы и перспективы терапии и профилактики микозов стоп и онихомикозов.

РМЖ, т. 12.2004, № 18, 3-9

2 Степанова Ж.В. Грибковые заболевания стоп. Фармацевтический вестник; 2004, №19.

3 Кунгуров Н.В. с соавт. Эффективность терапии грибковых заболеваний кожи и ногтей.

Клиническая дерматология и венерология 2008;2: 9-16.

www.exoderil.ru

125315, г. Москва, Ленинградский проспект, дом 72, корп. 3.

ЗАО «Сандоз», Тел: +7-495-660-7509,

www.sandoz.ru

 **SANDOZ**
a Novartis company

RU1503303338, Рег. номера: П N011273/02, П N011273/01

Материал предназначен для медицинских (фармацевтических) работников

ТОРГОВОЕ НАИМЕНОВАНИЕ: Экзодерил®.

МЕЖДУНАРОДНОЕ НЕПАТЕНТОВАННОЕ НАЗВАНИЕ: нафтифин.

ПОКАЗАНИЯ: грибковые инфекции кожи и кожных складок (tinea corporis, tinea inguinalis), в т.ч. межпальцевые микозы (tinea manuum, tinea pedum); грибковые инфекции ногтей (онихомикозы); кандидозы кожи; отрубевидный лишай; дерматомикозы (с сопутствующим зудом или без него). Только для раствора для наружного применения (РНП): эффективен при лечении микозов, поражающих области кожи с гиперкератозом, а также в зонах роста волос.

ПРОТИВОПОКАЗАНИЯ: гиперчувствительность к нафтифину; беременность и период лактации. Только для РНП: гиперчувствительность к пропиленгликолю, противопоказано нанесение на раневую поверхность. Только для крема для наружного применения: гиперчувствительность к бензиловому спирту или другим компонентам препарата.

С ОСТОРОЖНОСТЬЮ: детский возраст (опыт клинического применения ограничен).

ПОБОЧНЫЕ ЭФФЕКТЫ: в отдельных случаях могут наблюдаться местные реакции: сухость кожи, гиперемия кожи и жжение. Побочные эффекты носят обратимый характер и не требуют отмены лечения.

ОСОБЫЕ УКАЗАНИЯ: не предназначен для применения в офтальмологии. Не следует допускать попадания в глаза.

ИМЕЮТСЯ ПРОТИВОПОКАЗАНИЯ. ПЕРЕД НАЗНАЧЕНИЕМ ОЗНАКОМЬТЕСЬ С ПОЛНОЙ ИНСТРУКЦИЕЙ ПО ПРИМЕНЕНИЮ

Нейтрофилы и синдром системного воспалительного ответа

А.А. Галкин, В.С. Демидова

Клинико-диагностический отдел ФГБУ «Институт хирургии им. А.В. Вишневского» Минздрава России;
Россия, 117997, Москва, Большая Серпуховская, 27

Контакты: Валентина Семеновна Демидова demidova@ixv.ru

В статье обобщены литературные данные о механизмах примирования и активации циркулирующих в кровеносном русле нейтрофилов, адгезионных и неадгезионных механизмах взаимодействия нейтрофилов с эндотелием и описана их роль в возникновении синдрома системного воспалительного ответа. Взаимодействие циркулирующих нейтрофилов с активированным эндотелием — центральное событие в процессе воспаления. Оно включает разнообразные молекулярные события, связанные с адгезией и миграцией нейтрофилов, а также с нарушением проницаемости эндотелия. Одновременная чрезмерная активация эндотелия и нейтрофилов может приводить к повреждениям эндотелия адгезированными нейтрофилами. Цитотоксическое взаимодействие нейтрофилов с эндотелием вносит существенный вклад в патогенез сосудистых и тканевых повреждений при циркуляторных расстройствах и в случае развития синдрома системного воспалительного ответа. Обсуждаются нарушения процессов миграции и фагоцитоза нейтрофилов при синдроме системного воспалительного ответа, связь этих нарушений с примированием и активацией нейтрофилов, а также клиническое значение этих показателей.

Ключевые слова: нейтрофилы, синдром системного воспалительного ответа, активация, миграция, фагоцитоз и адгезия нейтрофилов, апоптоз, цитотоксичность, эндотоксин, эндотоксемия, цитокины, эндотелий сосудов микроциркуляторного русла, сосудистая проницаемость, интегрин, лейкоцитарная эластаза, раны, ожоги, воспаление легких

DOI: 10.17650/2408-9613-2015-2-2-25-31

Neutrophils and systemic inflammatory response syndrome

A.A. Galkin, V.S. Demidova

Clinical and Diagnostic Department, A.V. Vishnevsky Institute of Surgery, Ministry of Health of Russia;
27 Bolshaya Serpukhovskaya St., Moscow, 117997, Russia

The paper summarizes the data available in the literature on the mechanisms responsible for the priming and activation of neutrophils circulating in the blood bed and on the adhesion and nonadhesion mechanisms of neutrophil-endothelium interactions and describes their role in the occurrence of systemic inflammatory response syndrome. The interaction of circulating neutrophils with the activated endothelium is the central event during inflammation. It includes diverse molecular events associated with neutrophil adhesion and migration and with impaired endothelial permeability. The simultaneous overactivation of the endothelium and neutrophils may give rise to endothelial damage caused by adherent neutrophils. The cytotoxic neutrophil-endothelium interaction makes a considerable contribution to the pathogenesis of vascular and tissue injuries in circulatory disturbances and if the systemic inflammatory response syndrome develops. Impaired neutrophil migration and phagocytosis in systemic inflammatory response syndrome, the association of these impairments with neutrophil priming and activation, and the clinical value of these indicators are discussed.

Key words: neutrophils, systemic inflammatory response syndrome, activation, migration and adhesion phagocytes neutrophils, apoptosis, cytotoxicity, endotoxin, endotoxemia, cytokines, microcirculation vascular endothelium, vascular permeability, integrins, leukocyte elastase, wounds, burns, pneumonia

Введение

Прижизненное исследование функций нейтрофилов, выделенных из крови пациентов с различными заболеваниями для применения их в клинической диагностике, начало бурно развиваться с середины XX века. В это время начали разрабатываться новые цитофизиологические и биохимические методы исследования фагоцитов. Экспериментальному изучению подверглись такие функции нейтрофилов, как адгезия, распластывание, случайное блуждание и его разновидность — хемотаксис, фаго-

цитоз, респираторный взрыв, секреторная дегрануляция, апоптоз и некроз.

Уже к 80-м годам XX века складывается отчетливое представление о двойственной роли нейтрофилов в воспалении. Наряду с такими защитными функциями нейтрофилов, как подвижность и фагоцитоз, обеспечивающими их выход в рану и уничтожение микробов, показано существование активированного состояния нейтрофилов, которое может при определенных условиях приводить к дополнительным повреждениям тканей организма-хозяина и осложнять течение заболевания.

Нейтрофилы – сильно вооруженная популяция клеток, использующих для борьбы с микробами высокотоксичные радикалы кислорода и разнообразные гидролитические ферменты, которые высвобождаются внутри фагосомы в процессе фагоцитоза и внутриклеточного переваривания бактерий. Запуск этих сопряженных между собой цитотоксических функций нейтрофилов объединяют под общим понятием «активация», которое никакого отношения не имеет к ускорению движения или усилению фагоцитоза.

Экспериментальные работы показали, что при увеличении объема поврежденных тканей и избытке некоторых растворимых факторов активации кислородные радикалы и содержащиеся в гранулах нейтрофилов ферменты могут высвобождаться во внешнюю среду и оказывать цитотоксическое действие на ткани организма-хозяина. Гибель нейтрофилов вследствие их некроза также приводит к высвобождению цитотоксических продуктов. Образование гнойных ран связано именно с такими процессами неконтролируемого высвобождения цитотоксических продуктов фагоцитов. В настоящее время накоплен большой экспериментальный и клинический материал, позволяющий рассматривать активацию нейтрофилов в качестве реакции, предрасполагающей при ряде условий к неконтролируемой цитотоксичности и деструкции тканей при воспалении.

В данной работе мы обсуждаем роль в воспалении циркулирующих в кровяном русле нейтрофилов. Это важно, так как эти нейтрофилы служат основным объектом в клинических исследованиях в целях диагностики и прогноза различных воспалительных заболеваний, а также потому что поведение нейтрофилов в циркуляции существенно отличается от поведения в тканях [1, 2].

Синдром системного воспалительного ответа

Длительное время воспаление рассматривалось как исключительно местный процесс, хотя давно известен феномен «злокачественного» воспаления, при котором генерализованно повреждается эндотелий сосудов микроциркуляции, вследствие чего снижается объем циркулирующей плазмы, развивается интерстициальный отек, возникают множественные микротромбы, приводящие к нарушению внутриорганной микроциркуляции, анаэробному метаболизму тканей и дисфункции клеток. Источником такого «злокачественного» воспаления может быть массивное повреждение тканей или кровоизлияние при тяжелых травмах, геморрагическом панкреонекрозе, обширных ожогах и др. Клиническими и лабораторными методами диагностики такое воспаление часто неотличимо от сепсиса, что указывает на единство механизмов, приводящих к генерализации воспаления.

В 1985 г. была высказана мысль, что множественные дисфункции органов при сепсисе могут быть результатом не самой по себе инфекции, но генерализованной воспалительной реакции [3].

В начале 90-х годов XX века R. Bone предложил термин “systemic inflammatory response syndrome” (SIRS) для описания синдрома системного воспалительного ответа на повреждения различной степени тяжести, не обязательно связанные с инфекцией или сепсисом, так как проявления SIRS могут встречаться при многих других условиях, таких как травма, панкреатит, кровопотеря, ожоги или обширные хирургические вмешательства [4]. Сепсис можно рассматривать как SIRS, вызванный инфекцией. Однотипность клинических проявлений SIRS при разных видах патологии, таких как механическое повреждение тканей, микробная инвазия, высвобождение эндотоксина, ишемия с некрозом или последующей реперфузией, определяется общими патогенетическими механизмами развития системного повреждения. Два основных критерия SIRS – гипотензия и дисфункция – отражают нарушение микроциркуляции органов [5].

SIRS характеризуют как ненормальную генерализованную воспалительную реакцию в органах, удаленных от первичного очага воспаления. Ведущим механизмом возникновения SIRS признается неконтролируемое распространение в крови провоспалительных или сигнальных цитокинов. Если первоначально цитокины поступают из первичного очага воспаления, то при развитии SIRS их выделяют макрофаги других органов и тканей и генерализованный воспалительный ответ может самоподдерживаться даже в отсутствие первоначально запустивших его стимулов.

Цитокиновый профиль различается в зависимости от пускового фактора: так, при инфекции доминирует фактор некроза опухоли- α (tumor necrosis factor- α , TNF- α), а при физической травме преобладают интерлейкины (IL) 6 и 8 [5]. Цитокиновый профиль после ожогов в основном состоит из IL-1 β и фактора ингибирования миграции (migration inhibition factor, MIF), тогда как при сепсисе – из TNF- α и IL-6 [6].

Особенность эндотоксина LPS и провоспалительных цитокинов TNF- α , IL-1 заключается в том, что они активируют эндотелиальные клетки, увеличивая экспрессию рецепторов адгезии E- и P-селектинов и ICAM-1 на них. Оптимальное время инкубации эндотелия с цитокинами и LPS составляет 4–6 ч, а с факторами роста – до 18 ч, это объясняется тем, что для экспрессии некоторых молекул адгезии на эндотелии требуется синтез белков. Активация эндотелия цитокинами делает его гиперадгезивным для нейтрофилов, с помощью этого механизма обеспечивается узнавание лейкоцитами участка воспаления [7, 8].

Кроме того, провоспалительные цитокины активируют разнообразные популяции клеток к выбросу вторичных цитокинов и ростовых факторов. Так, эндотоксемия часто сопровождается увеличением циркулирующих IL-8, C5a, LTB₄, PAF, GM-CSF и других растворимых медиаторов, способных модулировать функции нейтрофилов [5, 8].

Примирование и активация циркулирующих нейтрофилов

Появление в крови провоспалительных цитокинов и медиаторов даже в очень невысоких концентрациях способно вызывать примирование (от priming – «подготовка») циркулирующих нейтрофилов. Примированный нейтрофил отличается от покоящегося повышенной чувствительностью к дополнительному стимулу и вследствие этого повышенной способностью вступать в активированное состояние. В норме нейтрофилы при стимуляции проявляют довольно ограниченную микробоцидную активность, но при предобработке примирующим агентом ответ на ту же стимуляцию может увеличиться до 20 раз.

Примирование ранее считалось необратимым, позднее было показано, что оно постепенно уменьшается и сменяется депримированием. Примирование циркулирующих нейтрофилов характерно для системного воспалительного ответа, наблюдается при системных васкулитах, больших ожогах, травмах, панкреатите, трансфузиях и др. [9].

Примирование и активация вызывают в нейтрофилах характерные физиологические перестройки, заключающиеся в транзитной реакции полимеризации актина, вызывающей увеличение жесткости нейтрофилов и увеличение экспрессии интегринов CD11/CD18 [10]. Вследствие указанных физиологических перестроек нейтрофилов введение в кровь интактным животным разнообразных примирующих агентов и активаторов нейтрофилов всегда сопровождается транзитной нейтропенией и аккумуляцией нейтрофилов в сосудах микроциркуляции. Внутрилегочное накопление нейтрофилов возрастает с увеличением в циркуляции количества примированных нейтрофилов [11].

Само по себе примирование нейтрофилов не вызывает повреждения легких, но нарушение их жесткости (деформабельности) и закупорка микрососудов может быть одним из патогенетических механизмов острого воспаления легких на фоне снижения перфузионного давления [12]. Согласно двухступенчатой модели активации нейтрофилов, примированные нейтрофилы должны получить второй стимул, чтобы они могли проявить цитотоксичность и вызвать повреждение легких [9, 13]. Если не поступает второй сигнал, способный вызвать активацию, примированные нейтрофилы претерпевают депримирование и возвраща-

ются в покоящееся состояние. Существует предположение, что острые повреждения легких связаны с нарушением депримирования нейтрофилов [14].

Важным примирующим фактором служит адгезия нейтрофилов к субстрату. Сама по себе адгезия может и не вызывать активацию нейтрофилов, но она снижает порог активации для хемоаттрактантов, цитокинов и LPS. Адгезированные нейтрофилы отличаются большей интенсивностью и более продолжительной кинетикой продукции кислородных радикалов по сравнению с суспендированными нейтрофилами. TNF- α способен активировать нейтрофилы только при их адгезии на субстрате [10].

Участие нейтрофилов в системном воспалительном ответе

Целостность сосудистой стенки и ее базальной мембраны обеспечивает удержание плазмы и клеток внутри сосудов, однако иногда воспалительные стимулы действуют чрезмерно на лейкоциты крови и клетки эндотелия изнутри сосудов, что ведет к синдрому воспалительного шока. Эти острые состояния с высокой смертностью характеризуются дегрануляцией нейтрофилов внутри сосудов, увеличением их проницаемости, дезинтеграцией базальных мембран, неконтролируемой эдемой, коагуляционными изменениями и полиорганной недостаточностью [15].

Посмертное исследование жертв обширных травм выявляет массивное скопление нейтрофилов в исходно неповрежденных тканях, что указывает на системный ответ нейтрофилов, предшествующий смерти. У ожоговых больных даже при отсутствии изначально ингаляционных повреждений часто развиваются вторичные повреждения легких, возникающие с участием нейтрофилов [16].

C.V. Wedmore и T.J. Williams первыми предположили, что нейтрофилы могут контролировать сосудистую проницаемость [17]. В дальнейшем было многократно подтверждено, что активированные нейтрофилы вызывают формирование зазоров между эндотелиальными клетками и увеличение проницаемости, связанное с фосфорилированием легких цепей миозина, диссоциацией белков межклеточных контактов в эндотелии, формированием актиновых стресс-волокон и активацией RhoA, ROCK и киназы фокальной адгезии. Нейтрофилы регулируют сосудистую проницаемость, секретирова некоторые продукты при обязательном участии механизмов адгезии [18].

Адгезионное взаимодействие нейтрофилов с эндотелием

В здоровом организме циркулирующие нейтрофилы пребывают в состоянии покоя, они не адгезируют к эндотелию и их распределение в кровяном русле в основном определяется физическими параметрами

скорости кровотока, диаметром просвета сосудов и жесткостью нейтрофилов. Поверхностный слой эндотелия, называемый гликокаликсом, обращенный в просвет сосуда, выстлан тонким слоем гликопротеинов и протеогликанов. Отрицательно заряженные гликозаминогликаны, такие как гепарансульфат и гиалуроновая кислота, поддерживают барьерную функцию и ингибируют адгезию нейтрофилов к эндотелию. Ферментативное разрушение гликокаликса ведет к оголению эндотелия и делает его доступным для адгезии нейтрофилов. Ишемия, реперфузия или провоспалительные цитокины, такие как IL-1 β , TNF- α , интерферон- γ и некоторые бактериальные эндотоксины, делают эндотелий адгезивным для циркулирующих лейкоцитов [19, 20].

Взаимодействие циркулирующих нейтрофилов с активированным эндотелием — центральное событие в процессе воспаления. Оно включает разнообразные молекулярные события, связанные с адгезией и миграцией нейтрофилов, а также с нарушением проницаемости эндотелия. Способность нейтрофилов обратимо адгезировать к эндотелию и другим компонентам тканей критична для их дальнейшего движения к мишеням под действием хемоаттрактантов. Напротив, опсонизация или действие провоспалительных агентов вызывают тесный адгезионный контакт с мишенью и способствуют разрушению в процессе киллинга как бактерий, так и собственных тканей. В этих условиях замедляется движение нейтрофилов, но запускается высвобождение киллинг-веществ, способных разрушать ткани [21].

Нейтрофилы не вызывают существенных повреждений окружающих тканей, пока они суспендированы в крови [2]. Для инициации цитотоксической активности нейтрофилы должны быть костимулированы как воспалительными медиаторами, так и адгезионными поверхностями. Это положение служит основой двухударной модели нейтрофилопосредованных повреждений тканей [22]. Два события должны произойти одновременно, чтобы могла состояться агрессия нейтрофилов против эндотелия, это активация эндотелия и нейтрофилов [23].

Адгезия нейтрофилов к эндотелию осуществляется главным образом через β_2 -семейство интегринов, связывающихся с их лигандом ICAM, экспрессированным на эндотелии. Адгезии циркулирующих нейтрофилов к эндотелию способствуют повышенные концентрации провоспалительных цитокинов в крови, а также гипоксия. Ишемия сама по себе не вызывает повреждения клеток эндотелия, но примиряет их, т. е. увеличивает адгезивность и делает очень чувствительными к действию различных медиаторов. Последующая реперфузия ишемизированных тканей приводит к взрывной наработке кислородных радикалов нейтрофилами, макрофагами и эндотелиальными

клетками, инициируя воспаление и повреждение тканей. Адгезия нейтрофилов может играть решающую роль в заболеваниях, связанных с длительной ишемией и последующей реперфузией, таких как инфаркт миокарда, инсульт, шок, трансплантация органов, ожоги, краш-синдром. Чрезмерная нерегулируемая адгезия нейтрофилов может привести к повреждению эндотелия протеазами и оксидантами [24]. На различных животных моделях и при заболеваниях человека было показано, что предотвращение или уменьшение адгезии лейкоцитов к эндотелию часто дает выраженное уменьшение микроциркуляторных и паренхиматозно-клеточных дисфункций [13].

Изучение адгезионного взаимодействия нейтрофилов с эндотелием сосудов привело исследователей к открытию воспалительной компоненты в заболеваниях, ранее не относимых к воспалительным, и углубило понимание патогенеза таких тяжелых заболеваний, как сепсис и SIRS.

При активации нейтрофилов в кровеносном русле в первую очередь страдают сосуды микроциркуляции. В совокупном действии клеточного контакта с другими растворимыми в крови факторами возможны гиперактивация нейтрофилов и возникновение системных васкулитов.

Многие заболевания протекают с привлечением нейтрофилов в интерстициальное пространство, включая хроническую обструктивную болезнь легких, острый респираторный дистресс-синдром (acute respiratory distress syndrome, ARDS), гломерулонефрит, язвенный колит, псориаз, аутоиммунный васкулит [25].

Фагоцит-опосредуемую цитотоксичность вследствие активации нейтрофилов крови считают одной из причин полиорганных повреждений при обширных травмах, ожогах, сепсисе, операциях с реперфузией органов и длительных операциях с применением аппаратов искусственного кровообращения. Для таких полиорганных поражений существует термин «системное воспаление». При этих заболеваниях страдают в первую очередь легкие — орган с наиболее разветвленной сетью сосудов микроциркуляции и большим пулом маргинальных нейтрофилов. Активация нейтрофилов становится причиной развития острого воспаления или ARDS. Вовлечение легких через дистантное действие системного воспалительного ответа отличается от прямого действия на легочные клетки, но часто они имеют перекрывающиеся патогенетические механизмы и морфологические повреждения [2]. Нейтрофилы рассматриваются как центральное звено в патогенезе большинства форм острых повреждений легких [13, 26, 27]. Часто причиной смерти больных являются нарушения микроциркуляции в сердце и почках.

Гиперпроницаемость эндотелия является большой проблемой при воспалениях сосудов, связанных с травмой, при повреждениях после ишемии, реперфузии,

ARDS, диабете, тромбозе и раке. Воспалительные стимулы, такие как гистамин, тромбин, фактор роста эндотелия и активированные нейтрофилы, могут вызывать диссоциацию межклеточных контактов в эндотелии и усиление межклеточного потока. Медиаторы прямого действия, включая гистамин, серотонин, брадикинин, лейкотриены, PAF, действуют на эндотелий кратковременно. Более острое разрушающее действие в присутствии нейтрофилов оказывают такие медиаторы, как C5a, LTB₄, PAF, IL-1, их действие развивается параллельно аккумуляции нейтрофилов и выбросу лизосомальных продуктов [28]. Изменения проницаемости микрососудов при адгезии нейтрофилов обычно транзиторны, это обусловлено межклеточными взаимодействиями между эндотелием и нейтрофилами [29]. Остается неизвестным, что определяет, будет ли процесс открывания межклеточных контактов транзиторным и физиологичным или станет патологическим и вызовет длительное нарушение эндотелиального барьера с образованием эдемы [20].

Относительно веществ, выделяемых активированными нейтрофилами при взаимодействии с активированным эндотелием и способных вызывать увеличение проницаемости микрососудов, продолжаются дискуссии. В гранулах нейтрофилов содержится более 40 гидролитических ферментов и токсических молекул. Наибольшую опасность для организма-хозяина представляет секреция вовне азурофильных гранул. Первичные или азурофильные гранулы являются типичными лизосомами. Зрелые азурофильные гранулы содержат миелопероксидазу, катепсин G, эластазу, лизоцим, ряд нейтральных протеаз и неферментные катионные белки. Азурофильные гранулы секретируются в фагосому при фагоцитозе и принимают непосредственное участие в переваривании поглощенных нейтрофилом бактерий. Большое значение в секреции азурофильных гранул имеет сигнализация, идущая от рецепторов адгезии, поэтому азурофильные гранулы наиболее трудно мобилизуются при действии растворимых стимуляторов секреции.

Появление лейкоцитарной эластазы в околклеточном пространстве дегранулирующих нейтрофилов производит тотальное разрушение окружающих белков. Эластаза способна расщеплять эластиновые и коллагеновые волокна базальной мембраны эндотелия, а также межклеточные контакты в эндотелии и эпителии и вызывать геморрагии в микрососудах. В плазме крови эластаза полностью нарушает регуляцию процессов свертывания, фибринолиза и кининогенеза, что приводит к тромбогеморрагическим осложнениям. Ткани способны защищаться от нерегулируемого протеолиза эластазой и другими протеазами с помощью различных ингибиторов протеаз, таких как α₁-антипротеаза, секреторный ингибитор лейкопротеазы, α₂-макроглобулин и эглин. Однако

нейтрофилы способны преодолевать эту защиту, выделяя протеазы в микросреду, создаваемую нейтрофилом и поверхностью, на которой он адгезирован [30]. Наряду с кислородными радикалами и нейтрофильной эластазой увеличение проницаемости эндотелия через адгезионный контакт показано для секретлируемых нейтрофилами хемокинов группы CXCL1–3 и 8 в комбинации с секрецией гепаринсвязывающего белка и растворимых продуктов метаболизма арахидоновой кислоты простагландинов и лейкотриенов [31].

Реципрокные отношения между двигательными функциями нейтрофилов и их активацией

В клинике и эксперименте показано, что эндотоксемия сопровождается увеличением окислительного потенциала циркулирующих нейтрофилов и снижением хемотаксиса и фагоцитоза *in vitro*. При этом «эндотоксические» нейтрофилы были не способны отвечать миграцией на экстравакулярные воспалительные стимулы *in vivo*. Нарушение миграции нейтрофилов в участки инфекции получило название «паралич нейтрофилов», оно служит показателем остроты заболевания и наиболее выражено при сепсисе. Механизмы «паралича нейтрофилов» недостаточно ясны [32]. Нарушения миграции нейтрофилов наблюдаются не только при инфекции, но и во всех случаях развития системного воспалительного ответа, при ожогах, ранах, ARDS и у критических больных с анергией. Потеря способности нейтрофилов мигрировать в ткани коррелирует с примирением или активацией нейтрофилов в крови и секрецией лизосомальных ферментов [33].

В.Н. Галанкин и А.М. Токмаков, опираясь на клинические данные об ослаблении фагоцитарной функции нейтрофилов при тяжелых воспалительных заболеваниях, разработали концепцию «дефектной функции» системы нейтрофильного лейкоцита, которая объясняла воспаление не как приспособление, а наоборот, как следствие его нарушения: не фагоцитоз, а дефект фагоцитоза [34]. Авторы рассматривали нарушение функций нейтрофилов как результат интоксикации.

Ранее мы показали, что активация и примирение нейтрофилов сопровождаются угнетением их двигательной активности [35, 36]. Данные литературы свидетельствуют, что все агенты, способные активировать нейтрофилы (стимуляторы респираторного взрыва и секреции гранул нейтрофилами), вызывают угнетение подвижности. Кроме того, угнетение подвижности нейтрофилов происходит не только при активации, но и при некоторых формах примирения [10, 37]. Нарушения таких двигательных функций нейтрофилов, как случайное блуждание, хемотаксис и фагоцитоз, при ожоговой болезни связаны с их примирением и активацией [1].

Мы высказали гипотезу о конкурентных отношениях между функциями подвижности и секреции нейтрофилов [36]. В настоящее время накопилось много свидетельств в пользу представления, что угнетение двигательной активности нейтрофилов при воспалительных заболеваниях различной этиологии связано с наличием в крови факторов интоксикации, оказывающих на нейтрофилы примирующее или активирующее действие.

Заключение

Экспериментальные данные указывают, что активация нейтрофилов в кровяном русле может служить предпосылкой развития системного воспаления. В зависимости от сложившихся в организме условий активация нейтрофилов может приводить к закупорке микрососудов, снижению миграции нейтрофилов в участок воспаления и тем самым ослаблению противоинфекционной защиты или способствовать гиперактивации нейтрофилов

с распространением деструктивных процессов при воспалении. Гиперактивация не является собственным свойством нейтрофилов, но представляет собой результат адгезионного взаимодействия с клетками-мишенями при участии растворимых факторов активации.

В свете этих представлений диагностическая ценность показателей нарушения подвижности и фагоцитоза нейтрофилов крови заключается, с одной стороны, в оценке предрасположенности вступления нейтрофилов в гиперактивацию (оценка носит вероятностный характер, специфичный для того или иного заболевания), а с другой — может служить предвестником инфекции вследствие «функциональной нейтропении».

Гиперактивация и гипореактивность нейтрофилов остаются недостаточно изученными процессами, играющими важнейшую роль в таких тяжелых воспалительных заболеваниях, как синдром системного воспалительного ответа и сепсис.

ЛИТЕРАТУРА

1. Галкин А.А., Демидова В.С. Повреждение защитных функций нейтрофилов на ранней стадии ожоговой болезни. Успехи современной биологии 2012;132(3):297–311. [Galkin A.A., Demidova V.S. Damage of neutrophils' protective functions at the early stage of the burn diseases. Uspekhi sovremennoy biologii = Successes of Modern Biology 2012;132(3):297–311. (In Russ.)].
2. Галкин А.А., Демидова В.С. Центральная роль нейтрофилов в патогенезе синдрома острого повреждения легких (острый респираторный дистресс-синдром). Успехи современной биологии 2014;134(4):377–94. [Galkin A.A., Demidova V.S. The central role of neutrophils in the pathogenesis of the acute lung damage syndrome (acute respiratory distress syndrome). Uspekhi sovremennoy biologii = Successes of Modern Biology 2014;134(4):377–94. (In Russ.)].
3. Goris R.J., Boekhorst T.P., Nuytinck J.K., Gimbrené J.S. Multiple-organ failure. Generalized autodestructive inflammation? Arch Surg 1985;120(10):11–5.
4. Bone R.C. Toward a theory regarding the pathogenesis of the systemic inflammatory response syndrome: what we do and do not know about cytokine regulation. Crit Care Med 1996;(24):163–72.
5. Nystrom P.O. The systemic inflammatory response syndrome: definitions and aetiology. J Antimicrob Chemother 1998;41 Suppl A: 1–7.
6. Klein D., Einspanier R., Bolder U., Jeschke M.G. Differences in the hepatic signal transcription pathway and cytokine expression between thermal injury and sepsis. Shock 2003;20(6):536–43.
7. Aird W.C. The role of the endothelium in severe sepsis and multiple organ dysfunction syndrome. Blood 2003;101(10):3765–77.
8. Wagner J.G., Roth R.A. Neutrophil migration mechanisms, with an emphasis on the pulmonary vasculature. Pharmacol Rev 2000;52(3):349–74.
9. Барсуков А.А., Годков М.А., Земсков В.М. и др. Роль праймированных нейтрофилов в повреждении паренхиматозных органов и развитии воспалительной патологии. Успехи современной биологии 2004;124(6):542–54. [Barsukov A.A., Godkov M.A., Zemskov V.M. et al. The role of primed neutrophils in the damage of parenchyma organs and inflammatory pathology development. Uspekhi sovremennoy biologii = Successes of Modern Biology 2004;124(6):542–54. (In Russ.)].
10. Галкин А.А., Демидова В.С. Роль адгезии в активации нейтрофилов и цитотоксическом взаимодействии нейтрофилов с эндотелием. Успехи современной биологии 2011;131(1):62–78. [Galkin A.A., Demidova V.S. Adhesion role in the activation of neutrophils and cytotoxic interaction between neutrophils and endothelium. Uspekhi sovremennoy biologii = Successes of Modern Biology 2011;131(1):62–78. (In Russ.)].
11. Ussov W.Y., Peters A.M., Chapman P.T. et al. Pulmonary granulocyte kinetics in relation to endothelial and granulocyte activation. Clin Sci (Lond) 1999;96(5): 525–31.
12. Downey G.P., Dong Q., Kruger J., Cherapanov V. Regulation of neutrophil activation in acute lung injury. Chest 1999;116(1 Suppl):46S–54S.
13. Cowburn A.S., Condiffé A.M., Farahi N. et al. Advances in neutrophil biology. Clinical implications. Chest 2008;134(3):606–12.
14. Singh N.R., Johnson A., Peters A.M. et al. Acute lung injury results from failure of neutrophil de-priming: a new hypothesis. Eur J Clin Invest 2012;42(12):1342–9.
15. Qiu Z., Hu J., Van den Steen P.E. et al. Targeting matrix metalloproteinases in acute inflammatory shock syndromes. Comb Chem High Throughput Screen 2012;15(7): 555–70.
16. Botha A.J., Moore F.A., Moore E.E. et al. Base deficit after major trauma directly relates to neutrophil CD11b expression: a proposed mechanism of shock-induced organ injury. Intensive Care Med 1997;23(5):504–9.
17. Wedmore C.V., Williams T.J. Control of vascular permeability by polymorphonuclear leukocytes in inflammation. Nature 1981;289(5799):640–50.
18. Wang Q., Doerschuk C.M. The signaling pathways induced by neutrophil-endothelial cell adhesion. Antioxid Redox Signal 2002;4(1):39–47.
19. Rao R.M., Yang L., Garsia-Cardena G. et al. Endothelial-dependent mechanisms of leukocyte recruitment to vascular wall. Circ Res 2007;101(3):234–47.

20. Schmidt E.P., Lee W.L., Zemans R.L. et al. On, around, and through: neutrophil-endothelial interactions in innate immunity. *Physiology (Bethesda)* 2011;26(5):334–47.
21. Hakim J. Consequences of neutrophil adhesion to physiological and pathological targets. *Biorheology* 1990;27(3–4):419–24.
22. Wyman T.H., Bjornsen A.J., Elzi D.J. et al. A two-insult in vitro model of PMN-mediated pulmonary endothelial damage: requirements for adherence and chemokine release. *Am J Physiol Cell Physiol* 2002;283(6):1592–603.
23. Segel G., Halterman M., Lichtman M. The paradox of the neutrophil's role in tissue injury. *J Leukoc Biol* 2011;89(3):359–72.
24. Panes J., Perry M., Granger D.N. Leukocyte-endothelial cell adhesion: avenues for therapeutic intervention. *Br J Pharmacol* 1999;126(3):537–50.
25. Dallegri F., Ottonello L. Tissue injury in neutrophilic inflammation. *Inflamm Res* 1997;46(10):382–91.
26. Grommes J., Soehnlein O. Contribution of neutrophils to acute lung injury. *Mol Med* 2011;17(3–4):293–307.
27. Lee W.L., Downey G.P. Neutrophil activation and acute lung injury. *Curr Opin Crit Care* 2001;7(1):1–7.
28. Movat H.Z. The role of histamine and other mediators in microvascular changes in acute inflammation. *Can J Physiol Pharmacol* 1987;65(3):451–7.
29. He P. Leucocyte/endothelium interactions and microvessel permeability: coupled or uncoupled? *Cardiovasc Res* 2010;87(2):281–90.
30. Lee W.L., Downey G.P. Leukocyte elastase. Physiological functions and role in acute lung injury. *Am J Respir Crit Care Med* 2001;164(5):896–904.
31. DiStasi M.R., Ley K. Opening the flood-gates: how neutrophil-endothelial interactions regulate permeability. *Trends Immunol* 2009;30(11):547–56.
32. Alves-Filho J.C., Spiller F., Cunha F.Q. Neutrophil paralysis in sepsis. *Shock* 2010;34 Suppl 1:15–21.
33. Галкин А.А., Демидова В.С., Захарова О.А. Угнетение подвижности нейтрофилов у хирургических больных с гнойными ранами и раневой инфекцией как показатель интоксикации организма. *Раны и раневые инфекции* 2014;1(2):38–43. [Galkin A.A., Demidova V.S. Suppression of neutrophils' mobility at surgical patients with septic wounds and wound infection as indicator of the organism intoxication. *Rany i ranevye infektsii = Wounds and Wound Infections* 2014;1(2):38–43. (In Russ.)].
34. Галанкин В.Н., Токмаков А.М. Проблема воспаления с позиций теории и клини- ки. М., 1991. 120 с. [Galankin N.V., Tokmakov A.M. Inflammation problem from theoretic and clinical positions. Moscow, 1991. 120 p. (In Russ.)].
35. Галкин А.А., Туманов Е.А., Тимин Е.Н. и др. Влияние вторичных посредников на двигательную активность нейтрофилов. *Вопросы медицинской химии* 1994;(6):7–10. [Galkin A.A., Tumanov E.A., Timin E.N. et al. Influence of secondary intermediates on the mobile activities of neutrophils. *Voprosy meditsinskoy khimii = Medical Chemistry Issues* 1994;(6):7–10. (In Russ.)].
- Галкин А.А., Туманов Е.А., Тимин Е.Н., Карелин А.А. Действие активаторов на подвижность нейтрофилов. *Бюллетень экспериментальной биологии и медицины* 1997;124(10):409–12. [Galkin A.A., Tumanov E.A., Timin E.N., Karelin A.A. Activators' influence on neutrophils' mobility. *Bulleten' eksperimentalnoy biologii i meditsiny = Bulletin of the Experimental Biology and Medicine* 1997;124(10):409–12. (In Russ.)].
36. Галкин А.А., Демидова В.С. Роль Ca²⁺ в регуляции функций нейтрофилов. *Успехи современной биологии* 2007;127(1):58–72. [Galkin A.A., Demidova V.S. Ca²⁺ role in the regulation of neutrophils' functions. *Uspekhi sovremennoy biologii = Successes of Modern Biology* 2007;127(1):58–72. (In Russ.)].

Исследование эксплуатационных свойств полимерных перевязочных средств

О. А. Легонькова¹, В. Г. Васильев², Л. Ю. Асанова¹

¹ФГБУ «Институт хирургии им. А. В. Вишневского» Минздрава России; Россия, 117997, Москва, ул. Большая Серпуховская, 27;

²ФГБУ «Институт элементоорганических соединений им. А. Н. Несмеянова» РАН; Россия, 119991, Москва, ул. Вавилова, 28

Контакты: Ольга Александровна Легонькова ospolimed@mail.ru

В настоящее время существует большое количество современных перевязочных средств в виде губок и пленок, изготовленных на основе различных полимеров. В практической работе врачам важно знать оптимальные конкретные значения ключевых эксплуатационных характеристик перевязочных средств, которые определяют комфорт и простоту в эксплуатации.

В качестве основных эксплуатационных характеристик нами были выбраны: сорбционная способность, которая определяет количество жидкости, поглощаемой единицей массы материала; модуль упругости, который является показателем эластичности материала; поверхностная и кажущаяся плотности материала; а также исследованы зависимости между данными эксплуатационными характеристиками.

Мы предложили дифференцировать материалы в соответствии с конкретными значениями степеней набухания, поскольку производители делают перевязочные средства для ран с различным количеством выделяемого экссудата без указания точных значений. Также мы изучили физико-механические свойства многослойных перевязочных средств, обращая внимание на параметры, определяющие эластичность материала.

Поэтому целью данной работы в целом является проведение сравнительных испытаний эксплуатационных свойств повязок отечественных и зарубежных производителей в целях оценки сорбционных и физико-механических свойств.

Ключевые слова: перевязочные средства, деформационно-прочностные характеристики, эксплуатационные свойства, полиуретан, целлюлоза, сорбционная емкость

DOI: 10.17650/2408-9613-2015-2-2-32-39

Investigation of polymeric wound dressings' operational properties

O.A. Legon'kova¹, V.G. Vasil'ev², L. Yu. Asanova¹

¹A.V. Vishnevsky Institute of Surgery, Ministry of Health of Russia; 27 Bolshaya Serpukhovskaya St., Moscow, 117997, Russia

²A.N. Nesmeyanov Institute of Organoelement Compounds, Russian Academy of Sciences; 28 Vavilova St., Moscow, 119991, Russia

Nowadays there are a lot of contemporary wound dressings in the forms like foams and films made on the basis of different polymers. It's necessary to know optimal particular numeric values of wound dressings' key operational properties, which determine comfort and easy to use.

As the basic operational characteristics we have chosen for investigation such parameters as: swelling behavior, which indicates amount of liquid, swollen by the unit weight of the material; elastic modulus as a measure of material's elasticity; surface and apparent density of the material; relations among these characteristics.

We've offered to differentiate materials in accordance with particular values of swelling behavior, because manufactures range wound dressings for wounds with different amount of secreted exudate without specifying exact values.

Also physical and mechanical properties of multilayer wound dressings were investigated, paying attention to the elasticity of the material.

So, the target of the investigation as a whole was the comparison of wound dressings' operational properties from different manufactures to investigate swelling behavior, physical and mechanical properties.

Key words: wound dressing, deformation and strength characteristics, operational properties, polyurethane, cellulose, swelling behavior

Введение

Оценка эффективности современных перевязочных материалов является одним из направлений деятельности отдела перевязочных, шовных и полимерных материалов в хирургии Испытательного центра ФГБУ «Институт хирургии им. А. В. Вишневского» Минздрава России. На сегодняшний день для управления раневым процессом имеется достаточный ас-

сортимент перевязочных средств, таких как гидроколлоидные повязки, пены, пленки, различающиеся по физическому строению, химическому составу, способам получения и предназначенные для ран с различным количеством отделяемого экссудата.

Эксплуатационные характеристики синтетических и природных перевязочных средств определяются функциональной активностью полимерной основы,



Рис. 1. Исследуемые образцы

правильным выбором лекарственного препарата и способом его иммобилизации в полимерную матрицу. При этом свойства полимерного матрикса не должны снижать биодоступность лекарственных препаратов, сорбционные и десорбционные свойства и механические характеристики, т.е. эксплуатационные свойства медицинского изделия в целом.

Целью данной работы является исследование эксплуатационных свойств некоторых перевязочных средств в форме губок и пленок, имеющихся на российском рынке и отобранных произвольно. Исследовалась продукция фирм: Urgo (Urgoclean, Urgostart), Starmedix (foam dressing, silver foam dressing, oxidized carboxymethylcellulose, oxidized regenerated cellulose, alginate dressing, silver alginate dressing), Cellonex, Baymedix, Advancis medical (Advazorb, Advazorb Border, Eclipse), Smith&Nephew (Allevyn Life), Cureamedical (Curea P1, Curea P1 drain, Curea P2), Vancive (Benehold), ООО НПП «Наносинтез» (Hyamatrix), ОАО «Асфарма» (Биодеспол-1), ООО «НПЦ Амфион» (Виникрол-М), ОАО Лужский завод «Белкозин» (губка гемостатическая коллагеновая, Метуракол). Продукция дифференцируется производителями по назначению для ран с различным количеством выделяющегося экссудата: высоко-, средне-, низкоэкссудирующих (рис. 1).

Материалы и методы

В исследовании были использованы 20 наименований образцов перевязочных средств, указанных выше. Для статистической оценки результатов экспериментов проводили серию из 10 и более испытаний на каждом образце.

Поскольку целевых нормативных документов на современные перевязочные средства в форме губок и пленок в настоящий момент не существует, то отобранные образцы исследовали по регулирующим документам, используемым при процедуре регистрации медицинских изделий: ГОСТ 29104.1–91, ГОСТ 9412–93, ГОСТ 3913–72, ГОСТ 409–77, ГОСТ 15873–70, ГОСТ

24616–81, ГОСТ 26605–93, ГОСТ 29088–91, ГОСТ 29089–91, ГОСТ 2439–93, ГОСТ 14236–81 [1–11].

Эксплуатационные характеристики оценивались по:

- коэффициенту набухания (г/г; при $t = 25\text{ }^{\circ}\text{C}$), который вычисляли по формуле:

$$Q = (M_B - M_C) / M_C,$$

где M_B и M_C – массы влажной и сухой пробы соответственно;

- константе скорости набухания (мин^{-1}), представляющей собой тангенс угла наклона прямой в координатах: $\ln Q_m / (Q_m - Q) = K(t)$,

где Q – количество жидкости, поглощенное 1 г набухающего вещества за время t ; Q_m – максимальное количество поглощенной жидкости (предельное набухание) [12];

- поверхностной плотности ($\rho_{\text{пов}}$), масса в граммах в 1 м^2 материала ($\text{г}/\text{м}^2$);

- величине кажущейся плотности (для пористых губок) ($\rho_{\text{каж}}$), масса в граммах в 1 м^3 материала ($\text{г}/\text{м}^3$);

- модулю упругости, напряжению и относительной деформации при растяжении (МПа) – тангенс угла наклона зависимости напряжение/относительная деформация при растяжении, характеризует эластичность материала ($E_{\text{раст}}$);

- модулю упругости и напряжению при сжатии – тангенс угла наклона зависимости напряжение/относительная деформация при сжатии, характеризует эластичность материала ($E_{\text{сжат}}$).

Величины отклонений получаемых значений при определении сорбционных и физико-механических свойств не превышают 10 % от среднего значения. Сжатие проводилось на 10 % при скорости движения зажима 30 мм/мин. При испытании образцов на растяжение скорость движения зажима составляла 50 мм/мин.

Краткая информация по исходным характеристикам представлена в табл. 1.

Таблица 1. Объекты испытаний, дифференцированные производителем по назначению

Торговая марка, плотность	Основа перевязочного средства
Перевязочные средства для высокоэкссудирующих ран	
Starmedix Foam Dressing* $\rho_{\text{пов}} = 605,1 \pm 46,5\text{ г}/\text{м}^2$; $\rho_{\text{каж}} = 1492,6 \pm 119,2\text{ г}/\text{м}^3$	Полиуретан, полиакрилат натрия
Starmedix Silver Foam Dressing $\rho_{\text{пов}} = 293,1 \pm 0,2\text{ г}/\text{м}^2$; $\rho_{\text{каж}} = 1068,7 \pm 77,6\text{ г}/\text{м}^3$	Полиуретан + серебро
Cellonex $\rho_{\text{пов}} = 314,6 \pm 10,6\text{ г}/\text{м}^2$; $\rho_{\text{каж}} = 700,8 \pm 72,3\text{ г}/\text{м}^3$	Регенерированная целлюлоза и хлопковое волокно

Продолжение табл. 1

Окончание табл. 1

Торговая марка, плотность	Основа перевязочного средства
Baymedix $\rho_{\text{пов}} = 417,8 \pm 14,2 \text{ г/м}^2$; $\rho_{\text{каж}} = 1753,4 \pm 36,3 \text{ г/м}^3$	Полиуретан
Виникрол-М $\rho_{\text{пов}} = 669,1 \pm 77,4 \text{ г/м}^2$; $\rho_{\text{каж}} = 1115,1 \pm 129,0 \text{ г/м}^3$	Поливиниловый спирт
Eclipse 1 – $\rho_{\text{пов}} = 85,1 \pm 4,1 \text{ г/м}^2$; 2 – $\rho_{\text{пов}} = 56,8 \pm 3,8 \text{ г/м}^2$; 3 – $\rho_{\text{пов}} = 206,9 \pm 22,5 \text{ г/м}^2$; 4 – $\rho_{\text{пов}} = 86,5 \pm 11,9 \text{ г/м}^2$	Многослойное покрытие на основе целлюлозы
Allevyn life 3 – $\rho_{\text{пов}} = 737,3 \pm 107,5 \text{ г/м}^2$; $\rho_{\text{каж}} = 3686,4 \pm 537,4 \text{ г/м}^3$; 4 – $\rho_{\text{пов}} = 484,1 \pm 14,9 \text{ г/м}^2$; $\rho_{\text{каж}} = 1613,6 \pm 49,4 \text{ г/м}^3$	Дышащая пленка/защитный слой/супервпитывающий слой/пористая губка/силиконовый слой
Curea P1/Curea P1 drain $\rho_{\text{пов}} = 481,2 \pm 26,6 \text{ г/м}^2$	Эпоксидная смола, целлюлоза
Губка гемостатическая коллагеновая Белкозин $\rho_{\text{каж}} = 1264 \pm 65 \text{ г/м}^3$	Коллаген
Метуракол $\rho_{\text{каж}} = 1137,1 \pm 180,7 \text{ г/м}^3$	Коллаген
Перевязочные средства для среднеэкссудующих ран	
Urgostart $\rho_{\text{пов}} = 645,3 \pm 41,4 \text{ г/м}^2$; $\rho_{\text{каж}} = 1411,4 \pm 7,8 \text{ г/м}^3$	Полиуретан с силиконовым контактным слоем
Advazorb $\rho_{\text{пов}} = 624,9 \pm 36,7 \text{ г/м}^2$; $\rho_{\text{каж}} = 1315,1 \pm 60,5 \text{ г/м}^3$	Полиуретан
Advazorb Border $\rho_{\text{пов}} = 799,3 \pm 39,5 \text{ г/м}^2$; $\rho_{\text{каж}} = 3996,7 \pm 197,3 \text{ г/м}^3$	Полиуретан с силиконовым контактным слоем
Starmedix Alginate Dressing $\rho_{\text{пов}} = 152,4 \pm 6,3 \text{ г/м}^2$	Альгинат кальция
Starmedix Silver Alginate Dressing $\rho_{\text{пов}} = 150,25 \pm 10,9 \text{ г/м}^2$	Альгинат кальция + серебро
Curea P2 $\rho_{\text{пов}} = 473 \pm 50,9 \text{ г/м}^2$	Эпоксидная смола, целлюлоза
Urgoclean $\rho_{\text{пов}} = 373,0 \pm 15,2 \text{ г/м}^2$	Полиакрилат аммония с акриловой сердцевинной
Перевязочные средства для низкоэкссудующих ран	
Starmedix Oxidized Carboxymethyl Cellulose $\rho_{\text{пов}} = 102,2 \pm 15,5 \text{ г/м}^2$	Окисленная карбоксиметил-целлюлоза
Starmedix Oxidized Regenerated Cellulose $\rho_{\text{пов}} = 232,6 \pm 25,5 \text{ г/м}^2$	Окисленная регенерированная целлюлоза
Пленки	
Venehold (для слабо- и средне-экссудующих ран) $\rho_{\text{пов}} = 172,8 \pm 5,1 \text{ г/м}^2$	Полиуретан с акриловым контактным слоем

Торговая марка, плотность	Основа перевязочного средства
Биодеспол-1 (для лечения ожогов II–IIIА степени) 1 – $\rho_{\text{пов}} = 62,5 \pm 2,7 \text{ г/м}^2$; 2 – $\rho_{\text{пов}} = 124,5 \pm 3,4 \text{ г/м}^2$	Сополимер лактида с гликолидом
Huamatrix (для восстановления дефектов кожных покровов) $\rho_{\text{пов}} = 62,4 \pm 1,9 \text{ г/м}^2$	Гиалуроновая кислота

*Значения кажущейся плотности приведены только для пористых образцов.

Результаты и обсуждение

Результаты по исследованию сорбционных свойств образцов приведены в табл. 2 и на рис. 2–5.

Таблица 2. Значения степени и констант скорости набухания исследуемых образцов медицинских изделий

Марка	Равновесные значения степени набухания, г/г	Константа скорости набухания, мин ⁻¹
Перевязочные средства для высокоэкссудующих ран		
Starmedix Foam Dressing	13,7 ± 0,3	0,083
Starmedix Silver Foam Dressing	15,1 ± 0,5	0,073
Cellonex	16,1 ± 1,2	0,052
Baymedix	17,4 ± 0,6	0,068
Виникрол-М	16,9 ± 0,6	0,065
Allevyn Life	16,1 ± 0,8	0,081
Curea P1/Curea P1 drain	41,8 ± 2,6	0,1
Eclipse	53,7 ± 4,1	0,047
Губка гемостатическая коллагеновая Белкозин	52,3 ± 1,4	0,087
Метуракол	8,2 ± 0,2	0,085
Перевязочные средства для среднеэкссудующих ран		
Urgostart	11,2 ± 0,4	0,067
Advazorb	14,5 ± 0,6	0,08
Advazorb Border	4,4 ± 0,4	0,063
Curea P2	38,8 ± 2,6	0,076
Starmedix Alginate Dressing	10,7 ± 0,6	0,17
Starmedix Silver Alginate Dressing	13,2 ± 1,4	0,11

Окончание табл. 2

Марка	Равновесные значения степени набухания, г/г	Константа скорости набухания, мин ⁻¹
Urgoclean	8,5 ± 0,2	0,054
Перевязочные средства для низкоэкссудирующих ран		
Starmedix Oxidized Regenerated Cellulose	5,6 ± 0,7	0,051
Starmedix Oxidized Carboxymethyl Cellulose	11,0 ± 0,6	0,13
Пленки		
Benehold	6,2 ± 0,6	0,028
Hyamatrix	7,2 ± 1,2	0,051
Биодеспол-1	3,9 ± 0,3	0,062

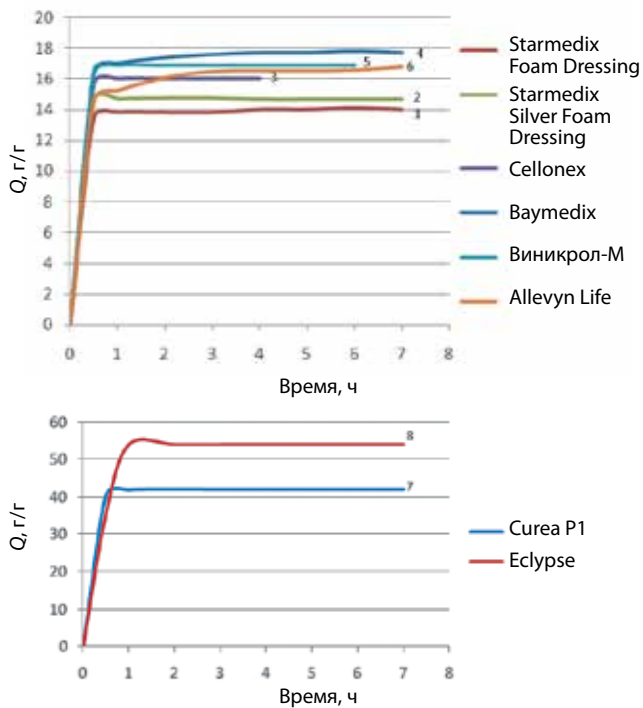


Рис. 2. Кривые набухания перевязочных средств для высокоэкссудирующих ран

Значения степеней набухания большинства перевязочных средств для высокоэкссудирующих ран лежат в интервале от 13,7 ± 0,3 до 17,4 ± 0,6 г/г или выше 40 г/г (следует отметить, что эти образцы получены на основе природных полимеров). Даже в случае наличия лимитирующего с точки зрения набухания слоя, например из эпоксидной смолы или силикона, значения степени набухания велики.

У перевязочных средств для среднеэкссудирующих ран значения степеней набухания находятся в интер-

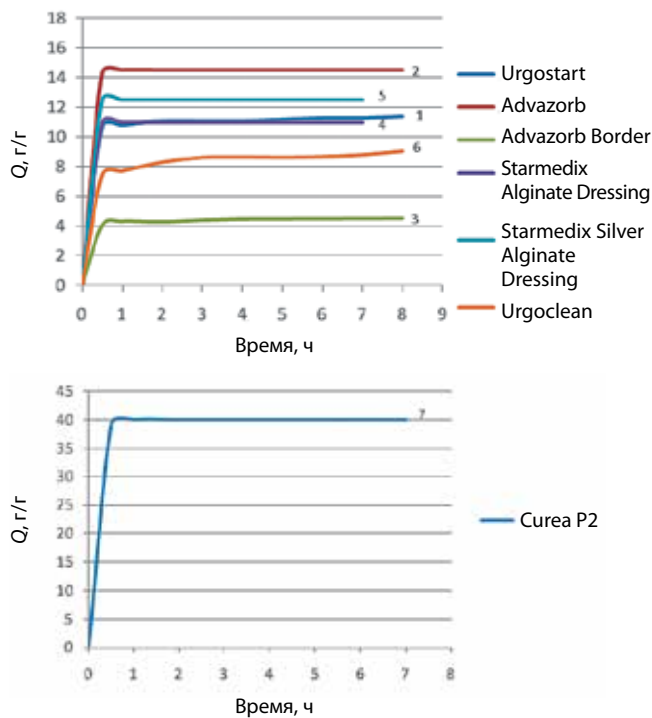


Рис. 3. Кривые набухания перевязочных средств для среднеэкссудирующих ран

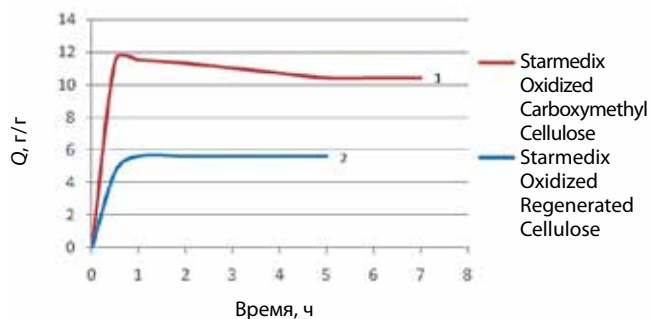


Рис. 4. Кривые набухания перевязочных средств для низкоэкссудирующих ран

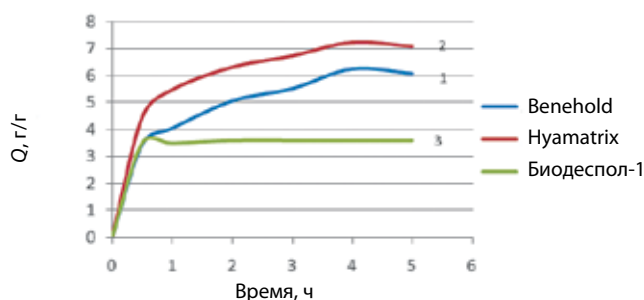


Рис. 5. Кривые набухания пленок

вале от 8,5 ± 0,2 до 14,5 ± 0,6 г/г. В случае образца Advazorb Border ($Q = 4,4 \pm 0,4$ г/г) силиконовый контактный слой снижает поглощающую способность, что переводит образец в группу губок для низкоэкссудирующих ран и пленок.

Выделяются образцы Eclipse, Curea P1, Curea P2 (равновесные значения степеней набухания: $53,7 \pm 4,1$; $41,8 \pm 2,6$ и $38,8 \pm 2,6$ г/г соответственно), изготовленные из целлюлозы.

В группе перевязочных средств для низкоэкссудующих ран значения степеней набухания находятся в интервале от $5,6 \pm 0,7$ до $11,0 \pm 0,6$ г/г.

В группе пленок значения степеней набухания находятся в пределах от $3,9 \pm 0,3$ до $7,2 \pm 1,2$ г/г.

Таким образом, интервалы значений степеней набухания перевязочных средств в форме губок для высоко- и среднеэкссудующих ран перекрываются. Можно предположить, что величины степени набухания перевязочных средств для высокоэкссудующих ран должны начинаться со значения 14 г/г, для среднеэкссудующих – находиться в пределах от 8 до 14 г/г, для низкоэкссудующих – ниже 8 г/г.

Поэтому деление, рекомендованное производителем, является весьма условным. Например, образец марки Urgoclean рекомендован производителем для высокоэкссудующих ран, в то время как его степень набухания составляет $8,5 \pm 0,2$ г/г.

По значениям кинетики степени набухания, полученным экспериментальным путем, были вычислены константы скорости набухания. У перевязочных средств в форме губок для высокоэкссудующих ран значения констант находятся в интервале от $0,047$ до $0,1$ мин⁻¹, среднеэкссудующих – от $0,054$ до $0,17$ мин⁻¹, низкоэкссудующих – от $0,051$ до $0,013$ мин⁻¹, у пленок – от $0,028$ до $0,062$ мин⁻¹. Однако интересно отметить, что губки на основе полиуретана разных производителей имеют примерно одинаковые скорости набухания, в интервале от $0,06$ до $0,08$ мин⁻¹.

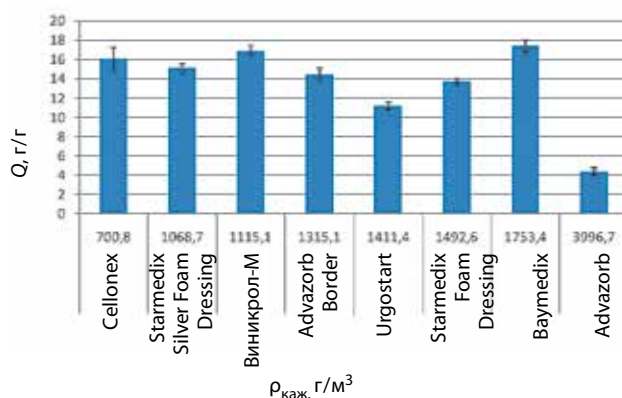


Рис. 6. Гистограмма распределения равновесных значений степеней набухания губок по возрастанию кажущейся плотности

Несмотря на то что скорости набухания губок значительно различаются, в основном все образцы за 0,5–1,5 ч достигают равновесного набухания. Пленки ведут себя несколько иначе: равновесное набухание наблюдается через 4 ч. В рамках данной работы мы не изучали процессы миграции лекарственных препаратов из различных полимерных матриц в условиях завершённого сорбционного процесса, когда скорость диффузии последних значительно затруднена.

Следует отметить, что зависимости между кажущейся плотностью и равновесными значениями степеней набухания выявлено не было (рис. 6).

Следующим этапом работы было изучение физико-механических свойств перевязочных средств в сухом и набухом состоянии губок и пленок при различных условиях деформирования (растяжение и сжатие), для того чтобы исследовать изменения свойств материалов. Данные приведены в табл. 3–5.

Таблица 3. Изменение физико-механических свойств губок при испытании на растяжение

Марка	Сухие образцы			Набухшие образцы		
	$\sigma_{\text{раст}}, \text{МПа}$	$\varepsilon, \%$	$E_{\text{раст}}, \text{МПа}$	$\sigma_{\text{раст}}, \text{МПа}$	$\varepsilon, \%$	$E_{\text{раст}}, \text{МПа}$
Cellonex	$0,1 \pm 0,01$	$5,7 \pm 1,2$	$3,7 \pm 0,1$	$0,024 \pm 0,003$	$2,3 \pm 0,2$	$0,02 \pm 0,007$
Starmedix Foam Dressing	$0,4 \pm 0,08$	$558,7 \pm 65,0$	$0,2 \pm 0,04$	$0,14 \pm 0,03$	$154,0 \pm 1,2$	$0,08 \pm 0,01$
Baymedix	$0,1 \pm 0,01$	$78,7 \pm 10,4$	$0,1 \pm 0,01$	Образец разрушается		
Urgostart	$0,29 \pm 0,02$	$393,9 \pm 19,1$	$0,34 \pm 0,04$	$0,12 \pm 0,026$	$238,9 \pm 42,7$	$0,096 \pm 0,021$
Starmedix Silver Foam Dressing	$0,32 \pm 0,032$	$450,0 \pm 16,3$	$0,09 \pm 0,008$	$0,095 \pm 0,012$	$76,8 \pm 0,3$	$0,04 \pm 0,002$
Advazorb	$0,26 \pm 0,04$	$433,8 \pm 75,0$	$0,15 \pm 0,08$	$0,057 \pm 0,0057$	$120,7 \pm 12,9$	$0,06 \pm 0,005$
Urgoclean	$0,35 \pm 0,034$	$37,7 \pm 7,5$	$2,3 \pm 0,3$	Образует гель		
Curea P2	$1,0 \pm 0,1$	$47,7 \pm 6,8$	$6,1 \pm 0,9$	Образует гель		
Curea P1	$0,8 \pm 0,05$	$32,5 \pm 3,5$	$5,3 \pm 0,5$	Образует гель		

Таблица 4. Физико-химические свойства губок при сжатии

Марка	$\sigma_{сжат}$, МПа	$E_{сжат}$, МПа
Cellonex	$0,03 \pm 0,002$	$0,13 \pm 0,04$
Starmedix Foam Dressing	$0,003 \pm 0,0002$	$0,02 \pm 0,004$
Baumedix	$0,005 \pm 0,0004$	$0,05 \pm 0,006$
Urgostart	$0,002 \pm 0,0008$	$0,013 \pm 0,0001$
Starmedix Silver Foam Dressing	$0,005 \pm 0,001$	$0,038 \pm 0,006$
Виникрол-М	$0,1 \pm 0,07$	$0,8 \pm 0,009$
Advazorb	$0,002 \pm 0,0002$	$0,01 \pm 0,002$

В качестве критерия атравматичности перевязочных средств был использован модуль упругости (E , МПа) в качестве меры эластичности материала [13], которая является ключевым параметром, определяющим его комфорт для пациента при эксплуатации.

Из проведенной серии опытов по изменению физико-механических свойств видно, что набухшие губки теряют прочностные свойства, а исследованные пленки практически не меняют свои показатели во влажном состоянии. Наилучшими механическими свойствами в данном исследовании обладают пленки из полиуретана с акриловым контактным слоем Venehold.

Модули упругости на сжатие по сравнению с модулями упругости на растяжение у образцов полиуретановых губок без верхнего пленочного покрытия (Baumedix, Starmedix Silver Foam Dressing) уменьшаются в 2,2 раза. У образцов же с пленочным покрытием различие составило: Starmedix Foam Dressing – в 10 раз, Urgostart – в 26 раз, Advazorb – в 15 раз. Такое увеличение как раз и объясняется влиянием пленочного покрытия на прочность образцов.

Несмотря на то что модуль упругости губок снижается с увеличением степени набухания (рис. 7), что связано с пластифицирующим эффектом сорби-

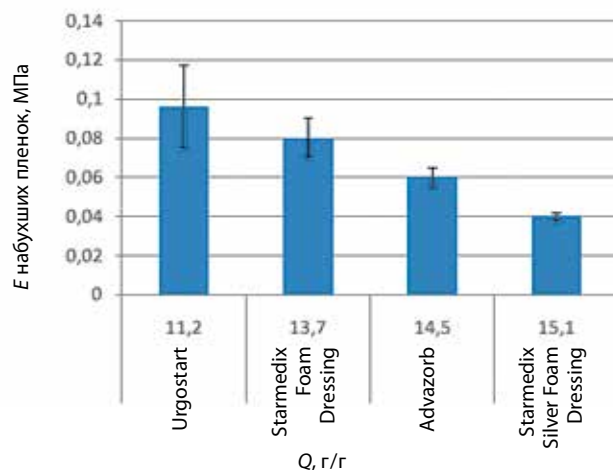


Рис. 7. Зависимость модуля упругости на растяжение образцов в набухом состоянии от величины степени набухания (на примере полиуретановых губок)

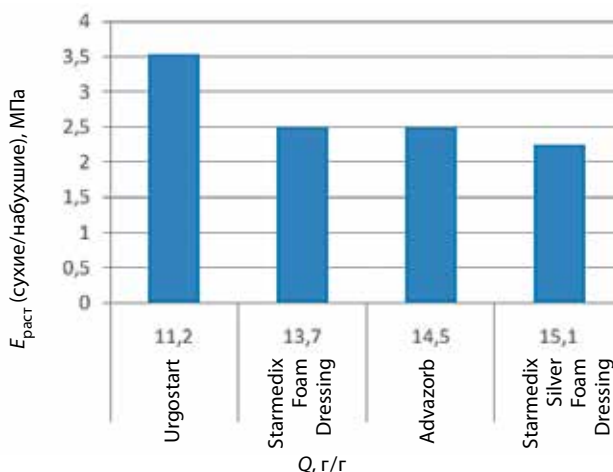


Рис. 8. Зависимость отношения модулей упругости в сухом и набухом состоянии образцов от величины степени набухания (на примере полиуретановых губок)

руемой жидкости, отношение модулей упругости в сухом и набухом состоянии остается практически неизменным (рис. 8).

В случае монослойных материалов чем ниже модуль упругости, тем более мягким и эластичным явля-

Таблица 5. Изменения физико-химических свойств пленок при растяжении

Марка	Сухие образцы			Набухшие образцы		
	$\sigma_{раст}$, МПа	ϵ , %	$E_{раст}$, МПа	$\sigma_{раст}$, МПа	ϵ , %	$E_{раст}$, МПа
Нуамартис	$10,1 \pm 2,3$	$3,3 \pm 1,6$	$335,0 \pm 106,2$	$0,9 \pm 0,2$	$6,3 \pm 3,1$	$1,9 \pm 0,8$
Биодеспол-1 (1)	$62,8 \pm 6,4$	$4,5 \pm 0,5$	$2666,7 \pm 400$	$22,8 \pm 9,5$	$6,4 \pm 2,3$	$400,6 \pm 53,7$
Биодеспол-1 (2)	$27,0 \pm 3,7$	$4,1 \pm 0,3$	$855,6 \pm 361,0$	Образец скользит		
Venehold	$11,0 \pm 1,5$	$1056,7 \pm 55,0$	$3,4 \pm 0,1$	$5,6 \pm 2,1$	$932,9 \pm 266,2$	$3,3 \pm 0,6$

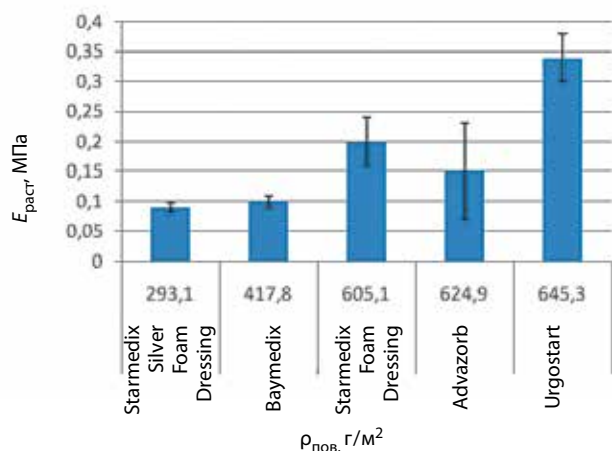


Рис. 9. Гистограмма распределения модулей упругости на растяжение в зависимости от поверхностной плотности на примере полиуретановых губок (последние три образца имеют покрытие в виде пленки)

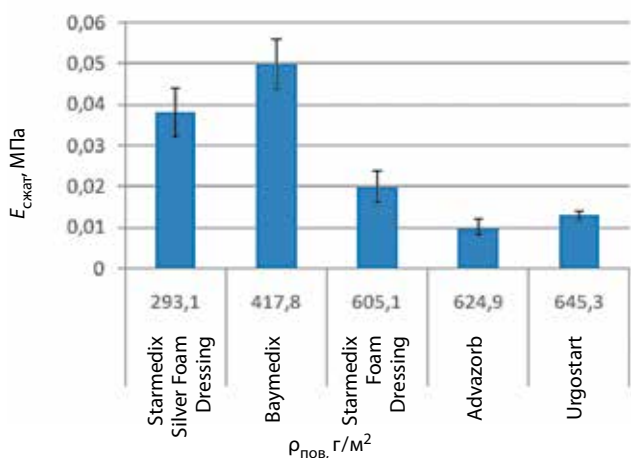


Рис. 10. Гистограмма распределения модулей упругости на сжатие в зависимости от поверхностной плотности на примере полиуретановых губок (последние три образца имеют покрытие в виде пленки)

ется сам материал. В случае многослойных материалов (в нашем варианте — для губок) при испытаниях на растяжение модуль упругости определяется наиболее эластичным слоем многослойной структуры губок (дополнительный силиконовый и/или полиуретановый пленочный слой), при испытаниях на сжатие — пористой составляющей многослойного материала, что и подтвердилось в результате проведенных испытаний (рис. 9, 10).

Заключение

В работе изучены эксплуатационные свойства (всасывание (набухаемость) и механические свой-

ства) перевязочных средств из индивидуальных и многослойных материалов, выпущенных несколькими производителями и предназначенных для ран с различной степенью экссудации. Следует отметить, что деление производителем перевязочных средств по применению для ран с различным количеством выделяемого экссудата является весьма условным. В результате проведенного исследования вычислено, что величина степени набухания перевязочных средств для высокоэкссудующих ран должна начинаться со значения 14 г/г, для среднеэкссудующих — находиться в пределах от 8 до 14 г/г, для низкоэкссудующих — менее 8 г/г.

Степень и константа скорости набухания слабо зависят от назначения повязок, но определяются типом материала.

Степень набухания не зависит от поверхностной и кажущейся плотности в отличие от механических характеристик.

Наиболее устойчивыми к разрывным нагрузкам являются образцы губок и пленок из полиуретана (в набухом и сухом состоянии), а также многослойные перевязочные средства (с силиконовым слоем и/или верхним покрытием в виде пленки). Механические свойства покрытий зависят от поверхностной и кажущейся плотностей пористых покрытий.

Модуль упругости и деформационно-прочностные характеристики многослойных материалов зависят от режима приложения нагрузки (растяжение или сжатие). Механические свойства комбинированных (многослойных) материалов определяются полимерным покрытием при растяжении, при сжатии свойства пористой губки будут определяющими.

Величина модуля упругости служит дополнительным критерием к техническим испытаниям в целях регистрации перевязочных средств, которая определяет эксплуатационные характеристики материалов при различных типах приложения нагрузки.

В связи с тем, что целевые стандарты на современные перевязочные средства в форме губок и пленок в настоящее время отсутствуют, необходимость в их разработке становится очевидной и актуальной. А пока, к сожалению, приходится полагаться на опыт клинической практики или обращаться в аккредитованные лаборатории для исследования эксплуатационных свойств перевязочных средств, закупленных в конкретное лечебно-профилактическое учреждение.

Л И Т Е Р А Т У Р А

1. ГОСТ 29104.1–91. Ткани технические. Методы определения линейных размеров, линейной и поверхностной плотностей. [GOST 29104.1–91. Technical tissues. Methods of determination of linear sizes, linear and surface densities. (In Russ.)].
2. ГОСТ 9412–93. Марля медицинская. Общие технические условия. [GOST 9412–93. Medical gauze. General technical conditions. (In Russ.)].
3. ГОСТ 3913–72. Материалы текстильные. Ткани и штучные изделия. Методы определения разрывных характеристик при растяжении. [GOST 3913–72. Textile materials. Textile fabrics and piece goods. Methods of determination of tearing features at stretching. (In Russ.)].
4. ГОСТ 409–77. Пластмассы ячеистые и резины губчатые. Метод определения кажущейся плотности. [GOST 409–77. Cellular plastics and foam rubbers. Method of apparent density determination. (In Russ.)].
5. ГОСТ 15873–70. Пластмассы ячеистые эластичные. Метод испытания на растяжение. [GOST 15873–70. Cellular elastic plastics. Stretching test method. (In Russ.)].
6. ГОСТ 24616–81. Пластмассы ячеистые эластичные и пенорезины. Метод определения твердости. [GOST 24616–81. Cellular elastic plastics and foam resins. Hardness test. (In Russ.)].
7. ГОСТ 26605–93. Полимерные эластичные ячеистые материалы. Определение зависимости напряжение-деформация при сжатии и напряжения сжатия. [GOST 26605–93. Polymer elastic cellular materials. Determination of the tension-deformation dependence at compression and of the compression tension. (In Russ.)].
8. ГОСТ 29088–91. Материалы полимерные ячеистые эластичные. Определение условной прочности и относительного удлинения при разрыве. [GOST 29088–91. Polymer elastic cellular materials. Determination of the nominal strength and nominal elongation at rupture. (In Russ.)].
9. ГОСТ 29089–91. Материалы полимерные ячеистые эластичные. Определение остаточной деформации сжатия. [GOST 29089–91. Polymer elastic cellular materials. Determination of the residual compression deformation. (In Russ.)].
10. ГОСТ 2439–93. Материалы полимерные ячеистые эластичные. Определение твердости при вдавливании. [GOST 2439–93. Polymer elastic cellular materials. Hardness determination. (In Russ.)].
11. ГОСТ 14236–81. Пленки полимерные. Метод испытания на растяжение. [GOST 14236–81. Polymer films. Stretching test. (In Russ.)].
12. Цюрупа Н.Н. Практикум по коллоидной химии. М., 1963. С. 139–40. [Tsyurupa N.N. Practicum in colloidal chemistry. Moscow, 1963. Pp. 139–40. (In Russ.)].
13. Boateng J.S., Matthews K.H., Stevens H.N., Eccleston G.M. Wound healing dressings and drug delivery systems: a review. *J Pharm Sci* 2008;97(8): 2892–923.

Режимы высокообъемной гемофильтрации в интенсивной терапии тяжелого сепсиса и септического шока

А. Н. Кудрявцев, В. В. Кулабухов, А. Г. Чижов

ФГБУ «Институт хирургии им. А. В. Вишневского» Минздрава России;
Россия, 117997, Москва, ул. Большая Серпуховская, 27

Контакты: Антон Николаевич Кудрявцев katerpillar74@gmail.com

Введение. В статье представлены результаты клинического исследования применения различных режимов высокообъемной гемофильтрации у пациентов хирургического профиля с тяжелым сепсисом и септическим шоком.

Цель исследования — улучшение клинических исходов у пациентов с тяжелым сепсисом и септическим шоком за счет включения в комплексную интенсивную терапию различных режимов высокообъемной гемофильтрации.

Материалы и методы. В исследование вошли 46 больных. В 24 случаях проводили интермиттирующую сверхвысокообъемную гемофильтрацию (intermittent very high-volume hemofiltration, IHVH) с объемом замещения 100 мл/кг/ч в течение 4 ч, в 22 — продолженную гемофильтрацию большого объема (continuous high-volume hemofiltration, CHVH) — доза 50 мл/кг/ч, длительность 48 ч.

Результаты. В группе IHVH 28-дневная летальность составила 29,2 %, что значительно отличалось от группы CHVH (40,9 %). В ходе исследования были выявлены противопоказания к проведению IHVH у пациентов с индексом массы тела более 25 кг/м².

Ключевые слова: тяжелый сепсис, септический шок, высокообъемная гемофильтрация, компоненты системы комплемента, доза ультрафильтрации, режимы гемофильтрации, летальность

DOI: 10.17650/2408-9613-2015-2-2-40-45

High-volume hemofiltration regimens in the intensive therapy of severe sepsis and septic shock

A.N. Kudryavtsev, V.V. Kulabukhov, A.G. Chizhov

A.V. Vishnevsky Institute of Surgery, Ministry of Health of Russia; 27 Bolshaya Serpukhovskaya St., Moscow, 117997, Russia

Background. The paper gives the results of a clinical trial using different high-volume hemofiltration regimens in surgical patients with severe sepsis and septic shock.

Objective: to improve clinical outcomes in patients with severe sepsis and septic shock, by incorporating high-volume hemofiltration regimens into combination intensive therapy.

Subjects and methods. The investigation enrolled 46 patients. Twenty-four patients underwent intermittent very high-volume hemofiltration (IHVH) with a replacement volume of 100 ml/kg/h for 4 hours and 22 had continuous high-volume hemofiltration (CHVH) with a dose of 50 ml/kg/h for 48 hours.

Results. In the IHVH group, 28-day mortality was 29.2 %, which significantly differed from that in the CHVH group (40.9 %). The investigation revealed contraindications to IHVH in patient with a body mass index of more than 25 kg/m².

Key words: severe sepsis, septic shock, high-volume hemofiltration, complement system components, ultrafiltration dose, hemofiltration regimens, mortality

Введение

Сепсис объединяет в себе все универсальные механизмы критического состояния: необратимые расстройства метаболизма, интоксикационное повреждение органов и тканей, глобальный иммунологический конфликт. Синдром эндотоксикоза признается в настоящее время ведущим в патогенезе сепсиса [1]. В качестве наиболее характерных токсических субстанций при сепсисе выделяют: продукты жизнедеятельности микрофлоры (экзо- и эндотоксины), миметики регуляторных систем организма, биогенные амины, нейромедиаторы, тиреоидные и стероидные гормоны, антитела, иммун-

ные комплексы, простагландины, факторы свертывающей и фибринолитической систем. Только соединений, объединенных под понятием «цитокины», можно выделить более 30: интерлейкины, интерфероны, колоние-стимулирующие факторы, факторы некроза опухолей и др. [2]. К данной группе веществ относится и система комплемента — группа белков плазмы крови, которая состоит из 9 компонентов, обозначенных буквой «С». Функция системы комплемента — активация процессов фагоцитоза и лизиса клеток (бактериальных и животных), которые атакуются антителами. В норме комплемент находится в неактивном состоянии. При сепсисе

он играет существенную повреждающую роль и характеризуется как один из активных провоспалительных цитокинов. Компоненты системы комплемента C3, C4 образуются в печени, макрофагах, фибробластах, лимфоидной ткани и коже. В ходе системного ответа на воспаление инфекционного генеза запускается альтернативный путь активации комплемента. Он отличается тем, что не нуждается в комплексе антиген–антитело и стимулируется бактериальными антигенами, например липополисахаридами. Активация завершается образованием мембраноатакующего клеточного комплекса, что определяет массовый лизис не только бактериальных, но и собственных клеток человека, находящихся в зонах активного инфекционного процесса. Молекулярная масса формы C3a около 10 000 Да, C4a – 11 200 Да. Учитывая уровень молекулярной массы C3a и C4a, описана их удовлетворительная элиминация при высокообъемной гемофильтрации. Нормальные значения в крови здоровых добровольцев для C3a составляют 0,9–1,8 г/л, для C4a – 0,1–0,4 г/л [3].

Несостоятельность естественных путей элиминации токсинов, синдром «капиллярной утечки» и кардиодепрессивный синдром при сепсисе не позволяют в полной мере использовать традиционную дезинтоксикационную инфузионную терапию [4]. Экстракорпоральное очищение крови способствует коррекции нарушений гомеостаза у данной категории больных. По данным некоторых исследований, от 67 до 84 % больных в отделениях интенсивной терапии требуется проведение экстракорпоральной детоксикации [5–7]. С 1993 г. гемофильтрация рассматривается как патогенетический метод лечения сепсиса и септического шока. В настоящее время сформулированы 2 наиболее эффективные стратегии гемофильтрации: 1) непрерывное лечение с объемом замещения (дозой ультрафильтрации) 50–70 мл/кг/ч, 24–72 ч – продолженная гемофильтрация большого объема (continuous high-volume hemofiltration, CHVH); 2) интермиттирующая сверхвысокообъемная гемофильтрация (intermittent very high-volume hemofiltration, IHVH) с дозой ультрафильтрации до 100–120 мл/кг/ч в течение 4–8 ч [8]. В последнее время накапливаются данные, указывающие на высокую клиническую эффективность указанных режимов гемофильтрации, что соотносится с повышением выживаемости пациентов с сепсисом [9–12]. В ходе исследований возник ряд вопросов, касающихся практического применения данных режимов у больных сепсисом. Для их разрешения было проведено рандомизированное проспективное клиническое исследование, оценивающее эффективность включения процедур CHVH и IHVH в комплексную терапию сепсиса у пациентов хирургического профиля.

Задачи работы:

1) исследовать динамику системного ответа на воспаление, ассоциированное с бактериальной ин-

фекцией, у пациентов с тяжелым сепсисом и септическим шоком в ходе проведения CHVH и IHVH;

2) оценить степень изменения концентрации провоспалительных цитокинов (компоненты комплемента C3a и C4a) на фоне проведения экстракорпоральной детоксикации изучаемыми методиками;

3) выявить закономерности изменения основных клинических показателей органной дисфункции на фоне высокообъемной гемофильтрации;

4) описать технические особенности проведения CHVH и IHVH;

5) выработать рекомендации к применению различных режимов высокообъемной гемофильтрации у пациентов с тяжелым сепсисом и септическим шоком.

Материалы и методы

В исследование были включены 46 больных. Критерием включения являлось наличие у пациентов тяжелого сепсиса. Критерии исключения: агональное состояние больного, неконтролируемое наружное или внутреннее кровотечение, возраст пациента до 18 лет.

Гемофильтрацию осуществляли вено-венозным доступом, преимущественно через бедренную вену, с диаметром двухпросветного диализного катетера 13,5–14F. Больным проводились всестороннее клиническое, лабораторное и инструментальное обследования. Прямым критерием эффективности служило статистически значимое снижение прогнозируемой летальности в данной группе пациентов.

Для регистрации полученных данных использовали базу данных Microsoft Access. Статистическую обработку проводили с помощью пакета программ Statistica 6.0 (StatSoft, США).

Все пациенты (15 женщин, 31 мужчина, средний возраст $63,2 \pm 11,8$ года) были рандомизированы на 2 группы с использованием генератора случайных чисел. В 1-й группе ($n = 24$) стартовая терапия сочеталась с IHVH (доза фильтрации 100 мл/кг/ч) в течение 4 ч. Пациентам 2-й группы ($n = 22$) на фоне комплексной интенсивной терапии проводили CHVH (доза фильтрации 50 мл/кг/ч) в течение 48 ч от момента поступления в отделение интенсивной терапии.

В большинстве случаев в качестве источника бактериальной инфекции выступал интраабдоминальный очаг. У 22 (47,8 %) больных он сформировался в ходе осложненного течения исходов оперативных вмешательств, а у 16 (34,8 %) – по причине развития панкреонекроза в фазе гнойно-септических осложнений. У 8 (17,4 %) пациентов источником сепсиса являлся инвазивный инфекционный процесс в зоне ожогового поражения. Всем поступившим пациентам до момента перевода в отделение реанимации были выполнены санлирующие оперативные вмешательства

Таблица 1. Интегральная оценка органной дисфункции по шкале SOFA (баллы)

Среднее значение в группе IHVH	Среднее значение в группе CHVH	p
7,5 ± 1,37	7,4 ± 0,01	0,10

различной степени сложности. На момент поступления в реанимацию средние показатели упрощенной шкалы оценки острых расстройств физиологических параметров III (Simplified Acute Physiology Score III, SAPS III) составили 72,9 ± 11,0 балла. Прогноз летальности достигал 67,6 ± 17,4 %.

Средняя оценка по шкале органной недостаточности, связанной с сепсисом (Sepsis-Related Organ Failure, SOFA), составила 7,4 ± 0,9 балла (табл. 1).

Все участвующие в исследовании пациенты получали комплексную интенсивную терапию в соответствии с рекомендациями Surviving Sepsis Campaign (2008–2012) [13]. Микробиологическому исследованию подверглось отделяемое предполагаемого источника инфекции. В 46,4 % случаев выявлялись микробные ассоциации, в которых преобладала грамотрицательная микрофлора. Ведущее место занимала *Pseudomonas aeruginosa* в высоком диагностическом титре (10⁷–10⁹ КОЕ/г). Наличие метициллин-резистентного *Staphylococcus aureus* отмечали в 17 случаях. Грибковая флора была выделена также в 17 случаях, преобладали микроскопические грибы *Candida albicans*, в 3 случаях были обнаружены *Candida non-albicans*.

Определение компонентов комплемента C3 и C4 проводили в пробах плазмы крови, взятых до гемофильтра, после и в эффлюенте перед началом экстракорпоральной детоксикации и каждый час в течение 4 ч от начала процедуры. Исследование происходило иммунотурбидиметрическим методом на биохимическом анализаторе OLYMPUS AU 640. По стандартным методикам определяли эффективность работы гемофильтра. В качестве маркера элиминации низкомолекулярных веществ использовали мочевины. Мониторинг параметров проведения гемофильтрации осуществляли за счет аппаратных средств гемопроцессора. Показатели трансмембранного давления в исследовании фиксировали ежедневно.

Результаты и обсуждение

Гипертермия, тахикардия и артериальная гипотензия занимали наиболее значимое место в клинической картине у исследованных пациентов. К моменту начала гемофильтрации средние значения уровня лактата составляли 2,4 ± 1,6 и 2,6 ± 0,5 ммоль/л в группах IHVH и CHVH соответственно. При этом показатели сердечного индекса были низкими и составляли 2,4 ± 0,1 и 2,4 ± 0,3 л/мин/м² соответственно. Это опреде-

ляло критически сниженные показатели индекса потребления кислорода до 74,7 ± 14,5 и 75,8 ± 15,9 мл/мин/м² соответственно. В обеих группах на фоне проводимой вазопрессорной поддержки (норадреналин в дозах от 0,08 до 0,43 мкг/кг/мин) отмечали достаточно высокие уровни индекса общего периферического сопротивления: 2700,7 ± 62,9 дин/с/см⁵/м² в группе IHVH и 2653,5 ± 196,2 дин/с/см⁵/м² у пациентов в группе CHVH. Индекс глобального конечно-диастолического объема как показателя преднагрузки определялся ниже нормального уровня и не отличался в исследуемых группах (585,3 ± 15,6 мл/м² в группе IHVH и 590,9 ± 50,5 мл/м² в группе CHVH). Отмечали повышение индекса внесосудистой воды в легких до уровня 10,02 ± 0,52 в группе IHVH и 10,2 ± 0,6 в группе CHVH. Инфузионная терапия у всех пациентов была продолжена на фоне сеанса экстракорпоральной детоксикации. Через 4 ч проведения высокообъемной гемофильтрации в обеих группах наблюдали статистически значимое достижение целевых показателей преднагрузки (индекс глобального конечно-диастолического объема составил 662,6 ± 11,2 мл/м² в группе IHVH и 668,3 ± 30,3 мл/м² в группе CHVH), удовлетворительных значений сердечного индекса и стабилизации кислородного статуса. Различия в представленных критериях между группами подтверждены не были. К концу первых суток снизились показатели индекса внесосудистой воды в легких в группе IHVH до уровня 8,5 ± 0,4 мл/кг, а в группе CHVH – до 8,4 ± 0,3 мл/кг.

Стартовая концентрация компонента комплемента C3a в группе IHVH составляла 2,1 ± 0,4 г/л, в группе CHVH – 2,2 ± 0,4 г/л, C4a – 0,6 ± 0,1 и 0,7 ± 0,1 г/л соответственно. В ходе гемофильтрации отмечено снижение названных концентраций на уровне входящего тракта гемофильтра уже к первому часу от начала процедуры, оказавшееся статистически значимым. Достоверных различий между группами зарегистрировано не было. Тенденция уменьшения концентрации исследованных медиаторов сохранялась вплоть до третьего часа гемофильтрации. С этого момента скорость падения уровней компонентов комплемента C3a и C4a резко замедлилась. На уровне третьего часа концентрации указанных цитокинов в эффлюенте предложенными методами не регистрировались ни в группе IHVH, ни в группе CHVH. Вне зависимости от типа проводимой процедуры (IHVH или CHVH) у всех пациентов к 48 ч терапии удалось достигнуть стабилизации состояния с увеличением на 50 % сердечного индекса (3,4 ± 0,1 и 3,3 ± 0,2 л/мин/м² соответственно), нормализации показателей индекса потребления кислорода (134,4 ± 17,0 и 128,4 ± 17,3 мл/мин/м² соответственно), отмены вазопрессорной и инотропной поддержки.

Все пациенты наблюдались в условиях одного и того же отделения интенсивной терапии с точным соблюдением плана исследования, различий в общих подходах к лечению не было. Величина трансмембранного давления гемофильтра, скорость и объем образуемого ультрафильтрата оказались единственными дискретными факторами проводимой программы лечения в исследуемых группах. При СНВН в среднем за процедуру получали до 176 л ультрафильтрата, в группе ИВН – 29,7 л, но скорость образования ультрафильтрата в группе ИВН была практически в 2 раза выше (7,4 против 3,6 л/ч соответственно). Это определяло более высокий стартовый показатель фильтрационного клиренса для компонентов системы комплемента С3а и С4а в группе ИВН.

В ходе исследования были выявлены особенности проведения гемофильтрации у пациентов с индексом массы тела более 25 кг/м². У 5 больных группы ИВН скорость кровотока пришлось увеличивать до 322,2 ± 26,4 мл/мин, что было достоверно выше, чем у пациентов с повышенной массой тела в группе СНВН (n = 4). Несмотря на это при проведении ИВН фракция фильтрации превышала рекомендуемые 25 % и достигала в среднем 27,1 ± 1,18 %, что значимо превышало показатели в группе СНВН. Дальнейшее увеличение скорости кровотока приводило к значительным проблемам с сосудистым доступом и паузам в проведении сеанса экстракорпоральной детоксикации. Вышеперечисленные обстоятельства определили значительную гемоконцентрацию в выходящем тракте гемофильтра с повышением гематокрита до 38,6 ± 4,6 % через час после начала процедуры, что в 3 случаях привело к тромбированию гемофильтра и потребовало его замены.

В группе ИВН стартовые показатели фильтрационного клиренса компонентов комплемента С3а и С4а превышали таковые в группе СНВН. В дальнейшем скорости элиминации исследуемых веществ уменьшались в обеих группах. При этом концентрации указанных веществ в крови пациентов убавлялись параллельно, не имея достоверного различия между группами, и не коррелировали с величиной трансмембранного давления. Ко второму часу гемофильтрации клиренс маркерных цитокинов в исследовании не имел достоверных отличий между методиками ИВН и СНВН. К третьему этапу исследования при обеих методиках коэффициент просеивания для компонентов комплемента С3а и С4а приобретал нулевые значения. Также к третьему часу процедуры при обеих методиках сохранялся только адсорбционный клиренс изучаемых цитокинов (рис. 1).

При этом в крови у всех пациентов в исследовании компоненты комплемента С3а и С4а продолжали определять в субнормальных концентрациях (0,6 ± 0,1 и 0,2 ± 0,1 г/л соответственно), что свидетельствовало

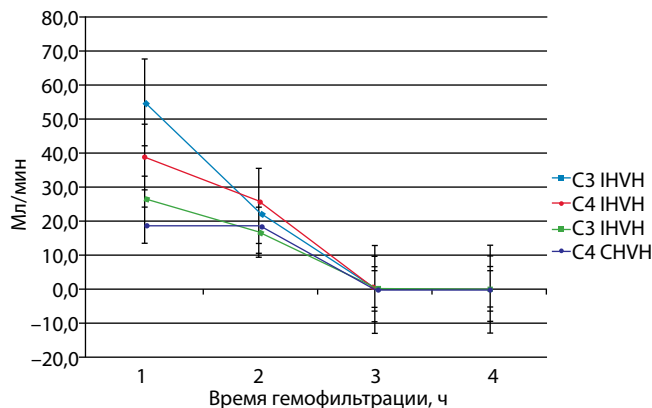


Рис. 1. Фильтрационный клиренс компонентов комплемента С3а и С4а на этапах исследования

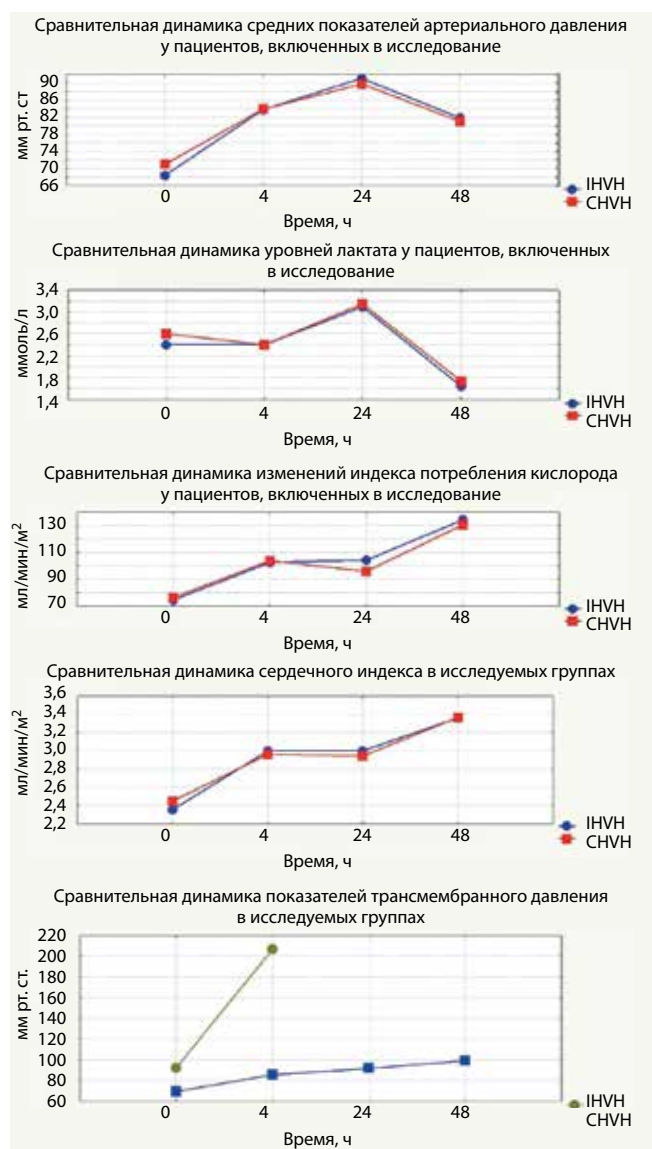

Рис. 2. Графики сравнительной динамики основных клинических эффектов и показателей трансмембранного давления у пациентов в исследовании

Таблица 2. Соотношение количества умерших и выживших пациентов в исследуемых группах

Группа	Общее число больных, n	Число умерших, n (%)	Число выживших, n (%)
ИНВН	24	7 (29,17)	17 (70,83)
СНВН	22	9 (40,91)*	13 (59,09)

*Различия достоверны по U-критерию Манна–Уитни ($p < 0,05$).

о сохраняющейся генерации веществ данной группы в ходе системной воспалительной реакции. Скорость элиминации низкомолекулярных веществ (мочевины) оставалась относительно постоянной и не имела отличий в обеих группах.

Примечательным является то, что динамика клинических изменений в группе ИНВН не отличалась от значений в группе СНВН даже тогда, когда сверхвысокообъемная гемофильтрация была прекращена (рис. 2).

Таким образом, в ходе исследования было отмечено, что, несмотря на прекращение сверхвысокообъемной гемофильтрации в группе ИНВН, позитивные изменения в гемодинамике, азотовыделительной функции почек и концентрации маркеров воспаления имели равнозначный с группой СНВН характер. Статистических различий между группами выявлено не было. Скорость образования ультрафильтрата, уровень трансмембранного давления, соответствующие условиям проведения ИНВН, оказались определяющими в отношении основного клинического критерия эффективности сравниваемых методик экстракорпоральной детоксикации.

Среднее время пребывания больных в отделении реанимации составило $13,9 \pm 13,4$ дня. В течение

90-дневного периода наблюдения выжили 30 человек, умерли 16. У пациентов группы ИНВН 28-дневная летальность была достоверно ниже прогнозируемой по SAPS III и летальности у больных, которым проводили СНВН (табл. 2).

Заключение

Таким образом, в результате проведенного исследования выявлено, что СНВН и ИНВН в комплексной терапии пациентов с тяжелым сепсисом и септическим шоком оказывают равнозначное ограничивающее влияние на течение системного воспалительного ответа. ИНВН более эффективна в отношении удаления компонентов комплемента C3a и C4a. Положительные изменения в состоянии пациентов связаны со стабилизацией показателей системы кровообращения и нормализацией кислородно-транспортной функции. При проведении ИНВН они сохранялись и после ее прекращения, имели сходный характер с наблюдаемыми на фоне непрерывной гемофильтрации большого объема (СНВН). Кроме того, в исследовании было обнаружено, что у пациентов с индексом массы тела более 25 кг/м^2 проводить ИНВН необходимо на скорости кровотока в пределах 320–350 мл/мин для поддержания фракции фильтрации 25 % и предотвращения тромбирования гемофильтра. На основании полученных в исследовании данных можно говорить, что проведение ИНВН показано пациентам с индексом массы тела менее 25 кг/м^2 с септическим шоком. При проведении ИНВН у больных с индексом массы тела более 25 кг/м^2 обязательным условием выполнения процедуры является возможность обеспечения фракции фильтрации менее 25 %. СНВН показана больным с тяжелым сепсисом и органной дисфункцией по SOFA более 5,3 балла.

ЛИТЕРАТУРА

1. Козлов В.К. Сепсис: этиология, иммунопатогенез, концепция современной иммунной терапии. Киев: Анна-Т, 2007. 296 с. [Kozlov V.K. Sepsis: etiology, immunopathogenesis, concept of the modern immune therapy. Kiev: Anna-T, 2007. 296 p. (In Russ.).]
2. Кетлинский С.А., Калинина Н.М. Иммунология для врача. СПб.: Гиппократ, 1998. 156 с. [Ketlinsky S.A., Kalinina N.M. Immunology for physician. Saint-Petersburg: Gippokrat, 1998. 156 p. (In Russ.).]
3. Cole L., Bellomo R., Hart G. et al. A phase II randomized, controlled trial of continuous haemofiltration in sepsis. Crit Care Med 2002;30(1):100–6.
4. Саидханов Б.А., Гутникова А.Р., Абдуллаева М.А., Зиямуддинов Н.А. Влияние окислительной модификации гемосорбента на эффективность очищения крови у больных с полиорганной недостаточностью. Эфферентная терапия 2009;15(3–4):28–31. [Saidhanov B.A., Gutnikova A.R., Abdullaeva M.A., Ziyamuddinov N.A. Influence of the hemosorbent oxidative modification on the blood purification efficiency at patients with polyorganic insufficiency. Efferentnaya terapiya = Efferent therapy 2009;15(3–4):28–31. (In Russ.).]
5. Lee K.H., Wendon J., Lee M. et al. Predicting the decrease of conjugated bilirubin with extracorporeal albumin dialysis MARS using the predialysis molar ratio of conjugated bilirubin to albumin. Liver Transpl 2002;8(7):591–3.
6. Macias W.L., Mueller B.A., Scarim S.K. et al. Continuous venovenous hemofiltration: an alternative to continuous arteriovenous hemofiltration and hemodiafiltration in acute renal failure. Am J Kidney Dis 1991;18(4):451–8.
7. Neveu H., Kleinknecht D., Brivet F. et al. Prognostic factors in acute renal failure due to sepsis. Results of a prospective multicentre study. The French Study Group on Acute Renal Failure. Nephrol Dial Transplant 1996;11(2):293–9.
8. Ronco C., Bellomo R., Kellum J.A. Critical care nephrology. Elsevier Health Sciences, 2008. 1791 p.

9. Ronco C., Tetta C., Mariano F. et al. Interpreting the mechanisms of continuous renal replacement therapy in sepsis: the peak concentration hypothesis. *Artif Organs* 2003;27(9):792–801.
10. Яковлева И.И., Тимохов В.С., Ляликова Г.В. и др. Высокообъемная гемодиализация в лечении сепсиса и полиорганной недостаточности: два способа элиминации TNF- α . *Анестезиология и реаниматология* 2001;(2):46–8. [Yakovleva I.I., Timohov V.S., Lyalikova G.V. et al. High volume hemodiafiltration in the treatment of sepsis and polyorganic insufficiency: two methods of TNF- α elimination. *Anesthesiology i reanimatologiya = Anesthesiology and Reanimatology* 2001;(2):46–8. (In Russ.)].
11. Хорошилов С.Е. Предупреждение и лечение острой почечной недостаточности при критических состояниях. Автореф. дис. ... д-ра мед. наук. М., 2007. 47 с. [Horoshilov S.E. Prevention and treatment of the acute renal failure in critical conditions. Author's abstract of thesis ... of doctor of medical sciences. Moscow, 2007. 47 p. (In Russ.)].
12. Девнозашвили Ш.Ш. Применение низкопоточной пролонгированной веновенозной гемодиализации в комплексном лечении хирургического эндотоксикоза. Дис. ... канд. мед. наук. М., 2007. 122 с. [Devnozashvili Sh.Sh. Low flux prolonged vein-vein hemodiafiltration in comprehensive treatment of surgical endotoxycosis. Thesis ... of candidate of medical sciences. Moscow, 2007. 122 p. (In Russ.)].
13. Dellinger R.P., Levy M.M., Carlet J.M. Surviving sepsis campaign: international guidelines for management of severe sepsis and septic shock: 2008. *Crit Care Med* 2008;36(1):296–327.

Опыт хирургического лечения хронического послеоперационного остеомиелита грудины и ребер после минималноинвазивной реваскуляризации миокарда

В.А. Митиш^{1,2}, О.Ю. Усу-Вуйю², Ю.С. Пасхалова^{1,2}, А.А. Ушаков¹,
А.А. Звягин¹, С.А. Оруджева¹, М.С. Жестков¹

¹ФГБУ «Институт хирургии им. А.В. Вишневского» Минздрава России;
Россия, 117997, Москва, ул. Большая Серпуховская, 27;

²кафедра медицины катастроф ГБОУ ВПО «Российский университет дружбы народов»;
Россия, 117198, Москва, ул. Миклухо-Маклая, 6

Контакты: Валерий Афанасьевич Митиш mitish01@pochta.ru

В статье представлен опыт успешного хирургического лечения хронического послеоперационного остеомиелита грудины и ребер, развившегося после коронарного шунтирования. Стратегия хирургического лечения гнойного осложнения состояла из радикальной хирургической обработки гнойного очага передней стенки грудной клетки, дополнительной ультразвуковой обработки раны и после перехода раневого процесса в репаративную стадию — пластической реконструкции передней стенки грудной клетки комплексами местных мягких тканей. Описанное клиническое наблюдение является примером внедрения в практику стратегии активного хирургического лечения обширных гнойных ран применительно к хроническому остеомиелиту грудины и ребер.

Ключевые слова: остеомиелит грудины, гнойный хондрит, медиастинит, гнойные осложнения сердечно-сосудистых операций, диагностика, хирургическое лечение, хирургическая обработка, реконструкция передней стенки грудной клетки, местное лечение, фазы раневого процесса

DOI: 10.17650/2408-9613-2015-2-2-46-55

Experience in surgically treating chronic postoperative osteomyelitis of the sternum and ribs after minimally invasive myocardial revascularization

V.A. Mitish^{1,2}, O.Yu. Usu-Vuiyu², Yu.S. Paskhalova^{1,2}, A.A. Ushakov¹, A.A. Zvyagin¹, S.A. Orudzheva¹, M.S. Zhestkov¹

¹A. V. Vishnevsky Institute of Surgery, Ministry of Health of Russia; 27 Bolshaya Serpukhovskaya St., Moscow, 117997, Russia;

²Department of Catastrophe Medicine, Peoples' Friendship University of Russia; 6 Miklukho-Maklai St., Moscow, 117198, Russia

The paper describes the authors' experience in surgically treating chronic postoperative sternal and costal osteomyelitis developing after coronary bypass surgery. The strategy in the surgical treatment of a purulent complication consisted of radical surgical debridement of a purulent focus in the anterior chest wall, additional ultrasound wound treatment and, after the transition of wound healing to the reparative stage, plastic reconstruction of the anterior chest wall with complexes of local soft tissues. The described clinical case is an example of the practical introduction of the strategy in the active surgical treatment of extensive purulent wounds and ribs, as applied to chronic osteomyelitis of the sternum and ribs.

Key words: sternal osteomyelitis, purulent chondritis, mediastinitis, purulent complications, cardiovascular surgery, diagnosis, surgical treatment, surgical debridement, reconstruction of the anterior chest wall, local treatment, wound healing phases

Проблема гнойного поражения костного каркаса грудной клетки после коронарных и кардиохирургических операций становится все актуальнее в связи с ростом количества выполняемых вмешательств и остается объектом жарких дискуссий среди общих и сердечно-сосудистых хирургов по вопросам определения стратегии и тактики его лечения. На сегодняшний день в России риск развития остеомиелита грудины и ребер колеблется в пределах от 0,2 до 5 %, в средняя частота встречаемости находится на уровне 0,75–2,5 % [1–3]. Развитие угрожающих жизни больного осложнений при послеоперационном остеомие-

лите грудины и ребер является причиной летальных исходов в 14–47 % случаев [1, 3–6]. Избежать фатального течения заболевания возможно при разработке индивидуальной стратегии лечения больного, направленной на стабилизацию общего состояния пациента, снижение хирургического и анестезиологического риска, ликвидацию гнойного процесса и реконструкцию передней стенки грудной клетки с хорошими функциональными и косметическими результатами, что и иллюстрирует представленное ниже клиническое наблюдение.

Большая В., 72 года, поступила в отдел ран и раневых инфекций ФГБУ «Институт хирургии им. А.В. Вишнев-

ского» Минздрава России через 2 мес после выполненной в другом лечебном учреждении коронарной операции. Диагноз при поступлении: гнойно-гранулирующая рана передней стенки грудной клетки. Хронический послеоперационный остеомиелит грудины и ребер. Миниинвазивная реваскуляризация миокарда (27.02.2014): маммарокоронарное шунтирование передней межжелудочковой ветви, аортокоронарное шунтирование правой коронарной артерии и ветви тупого края. Хирургическая обработка послеоперационной гнойной раны передней стенки грудной клетки (18.03.2014). Ишемическая болезнь сердца. Атеросклеротический кардиосклероз. Стенокардия напряжения — II функциональный класс. Гипертоническая болезнь II степени, II стадии, риск 4. Состояние после перенесенного острого нарушения мозгового кровообращения от 1999 г. Хроническая ишемия головного мозга I—II степени. Сахарный диабет 2-го типа, субкомпенсация (HbA1c 8 %). Ожирение I степени (индекс массы тела 31,1). Хронический бронхит, ремиссия.

При поступлении жалобы на боли в области раны передней стенки грудной клетки, слабость, снижение аппетита.

Из анамнеза известно, что в связи с учащением приступов стенокардии в плановом порядке выполнена коронарография, диагностировано многососудистое поражение коронарных артерий. Кардиохирургами 27.02.2014 выполнена миниинвазивная реваскуляризация миокарда: маммарокоронарное шунтирование передней межжелудочковой ветви, аортокоронарное шунтирование правой коронарной артерии и ветви тупого края.

Ранний послеоперационный период осложнился развитием медиастинита, нагноением послеоперационной раны и нестабильностью грудины. На 8-е сутки произведено удаление швов и раскрытие нижней половины раны. Получено умеренное гнойное отделяемое. Местное лечение без положительной динамики. На 20-е сутки (18.03.2014) по месту первичной госпитализации выполнена хирургическая обработка гнойного очага передней стенки грудной клетки. Полностью разведены края послеоперационной раны, иссечены некротизированные и пропитанные гноем мягкие ткани парастеральной области, удалены металлические фиксаторы (4 проволоки) с тела грудины и свободно лежащие фрагменты грудины, произведена резекция пораженных участков тела и рукоятки грудины.

Рана после операции велась открытым способом под повязками с мазями на полиэтиленгликолевой основе. В связи с сохранением гнойного отделяемого из полости раны, появлением вторичных некрозов мягких тканей и костей для дальнейшего лечения больная переведена в отдел ран и раневых инфекций ФГБУ «Институт хирургии им. А.В. Вишневского» Минздрава России.

При осмотре общее состояние больной тяжелое, стабильное. Больная в сознании, ориентируется во времени, пространстве и собственной личности. Темпера-

тура тела 38 °С. Кожные покровы бледные, видимые слизистые оболочки чистые, подкожная клетчатка развита избыточно, распределена равномерно, индекс массы тела 31,1. Стопы и голени пастозны. Периферические лимфатические узлы не увеличены. На передней стенке грудной клетки рана (местный статус), ограничивающая физикальное обследование. Аускультативно тоны сердца умеренно приглушены, патологических тонов и шумов нет. Артериальное давление 135/75 мм рт. ст., пульс 76 уд/мин, удовлетворительного наполнения и напряжения. Дыхание через нос свободное, над легочными полями дыхание жесткое, проводится во все отделы, хрипов нет. Частота дыхания 17 в минуту. При перкуссии отмечается ясный легочный звук. Язык незначительно обложен белым налетом. Живот при пальпации мягкий, слегка болезненный в эпигастриальной области. Печень при пальпации не выходит за край реберной дуги. Стул регулярный. Дизурические явления отсутствуют. Симптом Пастернацкого отрицательный с обеих сторон.

Местный статус: обширная гнойно-гранулирующая рана передней стенки грудной клетки сложной конфигурации после срединной стернотомии размерами 18,0 × 7,0 × 5,0 см (рис. 1). Стенки раны выполнены отечной грануляционной тканью. В дне раны визуализируются резецированные края грудины, покрытые фибрином и содержащие участки некротизированной и секвестрирующей костной ткани. Грудина фрагментирована, нижняя часть левой половины тела отсутствует. В ране свободные, некротизированные концы хрящевых отрезков 5—7-го ребер слева. В области рукоятки имеется металлический фиксатор (8-образная проволочная лигатура). Значительная часть левой половины рукоятки некротизирована (рис. 2). Имеется патологическая подвижность в местах переломов половинок тела грудины. Дно раны на большем протяжении покрыто плотным фибрином. Отделяемое из полости раны серозно-гнойное, умеренное, без запаха. Ткани вокруг раны пастозны. Ниже каудального угла раны имеются 3 поверхностные вялогранулирующие раны округлой формы (места выхода дренажных трубок), заживающие вторичным натяжением, без признаков перифокального воспаления.

Данные лабораторных исследований: анемия средней степени тяжести (гемоглобин 92 г/л, эритроциты $3,2 \times 10^{12}/л$), лейкоцитоз ($10,7 \times 10^9/л$) со сдвигом лейкоцитарной формулы крови влево, гипопротемия (59 г/л), гипоальбуминемия (24,3 г/л), гипергликемия до 12,4 ммоль/л (уровень гликированного гемоглобина 8 %).

Обращали на себя внимание гиперфибриногенемия (6,3 г/л) и гиперкоагуляция II степени с признаками тромбофилии (снижение фибринолитической активности, протромбинового индекса и уровня антитромбина III).

Микробиологическое исследование: *Staphylococcus aureus* с микробной обсемененностью 10^5 микробных тел

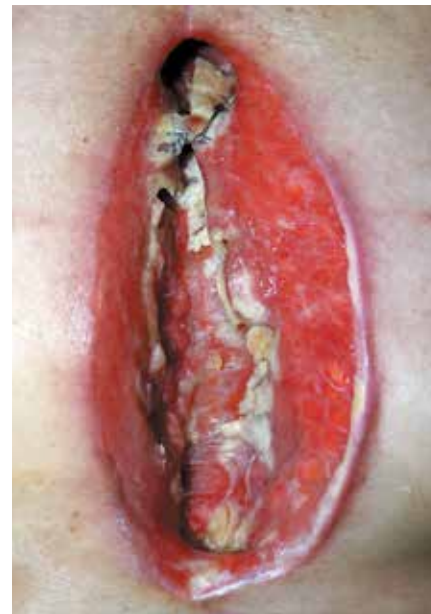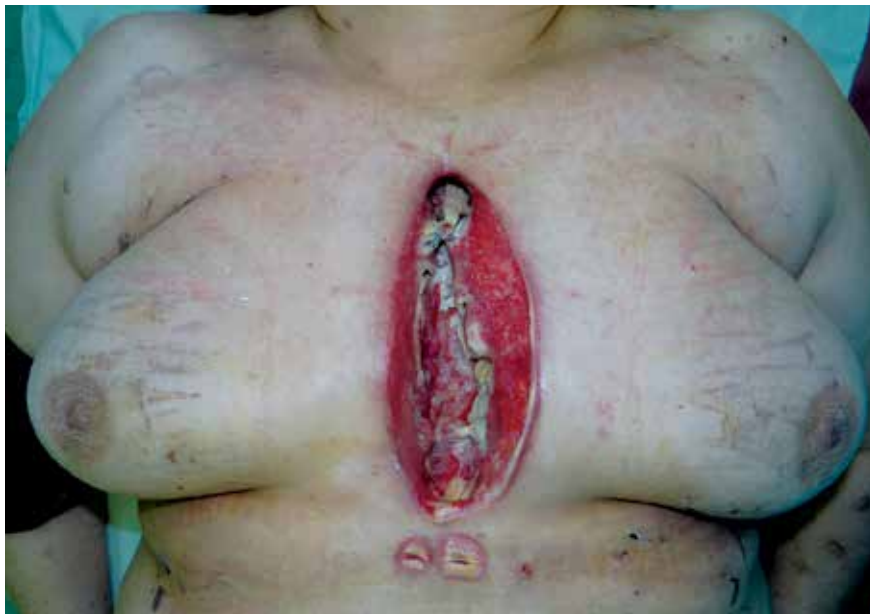


Рис. 1. Обширная гнойно-гранулирующая рана передней стенки грудной клетки при поступлении (объяснение в тексте)

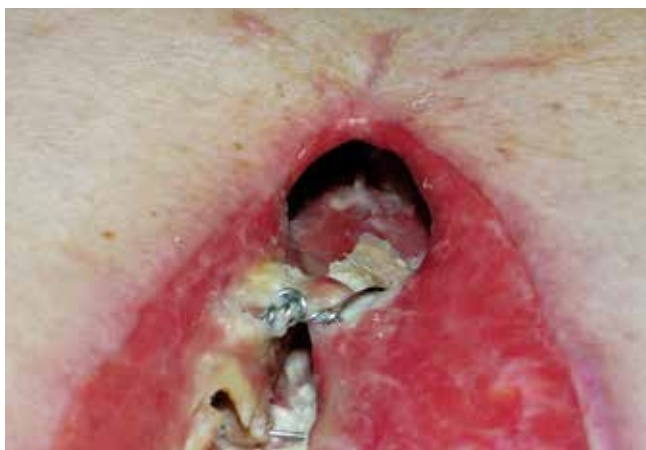

Рис. 2. Верхний угол раны передней стенки грудной клетки. Область рукоятки грудины (объяснение в тексте)

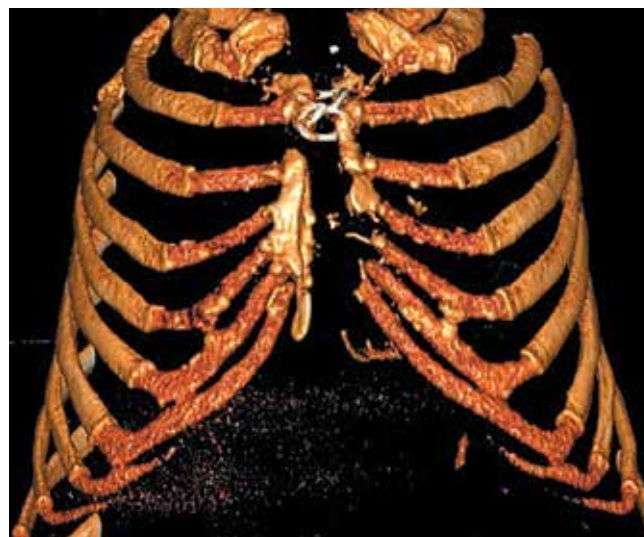

Рис. 3. 3D-реконструкция грудной клетки: определяется фрагментация грудины и диастаз ее фрагментов, очаги деструкции в теле и рукоятке грудины, в хрящевых концах ребер; металлический фиксатор на рукоятке грудины (проволока)

в 1 г ткани, умеренно чувствительный только к ванкомицину.

Электрокардиография: ритм синусовый, частота сердечных сокращений 78 в минуту, горизонтальное положение электрической оси сердца. Гипертрофия левого желудочка.

Эхокардиография: фракция выброса (по Симпсону) 44 %, минутный объем сердца 4,7л/мин. Небольшое увеличение размеров левого желудочка, гипертрофия межжелудочковой перегородки, нарушения диастолической функции левого желудочка нет. Гипокинезия среднего и верхушечного переднеперегородочного и переднего сегментов левого желудочка, клапаны интактны, сбросов крови нет, сократительная функция левого желудочка умеренно снижена.

Дуплексное сканирование брахиоцефальных артерий: атеросклероз сонных артерий. Стеноз устья левой внутренней сонной артерии 20 %.

По данным компьютерной томографии при поступлении диагностирована деструкция верхней трети левой половины грудины. Диастаз между половинками рукоятки и ее деструкция в зоне остеотомии. Остеоартрит сустава грудины справа и 2-го и 4-го грудинно-реберных сочленений слева (рис. 3).

Обширный дефект мягких тканей и костей передней стенки грудной клетки, осложненный гнойным процес-

сом, близость расположения к ране жизненно важных органов, тяжелое общее состояние, обусловленное физикальным статусом и преморбидным фоном (ишемическая болезнь сердца. Атеросклеротический кардиосклероз. Стенокардия напряжения – II функциональный класс. Гипертоническая болезнь II степени, II стадии, риск 4. Состояние после перенесенного острого нарушения мозгового кровообращения от 1999 г. Хроническая ишемия головного мозга I–II степени. Сахарный диабет 2-го типа, субкомпенсация (HbA1c 8 %). Ожирение I степени (индекс массы тела 31,1). Хронический бронхит, ремиссия) определили данную больную в группу пациентов с крайне высоким анестезиологическим и хирургическим риском (по Американской ассоциации анестезиологов – 3–4), в которой прогнозируемый летальный исход более 50 % [7, 8].

С учетом вышеописанного хирургическое лечение решено разделить на 2 этапа. На первом этапе запланирована хирургическая обработка раны с иссечением всех нежизнеспособных тканей, на втором – после стабилизации общего состояния больной и перехода раневого процесса в фазу регенерации – торакопластика местными кожно-мышечными комплексами тканей.

После полного обследования и предоперационной подготовки на 8-е сутки после поступления выполнена повторная хирургическая обработка гнойного очага передней стенки грудной клетки: иссечены измененные стенки раны в области пораженных участков грудины, выполнена экстирпация остатка левой половины (рис. 4) и сегментарная резекция верхней трети правой половины тела грудины, резекция пораженных участков рукоятки последней, удален металлический фиксатор (рис. 5). Концевая резекция хрящевых отрезков 5–7-го ребер слева отложена на реконструктивный этап хирургического лечения в связи с отсутствием гнойного поражения окружающих мягких тканей (рис. 6, 7). Следует отметить, что это осознанное действие обусловлено тем, что после концевой резекции ребер в условиях открытой раны возможно дальнейшее распространение инфекционного процесса и деструкции по длиннику ребра. Данное обстоятельство приводит к необходимости последующей резекции ребра на большом протяжении (иногда вплоть до экзартикуляции). Забегая вперед, отметим, что резекция открытых измененных участков ребер будет произведена на следующем, уже реконструктивном этапе хирургического лечения. Подобная стратегия дает возможность более четко определить протяженность поражения ребра и выполнить концевую резекцию на меньшем протяжении ребра, непосредственно перед закрытием раны.

Хирургическую обработку закончили наложением на открытую рану повязки с 1 % раствором йодопирона.

Операция проведена под эндотрахеальным наркозом, без технических трудностей, длительность вмешательства составила 1 ч 40 мин, объем интраоперационной

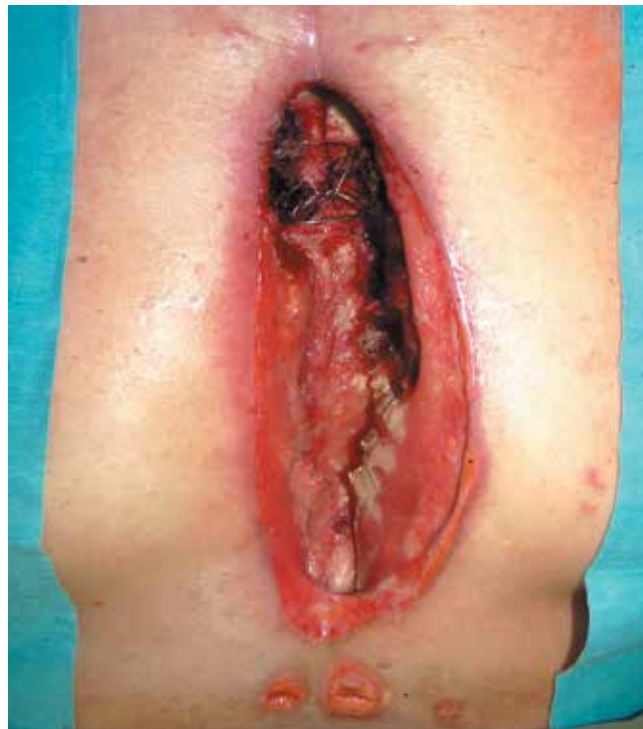

Рис. 4. Интраоперационная фотография: этап после экстирпации остатков левой половины тела грудины

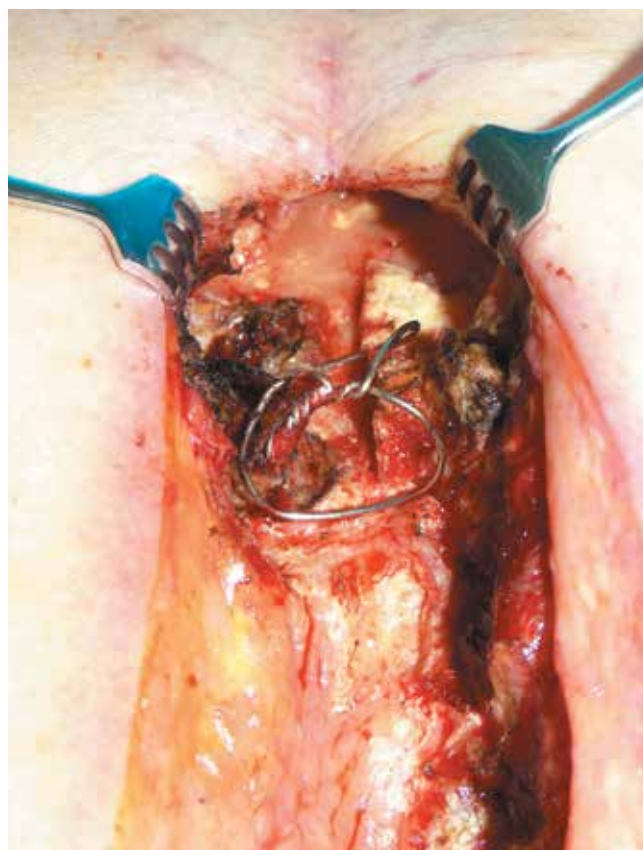


Рис. 5. Интраоперационная фотография: этап выделения металлического фиксатора рукоятки грудины

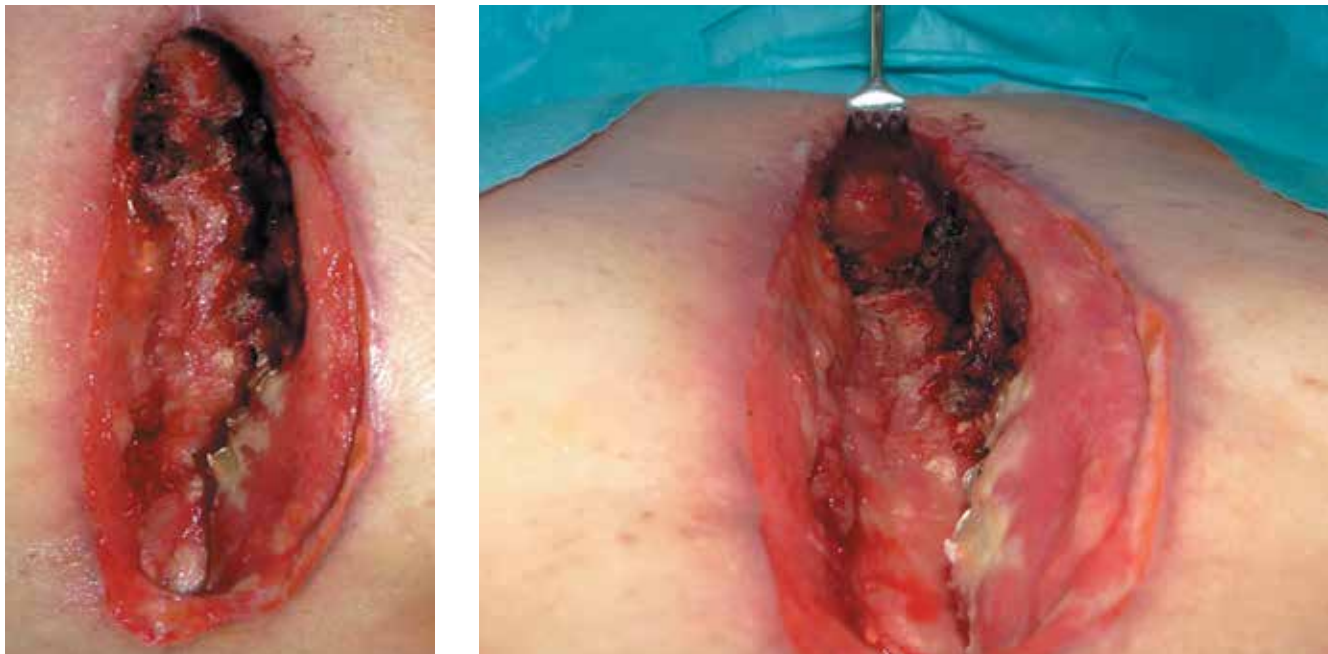


Рис. 6. Вид раны передней стенки грудной клетки после хирургической обработки (объяснение в тексте)

кровопотери 300 мл. После операции больная переведена в отделение реанимации (экстубирована через час после перевода в реанимацию). Первые сутки после операции больная была на самостоятельном дыхании, но с постоянной инсуффляцией кислорода через назальные катетеры. Консервативное лечение состояло из инфузионно-трасфузионной терапии (свежезамороженная плазма, эритроцитарная масса, альбумин человеческий 20 %), инсулинотерапии (протафан 22 ч – 6 Ед, актрапид 9 ч – 5 Ед, 13 ч – 4 Ед, 18 ч – 4 Ед), антибактериальной и про-

тивогрибковой терапии (ванкомицин 1,0 г × 2 раза в день внутривенно капельно, дифлюкан 200 мг × 2 раза в день внутривенно капельно, бифидумбактерин 5 доз × 3 раза в день), антикоагулянтной и дезагрегантной терапии (клексан 0,4 мл × 1 раз в день подкожно, тромбо АСС 100 мг × 1 раз в день), симптоматической терапии (арител 2,5 мг, омез 20 мг 1 раз в день, фенюльс 1 капсула 1 раз в день).

Морфологическое исследование удаленных тканей подтвердило наличие в них деструктивных изменений (рис. 8–11): в мягких тканях участки грануляционной ткани с некрозом в поверхностных отделах и лимфо-лейкоцитарной инфильтрацией. Среди грануляционной ткани очаговый фиброз, некрозы, участки некротизированных костных балок. В сохранных участках кости – трехростковое кроветворение в межбалочных пространствах. Морфологическая картина соответствовала хроническому остеомиелиту.

Длительность пребывания в отделении реанимации составила 3 сут. Далее больная была переведена в общую палату, где продолжена антибактериальная и симптоматическая терапия в прежнем объеме.

Послеоперационный период протекал гладко, общее состояние больной расценивали как средней степени тяжести, температура тела не поднималась до фебрильных цифр. Через 14 сут после операции отмечена нормализация лабораторных показателей: гемоглобин – 118 г/л, эритроциты – $4,1 \times 10^{12}/л$, лейкоциты – $6,8 \times 10^9/л$, скорость оседания эритроцитов – 10 мм/ч, тромбоциты – $168 \times 10^9/л$, глюкоза – 6,36 ммоль/л, мочевины – 6,5 ммоль/л, креатинин – 69 мкмоль/л, холестерин –

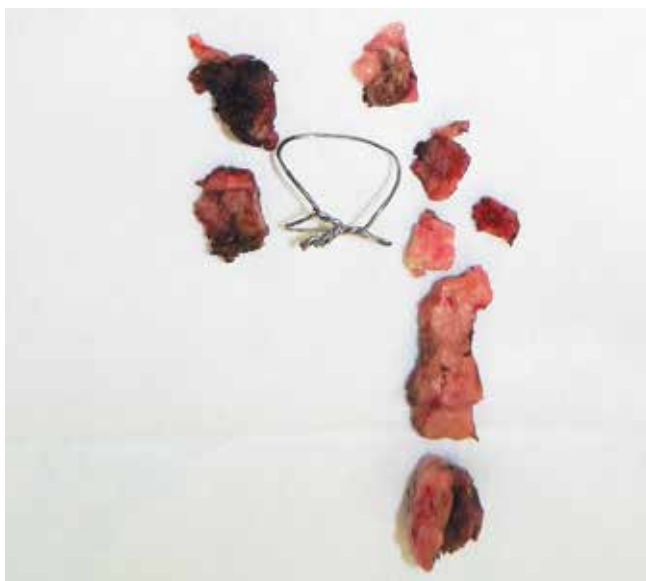

Рис. 7. Макропрепарат удаленных фрагментов грудины и хрящевых концов ребер

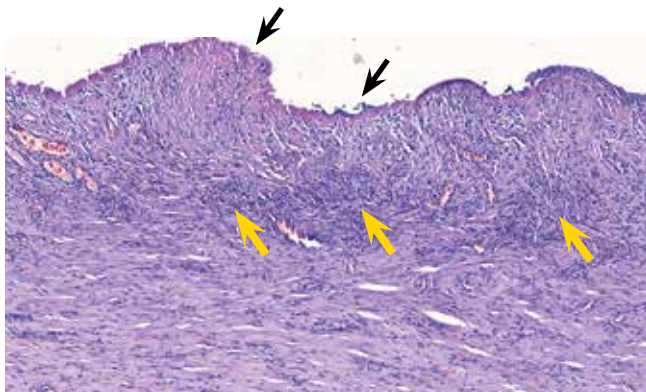


Рис. 8. Участки грануляционной ткани с некрозом в поверхностных отделах (→) и хронической воспалительной инфильтрацией (→). Окраска гематоксилином и эозином. × 100

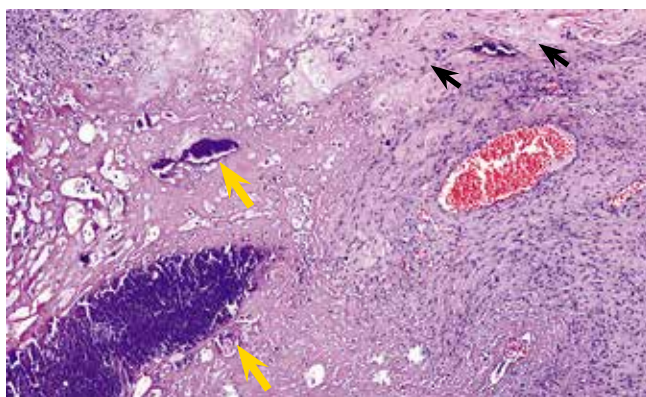


Рис. 9. Участки грануляционной ткани с очаговым фиброзом (→), некрозом и хронической воспалительной инфильтрацией, участками некротизированной костной ткани (→). Окраска гематоксилином и эозином. × 100

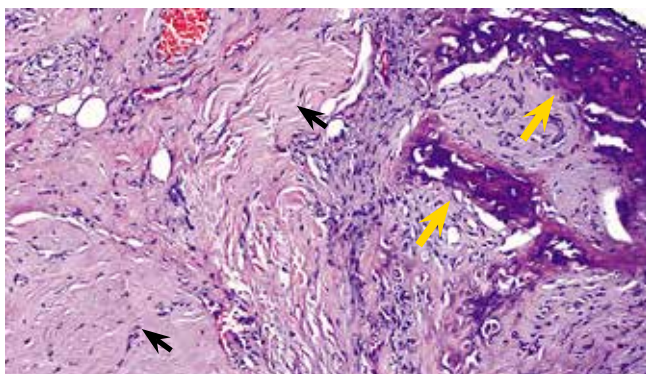


Рис. 10. Участки грануляционной ткани с очаговым фиброзом (→), некрозом и хронической воспалительной инфильтрацией, некротизированной костной тканью (→). Окраска гематоксилином и эозином. × 200

4,0 ммоль/л, белок общий – 75 г/л, Na – 141 ммоль/л, K – 4,7 ммоль/л.

Местное лечение раны состояло из ежедневной ультразвуковой кавитации полости раны с 0,02 % раствором лавасепт (Sopoca, Sorring, Германия) (рис. 12) и перевязок с 5 % диоксидиновою мазью.

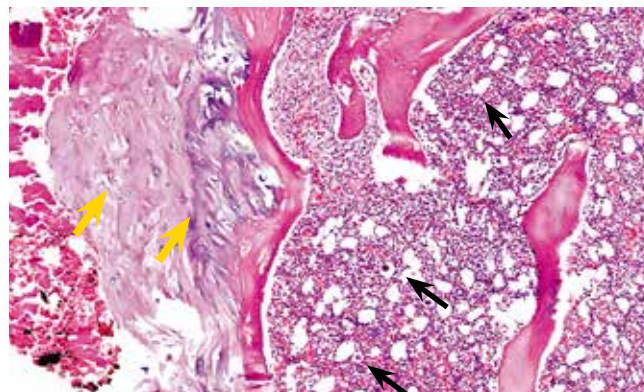


Рис. 11. Участки костной ткани с трехфазным кроветворением в межбалочных пространствах (→) и прилежащим гиалиновым хрящом (→). Окраска гематоксилином и эозином. × 100

В послеоперационном периоде наблюдали выраженную положительную динамику раневого процесса в виде отсутствия перифокального воспаления и быстрого образования грануляционной ткани (рис. 13). По данным контрольных микробиологических исследований роста микрофлоры не обнаружено. Цитология раневых отпечатков показала воспалительно-регенераторный тип цитограмм.

К 21-м суткам после повторной хирургической обработки достигнут переход раневого процесса в репаративную стадию (регенераторный тип цитограмм, отсутствие микробной обсемененности), что позволило планировать реконструктивный этап лечения (рис. 14).

Реконструктивный этап хирургического лечения (выполнен на 30-е сутки после хирургической обработки) состоял из следующих операционных действий: полное

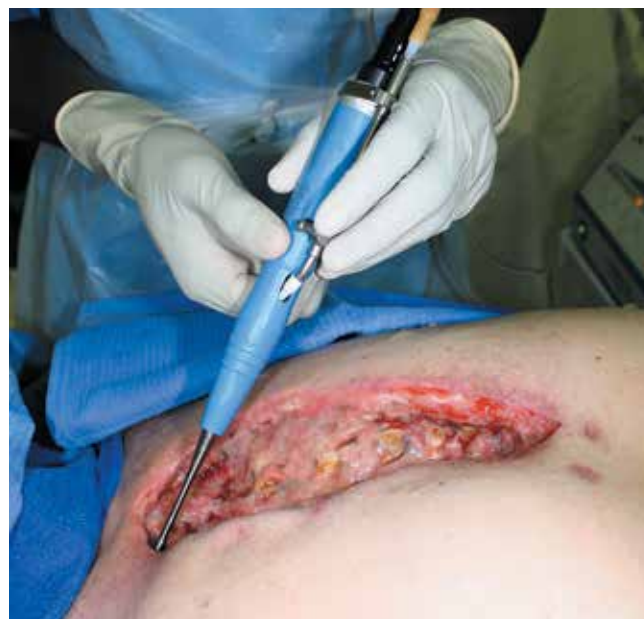

Рис. 12. Ультразвуковая кавитация полости раны в раннем послеоперационном периоде

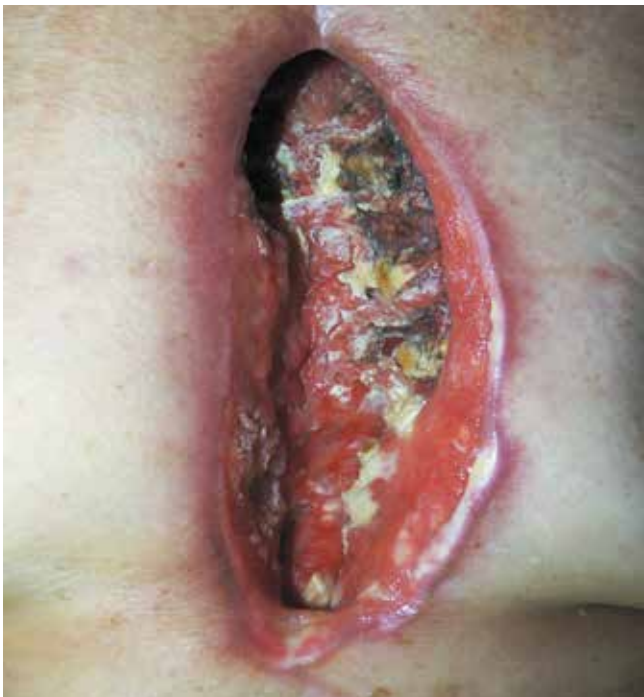

Рис. 13. Вид раны через 7 сут после повторной хирургической обработки

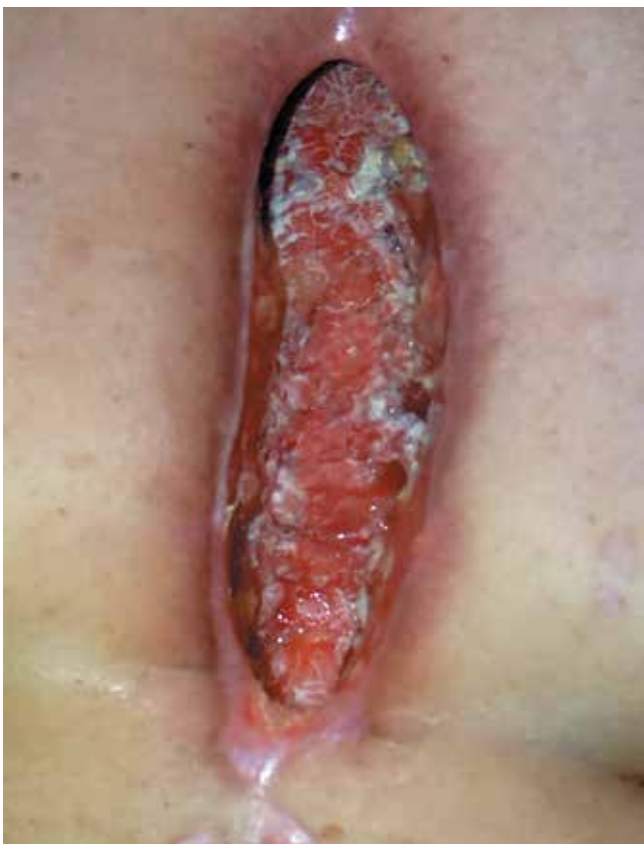

Рис. 14. Вид раны перед реконструктивным этапом лечения (рана выполнена грануляционной тканью, отмечаются выраженная краевая эпителизация, регенераторный тип цитограмм, отсутствие микробной обсемененности)

иссечение стенок раны (без дна раны), краевая резекция фрагментов грудины в целях адаптации их к закрытию, резекция передних отрезков ребер, непосредственно контактирующих с раневой полостью, замещение дефекта передней стенки грудной клетки и ликвидация раневой полости при помощи дупликатуры из полнослойных кожно-мышечных комплексов, сформированных с обеих сторон грудной клетки.

Полнослойные комплексы тканей формировали за счет широкой мобилизации краев раны в виде кожно-мышечных лоскутов, содержащих в своем составе большую грудную мышцу, вплоть до передних подмышечных линий с каждой стороны (рис. 15). Одновременно данный хирургический прием позволил обнажить передние отрезки ребер и выполнить их концевую резекцию на необходимом протяжении (рис. 16, 17).

Левый кожно-мышечный комплекс тканей смещали при помощи глубоких П-образных швов в сторону раневого дефекта до противоположных фрагментов грудины. Таким образом, в раневой дефект укладывался первый кожно-мышечный кровоснабжаемый лоскут. Глубокие П-образные швы фиксировали за поверхностный слой межреберных мышц. Подлоскутное пространство дренировали перфорированной дренажной трубкой, оба конца которой вывели на кожу через отдельные проколы. Смещенный лоскут фиксировали рассасывающимися лигатурами за дно раны и к сохранившимся фрагментам противоположной половины грудины. Центральную часть полости раны аналогично дренировали дренажной трубкой (рис. 17).

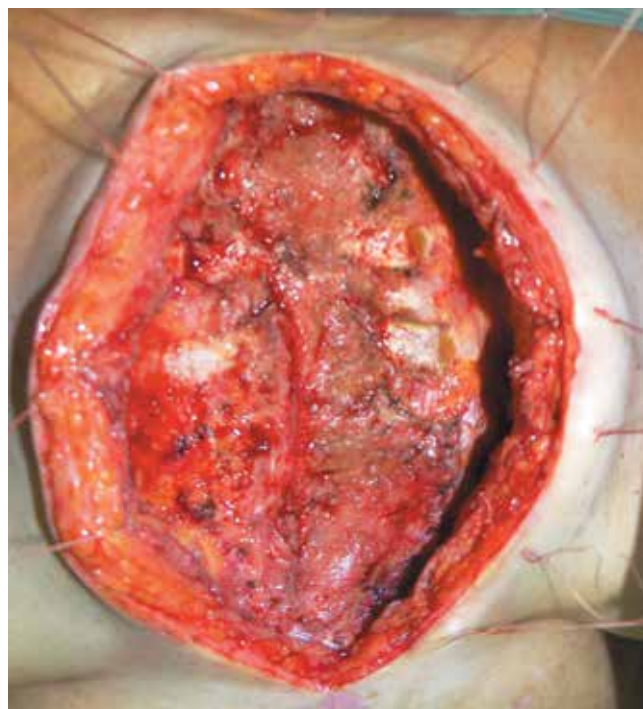


Рис. 15. Широкая мобилизация краев раны (объяснение в тексте)

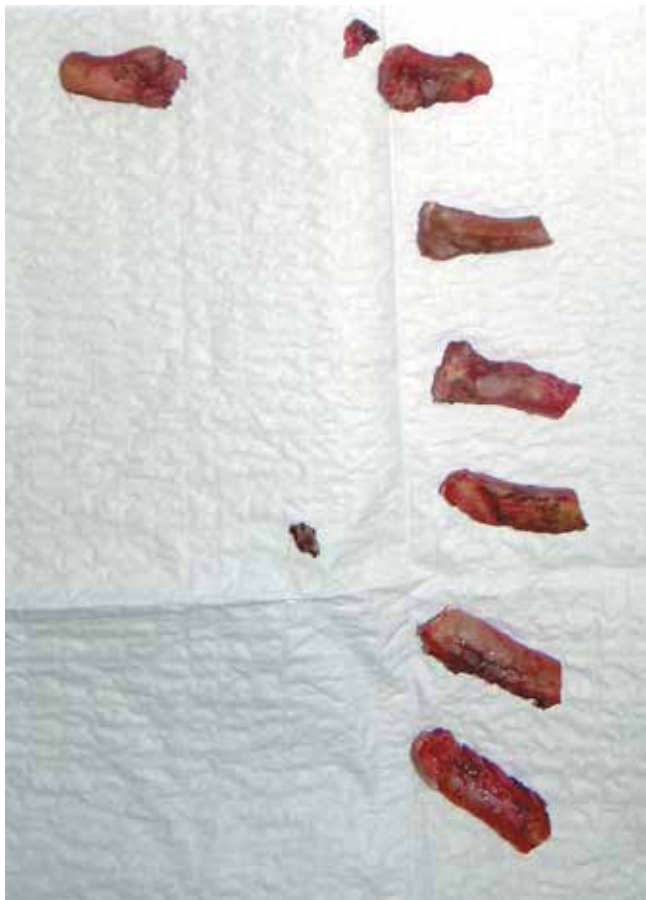

Рис. 16. Резецированные хрящевые концы пораженных ребер

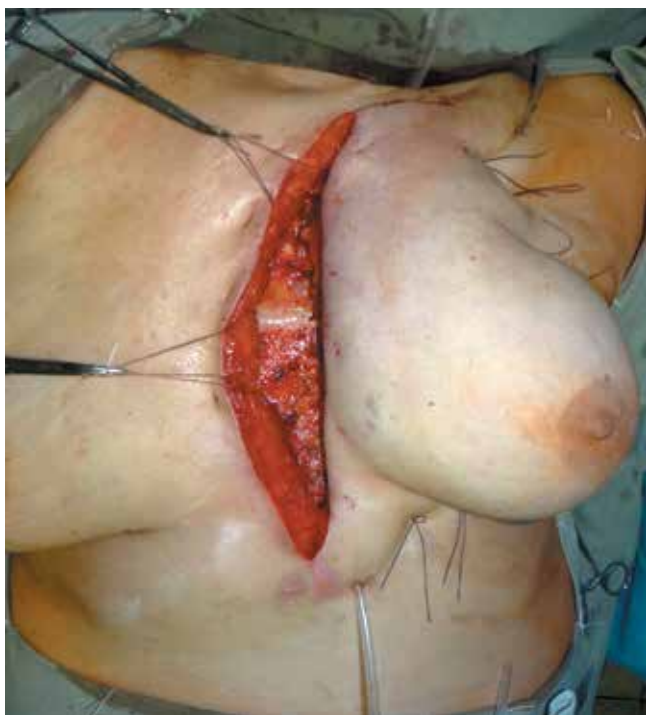

Рис. 17. Первый этап реконструктивной операции (объяснение в тексте)

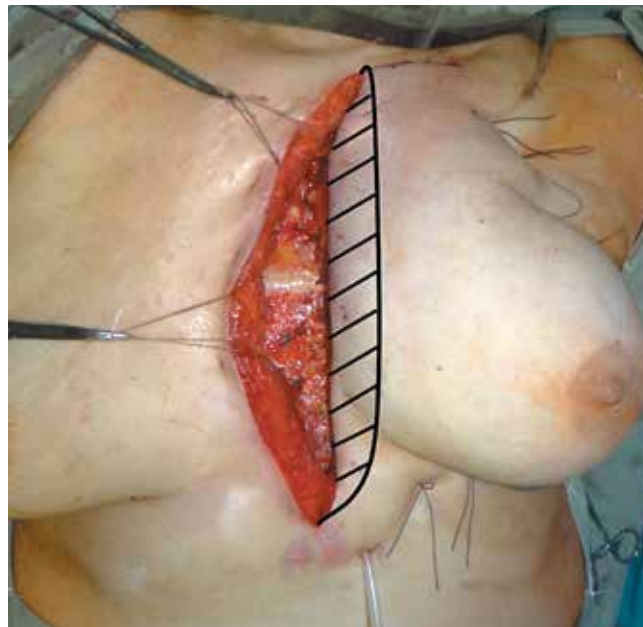


Рис. 18. Дезэпителизация края левого кожно-мышечного комплекса тканей (объяснение в тексте)

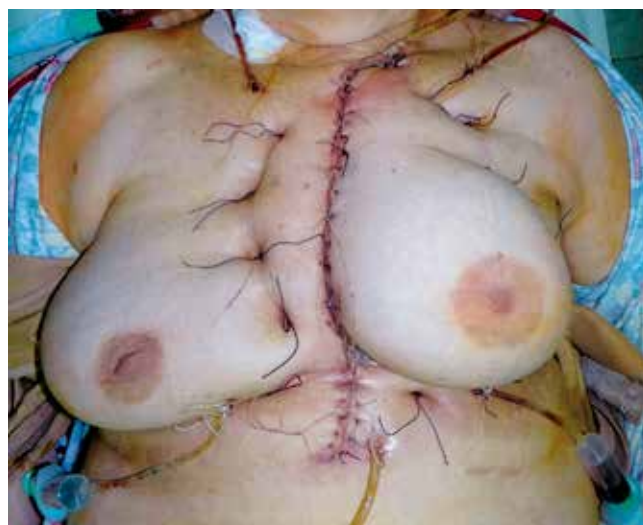

Рис. 19. Вид передней стенки грудной клетки после пластической реконструкции

После фиксации первого кожно-мышечного комплекса тканей в раневом дефекте передней стенки грудной клетки производили дезэпителизацию его края на необходимую ширину (рис. 18).

Следующий этап реконструктивной операции заключался в смещении противоположного кожно-мышечного комплекса тканей в сторону центра раны (аналогично первому) и фиксации его на дезэпителизированной части первого лоскута, создавая тем самым дубликатуру из 2 полноценных лоскутов.

Эти хирургические приемы позволили не только закрыть раневую поверхность, но и воссоздать полноцен-

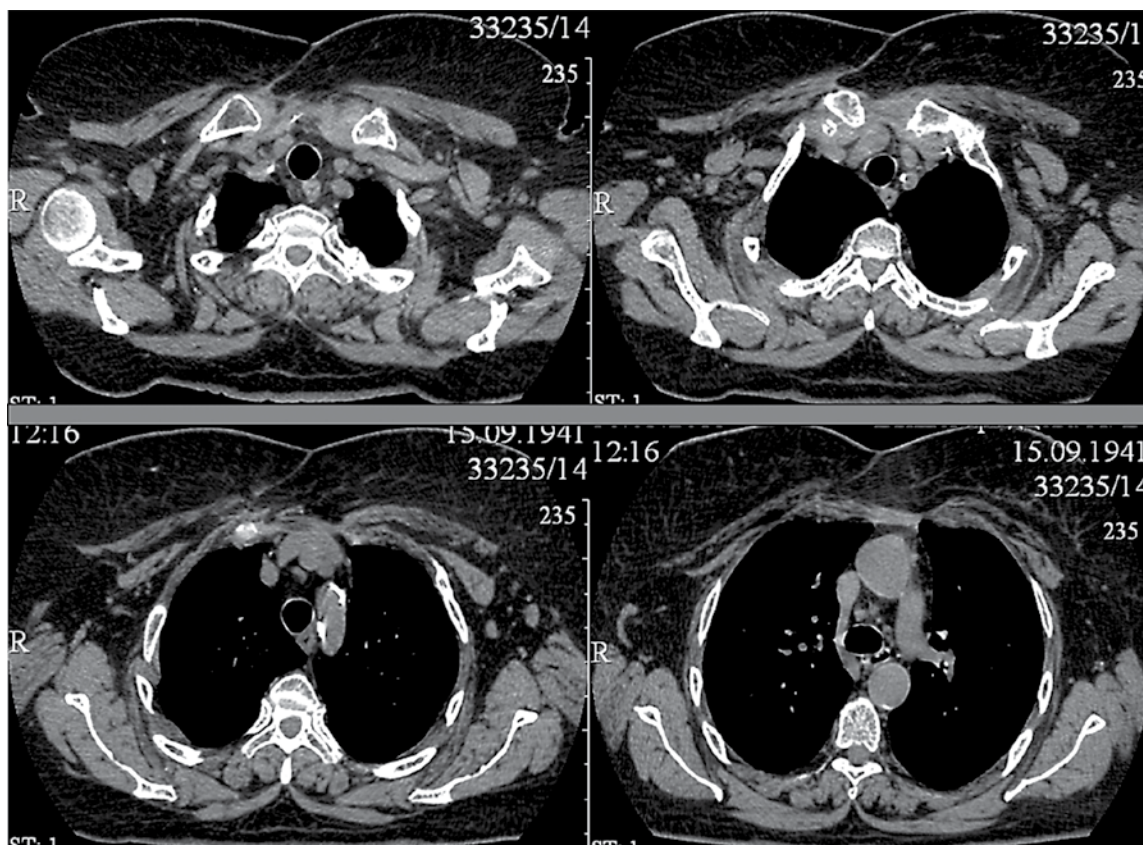


Рис. 20. Компьютерная томография передней стенки грудной клетки после пластической реконструкции

ный комплекс покровных тканей достаточной толщины над жизненно важными органами грудной клетки (рис. 19) и добиться хороших косметических результатов (без деформации и грубых рубцов на передней стенке грудной клетки) (рис. 20).

Операция проведена под эндотрахеальным наркозом, без технических трудностей. Длительность вмешательства составила 4,5 ч. Объем интраоперационной кровопотери 350 мл. После операции больная переведена в отделение реанимации, ранний посленаркозный период протекал без особенностей. В послеоперационном периоде назначена антибактериальная (ципрофлоксацин внутривенно капельно 10 дней), симптоматическая терапия, местное лечение (перевязки с мазью левомеколь).

В послеоперационном периоде, как указывалось выше, проводили аспирационное дренирование подлопатных пространств по 3 дренажным трубкам (см. рис. 20). Динамика изменения количества раневого отделяемого по дренажам представлена на рис. 21. До 3-х суток характер отделяемого был серозно-геморрагическим, после 4-х суток – серозным. Наибольшее количество отделяемого наблюдали на первой неделе после операции – до 85–100 мл/сут. Мы являемся сторонниками длительного аспирационного дренирования – до уменьшения объема раневого отделяемого до 5–10 мл/сут по каждому дренажу. И удаляем дренажные трубки последова-

тельно и только при уверенности, что отделяемое больше не поступает (см. рис. 21).

После удаления дренажей дважды выполняли ультразвуковое исследование мягких тканей послеоперационной области передней стенки грудной клетки и однократно компьютерную томографию органов грудной клетки. Жидкостных скоплений в зоне оперативного вмешательства не выявлено. Рана зажила первичным натяжением.

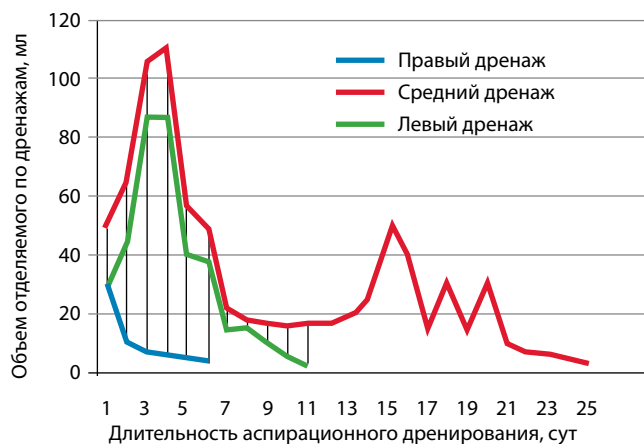

Рис. 21. Динамика количества раневого отделяемого по дренажным трубкам

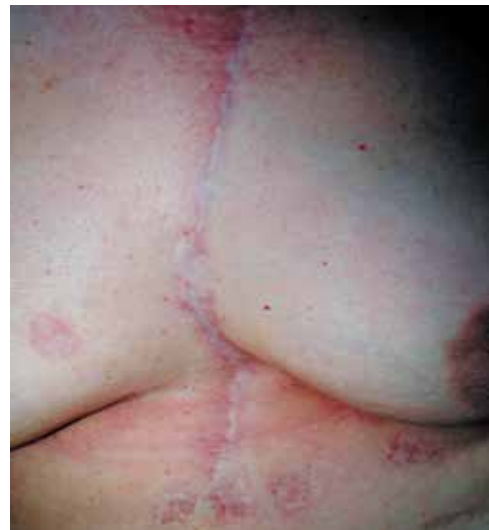
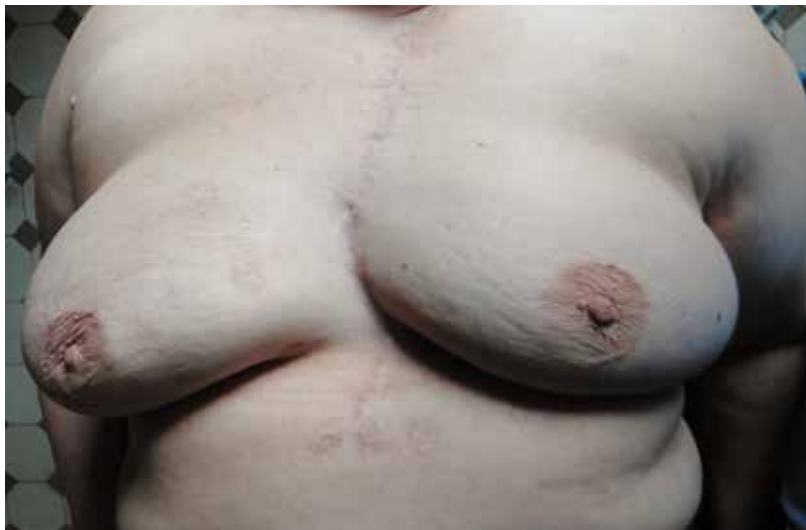
Рис. 22. Вид грудной клетки через год после операции

Больная осмотрена через 1 год (рис. 22). Жалоб нет. На передней стенке грудной клетки имеется линейный послеоперационный рубец. Деформации и дефектов тканей нет. Рецидивов заболевания за этот период не было.

Представленная в статье стратегия хирургического лечения послеоперационного остеомиелита грудины и ребер, развившегося после миниинвазивной реваскуляризации миокарда у 72-летней пациентки с тяжелым преморбидным фоном, иллюстрирует сложность данной проблемы для практического здравоохранения, важность решения тактических задач силами междис-

циплинарной группы, включающей гнойного хирурга, кардиохирурга, анестезиолога-реаниматолога, кардиолога, клинического фармаколога и врачей функциональной диагностики. Успех лечения данной категории больных всецело зависит от решения таких проблем, как санация гнойного очага, стабилизация общего состояния пациента, коррекция сопутствующих и фоновых заболеваний, восстановление передней стенки грудной клетки с хорошим анатомическим и косметическим результатами, профилактика рецидива и восстановление исходного качества жизни больного.

Л И Т Е Р А Т У Р А

1. Бокерия Л.А., Гудкова Р.Г. Сердечно-сосудистая хирургия. Болезни и врожденные аномалии системы кровообращения. М., 2012. 196 с. [Bokeria L.A., Gudkova R.G. Cardiovascular surgery. Diseases and congenital abnormalities of circulatory system. Moscow, 2012. 196 p. (In Russ.).]
2. Вишневецкий А.А., Рудаков С.С., Миланов Н.О. Хирургия грудной стенки. М.: Видар-М, 2005. 312 с. [Vishnevsky A.A., Rudakov S.S., Milanov N.O. Thoracic wall surgery. Moscow: Vidar-M, 2005. 312 p. (In Russ.).]
3. Александров А.С. Варианты хирургического лечения медиастинита после кардиохирургических операций (обзор литературы). Кардиология и сердечно-сосудистая хирургия 2012;4:97–102. [Alexandrov A.S. Options of surgical management of mediastinitis after cardiac surgeries (literature review). Kardiologiya i serdechno-sosudistaya khirurgiya = Cardiology and Cardiovascular Surgery 2012;4:97–102. (In Russ.).]
4. Bryan C.S., Yarbrough W.M. Preventing deep wound infection after coronary artery bypass grafting: a review. Tex Heart Inst J 2013;40(2):125–39.
5. Jolles H., Henry D.A., Roberson J.P. et al. Mediastinitis following median sternotomy: CT findings. Radiology 1996;201(2):463–6.
6. Бармина Т.Г. Роль рентгеновской компьютерной томографии в диагностике и лечении острого медиастинита. Автореф. дис. ... канд. мед. наук. М., 2003. 24 с. [Barmina T.G. Role of X-ray computed tomography in diagnostics and management of acute mediastinitis. Author's abstract of thesis ... of candidate of medical sciences. Moscow, 2003. 24 p. (In Russ.).]
7. Тьюман К.Дж. Периоперационный риск развития сердечно-сосудистых осложнений: оценка и тактика. Актуальные проблемы анестезиологии и реаниматологии. Освежающий курс лекций. Под ред. Э.В. Недашковского. Архангельск, 2003. С. 93–101. [Tyuman K.J. Perioperative risk of developing of complications of cardiovascular disease: assessment and tactics. Actual problems of anesthesiology and resuscitation. Refreshing lectures. Ed by: E.V. Nedashkovskiy. Arkhangelsk, 2003. Pp. 93–101. (In Russ.).]
8. Морган-мл. Дж.Э, Мэгид С.М. Клиническая анестезиология. Книга 1-я. М.–СПб.: Бином – Невский диалект, 1998. С. 17. (In Russ.). [Morgan M.E. Jr., Megid S.M. Clinical anesthesiology. Book 1. Moscow–St.Petersburg: Binom–Nevskiy Dialect, 1998. P. 17. (In Russ.).]



Söring

INNOVATIVE SURGERY

ОБРАБОТКА
РАН

www.soering.com

Селективная и тщательная Ультразвуковая обработка ран (UAW)

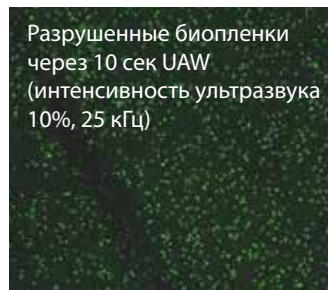
Применение ультразвуковой обработки ран обеспечивает быструю и безопасную очистку как острых так и хронических ран. Эта инновационная технология обработки ран позволяет устранять нежизнеспособную ткань и биопленки, не воздействуя на здоровую ткань. Точная и надежная технология Söring предлагает вам преимущества эффективной и удобной в использовании продукции.

Эффективное удаление биопленки: **Ультразвуковая обработка ран**

Биопленки на ране через 45 ч ← До UAW



Разрушенные биопленки через 10 сек UAW (интенсивность ультразвука 10%, 25 кГц) ← После UAW



Простота, безопасность и тщательность: **SONOCA 185 и ультразвуковые инструменты UAW**



Со встроенной ирригационной помпой



Три формы наконечника сонотрода: двойной шарик, копытце и шпатель для обработки широкого спектра ран

П Р Е С С - Р Е Л И З

2-й Международный конгресс «Сахарный диабет и хирургические инфекции» с междисциплинарной конференцией «Инновационные технологии в диагностике и лечении синдрома диабетической стопы»

25–27
ноября
2015 г.,
Москва

Глубокоуважаемые коллеги!

В структуре заболеваемости жителей экономически развитых стран сахарный диабет занимает одно из первых мест. Его распространенность составляет 1,5–6 % популяции в целом. Предполагается, что число таких пациентов к 2030 г. достигнет 552 млн человек. Больные с нарушениями углеводного обмена составляют значимую часть контингента, обращающегося за помощью к врачам различных специальностей, в том числе к хирургам. В связи с этим актуальными являются вопросы анестезиологического пособия и периоперационного ведения пациентов с хирургической инфекцией, протекающей на фоне сахарного диабета, который существенно повышает хирургический и анестезиологический риски. Принимая во внимание актуальность проблемы, **РОО «Хирургическое общество – Раны и раневые инфекции»**, **ОО «Российская ассоциация эндокринологов»**, **ФГБУ «Эндокринологический научный центр» Минздрава России**, **ФГБУ «Институт хирургии им. А.В. Вишневского» Минздрава России**, **ООО «Российское общество хирургов»** приняли решение о совместном проведении данного Конгресса. Объединение эндокринологов и хирургов различных специальностей (общих, гнойных, торакальных, сердечно-сосудистых, детских хирургов, комбустиологов, травматологов и ортопедов, трансплантологов и онкологов) в рамках совместного конгресса для обмена опытом и расширения своего научного багажа знаний представляется крайне важным.

Успех состоявшегося 14–17 октября 2013 г. в Институте хирургии им. А.В. Вишневского 1-го Международного конгресса «Сахарный диабет и хирургические инфекции» свидетельствует об интересе к обсуждаемой проблеме.

Эффективность дальнейшего развития системы специализированной медицинской помощи взрослым и детям с хирургической инфекцией при сахарном диабете всецело зависит от формирования единого мультидисциплинарного подхода и преемственности между специалистами практического звена во всех субъектах РФ. В связи с этим к участию во **2-м Международном конгрессе «Сахарный диабет и хирургические инфекции» с междисциплинарной конференцией «Инновационные технологии в диагностике и лечении синдрома диабетической стопы»** приглашаются все заинтересованные медицинские работники.

Оргкомитет обращает внимание организаторов здравоохранения (главных врачей лечебно-профилактических учреждений, главных хирургов субъектов РФ, департаментов и министерств здравоохранения) на предстоящий Конгресс и рекомендует направить для участия в нем своих специалистов.

Конгресс будет проходить 25–27 ноября 2015 г. на базе ФГБУ «Эндокринологический научный центр» Минздрава России, по адресу: Москва, ул. Дмитрия Ульянова, 11.

Основные темы Конгресса:

- Сахарный диабет и хирургические инфекции – междисциплинарная проблема современной медицины:
 - эпидемиология сахарного диабета и его поздних сосудистых осложнений;
 - морфологические и иммунологические особенности течения раневого процесса у пациентов с сахарным диабетом;
 - экономические аспекты лечения сахарного диабета и его поздних сосудистых осложнений.
- Оптимизация протоколов терапевтического ведения пациентов с сахарным диабетом и хирургическими инфекциями.
- Синдром диабетической стопы.
- Заболевания периферических артерий как проявление диабетической макроангиопатии.
- Проблемы лечения больных сахарным диабетом и хирургическими инфекциями в торакальной, абдоминальной, сердечно-сосудистой хирургии, травматологии и ортопедии, трансплантологии, онкологии и т. д.
- Принципы анестезии и интенсивной терапии больных сахарным диабетом.
- Вопросы модернизации и оптимизации диабетологической службы в России.

Тезисы объемом не более 2 страниц в электронном виде (MS Word, шрифт Times New Roman, размер 12, интервал 1,5) для опубликования просим прислать **до 25 октября 2015 г.** по e-mail: zotova@ixv.ru, ezotova2008@mail.ru. В конце текста должны быть указаны фамилия, имя, отчество авторов, адрес с почтовым индексом, телефон, факс, электронная почта.

Традиционно работу Конгресса сопровождает **ВЫСТАВКА** с участием производителей и дистрибьюторов лекарственных средств, медицинского оборудования, продукции профилактического и медицинского назначения, а также специализированных изданий. Приглашаем фармацевтические компании и производителей изделий медицинского назначения стать **ПАРТНЕРАМИ** Конгресса.

Регистрация участников открыта на официальном сайте Конгресса www.rusendo.com.

Информацию о Конгрессе можно найти на сайтах:

www.rusendo.com, www.woundsurgery.ru, www.общество-хирургов.рф.

В.А. Митиш,
Президент РОО «Хирургическое общество –
Раны и раневые инфекции»

**АНОНС НАУЧНЫХ МЕРОПРИЯТИЙ
РОО «ХИРУРГИЧЕСКОЕ ОБЩЕСТВО – РАНЫ И РАНЕВЫЕ ИНФЕКЦИИ»
НА 2015–2016 ГГ.**

25–27
ноября
2015 г.,
Сочи

**2-й Международный конгресс
«Сахарный диабет и хирургические инфекции» с междисциплинарной конференцией
«Инновационные технологии в диагностике и лечении синдрома
диабетической стопы»**

16–17
мая
2016 г.,
Москва

**Международная научно-практическая конференция
«Пластические операции в гнойной хирургии»**

14–17
ноября
2016 г.,
Москва

**3-й Международный конгресс
«Раны и раневые инфекции» с конференцией
«Проблемы анестезии и интенсивной терапии раневых инфекций»**

Информация для авторов

Уважаемые коллеги!

При оформлении статей, направляемых в журнал «Раны и раневые инфекции. Журнал имени профессора Б.М. Костюченка», следует руководствоваться обновленными правилами.

1. Статья должна быть представлена в электронном виде (компакт-диск или дискета) с распечаткой на бумаге формата А4 в двух экземплярах (таблицы, графики, рисунки, подписи к рисункам, список литературы, резюме – на отдельных листах).

Шрифт – Times New Roman, 14 пунктов, через 1,5 интервала. Все страницы должны быть пронумерованы.

2. На первой странице должно быть указано: название статьи, инициалы и фамилии всех авторов, полное название учреждения (учреждений), в котором (которых) выполнена работа, его (их) полный адрес с указанием индекса.

Обязательно указывается, в каком учреждении работает каждый из авторов.

Статья должна быть подписана всеми авторами. В конце статьи должны быть обязательно указаны **контактные телефоны, рабочий адрес с указанием индекса, факс, адрес электронной почты и фамилия, имя, отчество полностью, занимаемая должность, ученая степень, ученое звание автора (авторов)**, с которым редакция будет вести переписку.

3. Объем статей: оригинальная статья – не более 12 страниц; описание отдельных наблюдений, заметки из практики – не более 5 страниц; обзор литературы – не более 20 страниц; краткие сообщения и письма в редакцию – 3 страницы.

Структура оригинальной статьи: введение, материалы и методы, результаты исследования и их обсуждение, заключение (выводы).

К статьям должно быть приложено **резюме** на русском языке, отражающее содержание работы, с названием статьи, фамилиями и инициалами авторов, названиями учреждений; для оригинальных статей – структурированное резюме (введение, материалы и методы, результаты и т. д.). Объем резюме – 2000–5000 знаков с пробелами. Количество ключевых слов должно составлять от 10 до 50.

4. Иллюстративный материал:

- Фотографии должны быть контрастными; рисунки, графики и диаграммы – четкими.
- Фотографии представляются в оригинале или в электронном виде в формате TIFF, JPG, CMYK с разрешением не менее 300 dpi (точек на дюйм).
- Графики, схемы и рисунки должны быть представлены в формате EPS Adobe Illustrator 7.0–10.0. При невозможности представления файлов в данном формате необходимо связаться с редакцией.
- Все рисунки должны быть пронумерованы и снабжены подрисуночными подписями. Подписи к рисункам даются на отдельном листе. На рисунке указываются «верх» и «низ»; фрагменты рисунка обозначаются строчными буквами русского алфавита – «а», «б» и т. д. Все сокращения и обозначения, использованные на рисунке, должны быть расшифрованы в подрисуночной подписи.

• Все таблицы должны быть пронумерованы, иметь название. Все сокращения расшифровываются в примечании к таблице.

• Ссылки на таблицы, рисунки и другие иллюстративные материалы приводятся в надлежащих местах по тексту статьи в круглых скобках, а их расположение указывается автором в виде квадрата на полях статьи слева.

5. Единицы измерений даются в СИ.

Все сокращения (аббревиатуры) в тексте статьи должны быть полностью расшифрованы при первом употреблении. Использование необщепринятых сокращений не допускается.

Название генов пишется курсивом, название белков – обычным шрифтом.

6. К статье должен быть приложен список цитируемой литературы, оформленный следующим образом:

• Список ссылок приводится **в порядке цитирования**. Все источники должны быть пронумерованы, а их нумерация – строго соответствовать нумерации в тексте статьи. Ссылки на неопубликованные работы не допускаются.

• Для каждого источника необходимо указать: фамилии и инициалы авторов (если авторов более 4, указываются первые 3 автора, затем ставится «и др.» в русском или “et al.” – в английском тексте).

• При ссылке на **статьи из журналов** указывают также название статьи; название журнала, год, том, номер выпуска, страницы.

• При ссылке на **монографии** указывают также полное название книги, место издания, название издательства, год издания.

• При ссылке на **авторефераты** диссертаций указывают также полное название работы, докторская или кандидатская, год и место издания.

• При ссылке на **данные, полученные из Интернета**, указывают электронный адрес цитируемого источника.

• Все ссылки на литературные источники печатаются арабскими цифрами в квадратных скобках (например, [5]).

• Количество цитируемых работ: в оригинальных статьях желательны **не более 20–25** источников, в обзорах литературы – **не более 60**.

7. Представление в редакцию ранее опубликованных статей не допускается.

8. Все статьи, в том числе подготовленные аспирантами и соискателями ученой степени кандидата наук по результатам собственных исследований, принимаются к печати бесплатно, в порядке общей очереди.

Статьи, не соответствующие данным требованиям, к рассмотрению не принимаются.

Все поступающие статьи рецензируются.

Присланные материалы обратно не возвращаются.

Редакция оставляет за собой право на редактирование статей, представленных к публикации.

Статьи направлять в редакцию по адресу:

ws@woundsurgery.ru.

Information for authors

Dear colleagues!

Please, follow the updated rules of articles presentation for the journal "Wounds and Wound Infections. B.M. Kostyuchonok Journal".

1. The article shall be presented in digital form (on CD or floppy disc) together with the print out on A4 format paper in two copies (tables, diagrams, images, legends to pictures, list of references, summary shall be provided on separate sheets).

Font – Times New Roman, 14 pt, 1,5 interval. All pages shall be numbered.

2. The following should be stated on the first page: title of the article, initials and surnames of all authors, full name of institution (s), where the paper is prepared, its (their) full address including ZIP code.

The institution of employment is mandatory to be stated for each author.

The article shall be signed by all authors. After the end of the article, the following details shall be stated: **contact telephone numbers, business address including ZIP code, fax, e-mail and surname, name and patronymic in full, position, degree, academic title of the author(s)**, whom the Board of Editors will do correspondence with.

3. Volume of articles: original article – not more than 12 pages; description of some observations, notes of practical work – not more than 5 pages; literature review – not more than 20 pages; brief messages and letters to Board of Editors – 3 pages.

Structure of original article: introduction, materials and methods, results of research and their discussion, opinion (conclusions).

The articles shall be attached with **summary** in Russian, reflecting the contents of the paper, stating the title of the article, surnames and initials of authors, names of institutions; for original articles – structured summary (introduction, materials and methods, results etc.). Volume of summary shall be between 2000 and 5000 symbols with spaces. Number of key words shall be between 10 and 50.

4. Illustrative material:

• Photos shall be contrast; all pictures, charts and diagrams shall be clear.

• Photos shall be provided in original copies or in digital copies in format TIFF, JPG, CMYK with resolution at least 300 dpi (dots per inch).

• Schedules, diagrams and pictures shall be provided in format EPS Adobe Illustrator 7.0–10.0. If you cannot provide the files in such format, please, contact the Board of Editors.

• All pictures shall be numbered and provided with the legends. Legends to pictures shall be on a separate sheet. The picture shall indicate the "top" and the "bottom"; the fragments of the picture shall be designated with the lower case letters of Russian alphabet – «а», «б» etc. All abbreviations and designations, used on the picture, shall be stated in full in the legend under the picture.

• All tables shall be numbered and provided with the title. All abbreviations shall be stated in full in notes to the table.

• References to tables, pictures and other illustrative materials shall be included in proper places throughout the text of the article in parentheses, and their location shall be stated by the author by the form of square on the left margin of the article page.

5. Units of measurements shall be stated according to SI system.

All acronyms (abbreviations) in the text of the article shall be stated in full, when used for the first time. Please, do not use the uncommon acronyms.

Names of gens shall be written in italics, name of proteins – by normal font.

6. The article shall be attached with the list of references, prepared as follows:

• The list of references shall be in **order of citation**. All sources of references shall be numbered, and their numbering shall strictly comply with the numbering used in the text of the article. Please do not refer to the papers, which are not published yet.

• State for each source: surname and initial of authors (if authors are more than 4, state the first 3 authors, then «и др.» in the text in Russian or "et al." – in the text in English).

• When referring to the **article from the journal** state also the title of the article; title of the journal, year, volume, issue number, page number.

• When referring to the **monograph** state also full name of the book, place of publishing, publishing house, year of issue.

• When referring to **synopsis of thesis** state also full title of the thesis, whether it, Dr. Sci or Ph. D. thesis, year and place of issue.

• When referring to **data found on the Web**, state the link to the reference.

• All references to the literature shall be printed in Arabic figures in brackets (e. g. [5]).

• It is desirable that the number of referred papers in original articles **is not more than 20–25**, and in literature reviews – **not more than 60**.

7. Please do not submit previously published articles again to the Board of Editors.

8. All articles, including those prepared by the postgraduate students and applicants for Ph. D. degree upon the results of their own research, shall be accepted for publishing free of charge, on a first in first out principle.

The articles, which do not correspond to above rules, will be rejected.

All received articles are refereed.

No received materials are sent back.

Board of Editors reserves the right to proofread the articles, submitted for publishing.

Please send the articles to: ws@woundsurgery.ru.

Универсальная анкета на вступление в Общество/подписку на журнал

Шаг № 1: Выберите желаемую позицию и отметьте галочкой:

- Вступление в Общество + годовая бесплатная подписка на специализированное издание:**
РОО «Хирургическое общество – Раны и раневые инфекции» + журнал «Раны и раневые инфекции. Журнал им. проф. Б.М. Костюченка»
- Платная подписка на издание – 2000 руб/год (для врачей – не членов Общества):**
Журнал «Раны и раневые инфекции. Журнал им. проф. Б.М. Костюченка» (ежеквартально)

Шаг № 2: Заполните форму для приема в члены организации (только для вступающих в Общество):

Заявление

Прошу принять меня _____
_____ в члены _____
_____. Устав и цели деятельности организации признаю.
Подпись _____ / _____ /

Шаг № 3: Заполните анкету:

Ф.И.О.
Контактный телефон..... E-mail.....
Учреждение.....
Специальность.....
Адрес доставки – домашний, рабочий (нужное подчеркнуть): Индекс.....
Страна..... Регион..... Город.....
Улица..... Дом..... Корпус/строение..... Квартира.....

Шаг № 4: Если Вы вступаете в Общество, укажите также:

Паспортные данные (серия, номер, когда и кем выдан).....
Должность.....
Узкая специализация.....
Ученая степень, звание.....
Ф.И.О. и должность руководителя.....
Ф.И.О. зав. отделением.....
Способ получения удостоверения члена Общества (нужное подчеркнуть): лично, на ближайшем мероприятии Общества; почтой России на адрес, указанный в анкете

Шаг № 5: Подпишите и оставьте заполненную анкету на стенде или пришлите по адресу: 115478, Москва, Каширское шоссе, 24, стр. 15 или по факсу +7 (499) 929-96-19

Шаг № 6: Для самостоятельной регистрации на сайте уточните перечень документов, необходимых для вступления в члены Общества: возьмите памятку и комплект на стенде или на сайте www.woundsurgery.ru и вышлите нам сканы документов и платежей по электронной почте ws@woundsurgery.ru

Шаг № 7: В соответствии с требованиями ст. 9 ФЗ РФ от 27.06.2006 г. № 152-ФЗ подтверждаю свое согласие на обработку РОО «Хирургическое общество – Раны и раневые инфекции» моих персональных данных

Подпись _____ / _____ / « _____ » _____ 20 _____ г.
Ф.И.О. подпись дата заполнения анкеты

Благодарим за проявленный интерес и потраченное время!





Издательский дом «АВВ-пресс» специализируется на выпуске периодической научной медицинской литературы, книгопечатной продукции, создании и поддержке сайтов медицинского направления

НАШИ ЖУРНАЛЫ и ГАЗЕТЫ



НАШИ КНИГИ

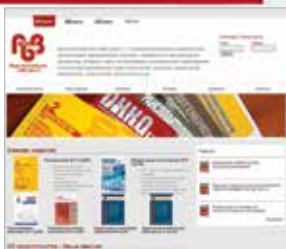

Книги и другие наши издания можно заказать и приобрести в редакции по адресу:
г. Москва, Каширское ш., 24, стр. 15

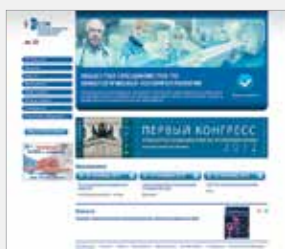и по телефону:
+7 (499) 929-96-19.

Адрес электронной почты:
abv@abvpress.ru

НАШИ САЙТЫ



www.abvpress.ru



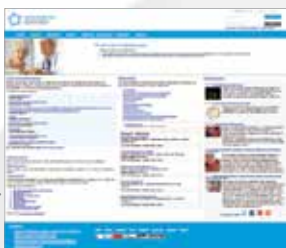www.oncoproct.ru



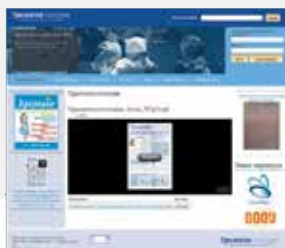www.roou.ru



www.hnonco.ru



www.netoncology.ru



www.urotoday.ru



www.neuromuscular.ru



www.breastcancersociety.ru



Региональная общественная организация «Хирургическое общество – Раны и раневые инфекции»

115054, Москва, ул. Бахрушина, д. 23, стр. 1, тел. 8 (495) 514-5998

Уважаемые коллеги!

Приглашаем вас стать членами Региональной общественной организации «Хирургическое общество – Раны и раневые инфекции»! Весь перечень документов, необходимых для вступления в Общество, представлен на сайте: www.woundsurgery.ru. Мы принимаем документы как в электронном виде (ws@woundsurgery.ru), так и на проводимых нами мероприятиях (ищите стойку Общества рядом со стойкой регистрации).

Привилегии для членов Общества:

- бесплатная подписка на ежеквартальное рецензируемое научно-практическое издание «Раны и раневые инфекции. Журнал имени профессора Б.М. Костючёнка»;
- регулярная рассылка информации обо всех проводимых Обществом научных и учебных мероприятиях (конгрессы, конференции, школы, семинары, круглые столы);
- рассылка Национальных клинических рекомендаций, публикуемых Обществом;
- участие во всех мероприятиях, проводимых Обществом, без уплаты регистрационных взносов.

Президент РОО «Хирургическое общество –
Раны и раневые инфекции»,
Валерий Митиш