2015, Том 2, № 3 ISSN 2408-9613

Журнал имени проф. Б.М. Костючёнка

РАНЫ И РАНЕВЫЕ ИНФЕКЦИИ

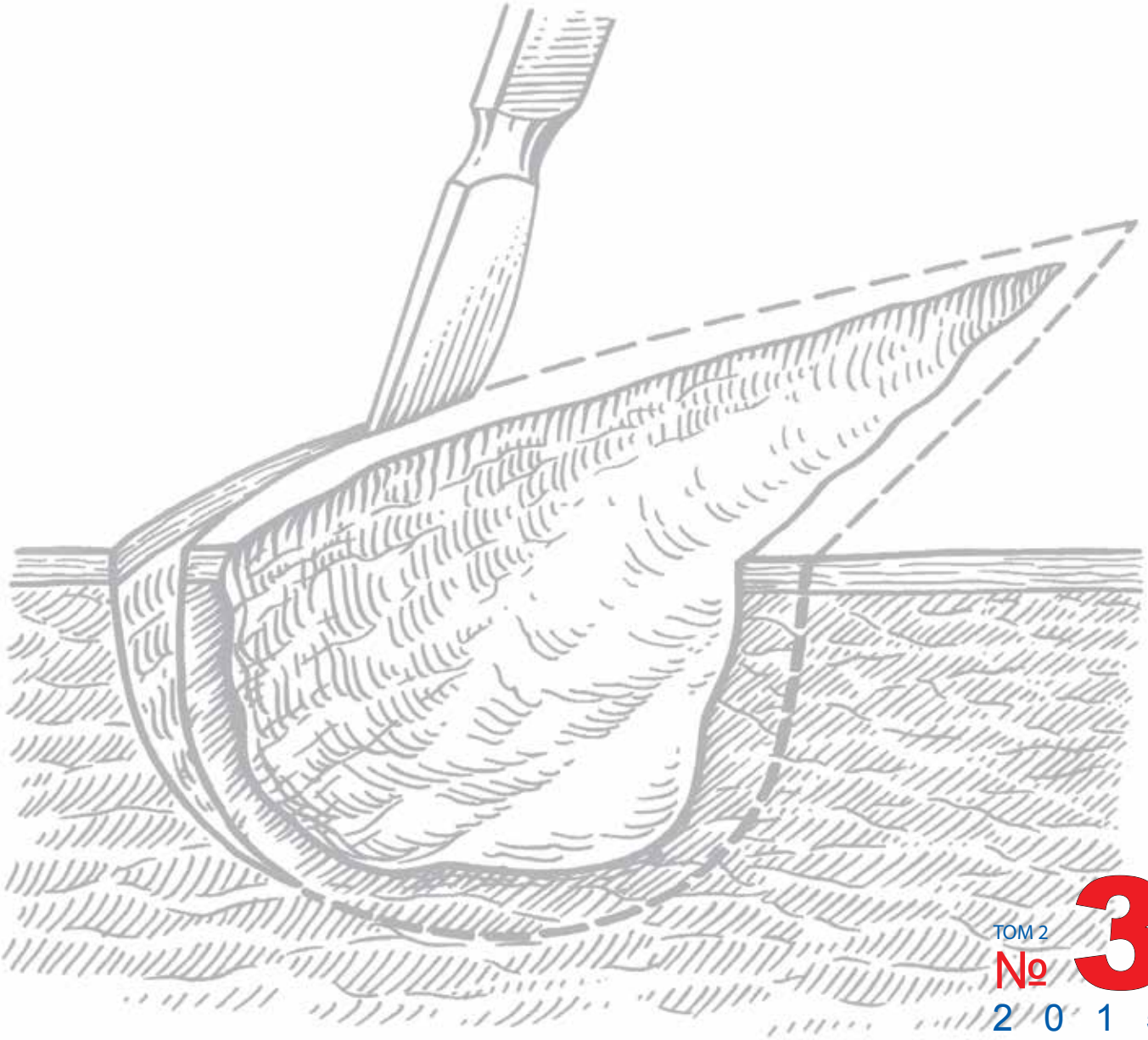

ТОМ 2
№ 3
2015

www.woundsurgery.ru

Региональная общественная организация
«Хирургическое общество – Раны и раневые инфекции»

115054, Москва, ул. Бахрушина, д. 23, стр. 1, тел. 8 (495) 514-5998

Уважаемые коллеги!

Приглашаем вас стать членами Региональной общественной организации «Хирургическое общество – Раны и раневые инфекции»! Весь перечень документов, необходимых для вступления в Общество, представлен на сайте: www.woundsurgery.ru. Мы принимаем документы как в электронном виде (ws@woundsurgery.ru), так и на проводимых нами мероприятиях (ищите стойку Общества рядом со стойкой регистрации).

Привилегии для членов Общества:

- *бесплатная подписка на ежеквартальное рецензируемое научно-практическое издание «Раны и раневые инфекции. Журнал имени профессора Б.М. Костючёнка»;*
- *регулярная рассылка информации обо всех проводимых Обществом научных и учебных мероприятиях (конгрессы, конференции, школы, семинары, круглые столы);*
- *рассылка Национальных клинических рекомендаций, публикуемых Обществом;*
- *участие во всех мероприятиях, проводимых Обществом, без уплаты регистрационных взносов.*

Президент РОО «Хирургическое общество –
Раны и раневые инфекции»,
Валерий Митиш

ЭЛЕКТРОННЫЙ АБОНЕМЕНТ ЦНМБ

Первый МГМУ им. И.М. Сеченова
Центральная научная медицинская библиотека

http://www.emll.ru

E-mail:
cnmb.mba@yandex.ru

Телефон:
8 (499) 120-54-33

Электронный библиотечный абонемент ЦНМБ – первый проект в России, реализующий право библиотек по свободному предоставлению во временное пользование документов, хранящихся в фондах библиотеки, через Интернет в полном соответствии с российским законодательством по охране авторского права (статьи 1270, 1274 и 1275 IV части ГК РФ).

Цель проекта – предоставить читателям возможность искать, заказывать и просматривать через Интернет полные тексты любых документов из фонда ЦНМБ, крупнейшей медицинской библиотеки Европы с фондом более 4 млн единиц хранения.

На сайте электронного библиотечного абонемента доступны медицинские издания известных ученых и специалистов с XVII века по настоящее время, в том числе:

- книги;
- авторефераты;
- диссертации;
- периодические издания;
- редкие книги;
- другие виды литературы – переводы;
- депонированные рукописи.

На сайте электронного абонемента ЦНМБ возможно оформление подписки на услуги электронного библиотечного абонемента ЦНМБ для двух типов пользователей: коллективные абоненты и индивидуальные абоненты.

Также можно оформить подарочные абонементы для врачей.

Работа с электронным библиотечным абонементом возможна с любого устройства, подключенного к сети Интернет, и не требует специальных программ для чтения документов

РАНЫ
И РАНЕВЫЕ ИНФЕКЦИИ
ЖУРНАЛ ИМ. ПРОФ. Б.М. КОСТЮЧЁНКА

С 2014 г. журнал включен в Научную электронную библиотеку и Российский индекс научного цитирования (РИНЦ), имеет импакт-фактор

С 2015 г. журнал зарегистрирован в CrossRef, статьи индексируются с помощью цифрового идентификатора DOI

ЕЖЕКВАРТАЛЬНЫЙ НАУЧНО-ПРАКТИЧЕСКИЙ РЕЦЕНЗИРУЕМЫЙ ЖУРНАЛ

www.woundsurgery.ru

ПРЕДСЕДАТЕЛЬ РЕДАКЦИОННОЙ КОЛЛЕГИИ
Л.М. Рошаль

ГЛАВНЫЙ РЕДАКТОР
В.А. Митиш

ЗАМЕСТИТЕЛЬ ГЛАВНОГО РЕДАКТОРА
Ю.С. Пасхалова

ОТВЕТСТВЕННЫЙ СЕКРЕТАРЬ
П.В. Мединский

РЕДАКЦИОННАЯ КОЛЛЕГИЯ

А.Ж. Баялиева, *д.м.н. (Казань)*
Н.В. Белобородова, *д.м.н., проф. (Москва)*
Л.А. Блатун, *к.м.н. (Москва)*
Л.И. Будкевич, *д.м.н., проф. (Москва)*
И.М. Буриев, *д.м.н., проф. (Москва)*
Е.А. Бурцева, *д.м.н. (Москва)*
С.А. Валиуллина, *д.м.н. (Москва)*
В.К. Гостищев, *академик РАН, д.м.н., проф. (Москва)*
В.Н. Дан, *д.м.н., проф. (Москва)*
В.Э. Дубров, *д.м.н., проф. (Москва)*
И.А. Ерошкин, *д.м.н. (Москва)*
А.А. Завражнов, *д.м.н., проф. (Сочи)*
А.А. Звягин, *д.м.н., проф. (Москва)*
А.Е. Зотиков, *д.м.н., проф. (Москва)*
О.В. Карасева, *д.м.н. (Москва)*
Р.А. Кешишян, *д.м.н. (Москва)*
В.А. Кубышкин, *академик РАН, д.м.н., проф. (Москва)*
А.Б. Ларичев, *д.м.н., проф. (Ярославль)*
Я.Г. Мойсюк, *д.м.н., проф. (Москва)*
В.А. Попов, *д.м.н., проф. (Москва)*
А.Ю. Разумовский, *д.м.н., проф. (Москва)*
И.В. Решетов, *член-корр. РАН, д.м.н., проф. (Москва)*
С.Л. Соков, *д.м.н., проф. (Москва)*
С.В. Сокологорский, *д.м.н., проф. (Москва)*
А.Ю. Токмакова, *д.м.н. (Москва)*
В.О. Цветков, *д.м.н. (Москва)*
И.А. Чекмарева, *д.б.н. (Москва)*
А.В. Чжао, *д.м.н., проф. (Москва)*
А.М. Шулутко, *д.м.н., проф. (Москва)*
П.К. Яблонский, *д.м.н., проф. (Санкт-Петербург)*

ЗАРУБЕЖНЫЕ РЕДАКТОРЫ

И.М. Балика, *д.м.н., доц. (Республика Молдавия)*
Н. Вольфсон, *MD, FRCSC, FACS (США)*
Ю.В. Кузьмин, *д.м.н., проф. (Республика Белоруссия)*
С.В. Лохвицкий, *д.м.н., проф. (Республика Казахстан)*
У.А. Фесенко, *д.м.н., проф. (Украина)*

ТОМ 2 № 3 2015

ОСНОВАН В 2014 Г.

Учредитель: Региональная общественная организация «Хирургическое общество – Раны и раневые инфекции»

Адрес редакции: *115478, Москва, Каширское шоссе, 24, стр. 15, НИИ канцерогенеза, 3-й этаж. Тел./факс: +7 (499) 929-96-19*
www.abvpress.ru
e-mail: abv@abvpress.ru

Статьи направлять по адресу:
e-mail: ws@woundsurgery.ru

Редактор **В.Е. Ефремова**

Корректор **В.А. Наумкина**
Дизайн **Е.А. Прокофьева**
Верстка **Е.А. Прокофьева**

Служба подписки и распространения
И.В. Шургаева, +7 (499) 929-96-19, base@abvpress.ru
Служба рекламы
Ю.С. Пасхалова, +7 (905) 717-67-57, ws@woundsurgery.ru

Журнал зарегистрирован в Федеральной службе по надзору в сфере связи, информационных технологий и массовых коммуникаций (Роскомнадзор) ПИ № ФС77-44423 от 31.01.2014.

При полной или частичной перепечатке материалов ссылка на журнал «Раны и раневые инфекции. Журнал им. проф. Б.М. Костючёнка» обязательна.

Редакция не несет ответственности за содержание публикуемых рекламных материалов.

В статьях представлена точка зрения авторов, которая может не совпадать с мнением редакции.

ISSN 2408-9613

Раны и раневые инфекции. Журнал им. проф. Б.М. Костючёнка 2015. Том 2. № 3. 1—88

© ООО «ИД «АБВ-пресс», 2015

Подписной индекс в каталоге «Пресса России» – 93565
Отпечатано в типографии ООО «Тверская Фабрика Печати»

Тираж 5000 экз.

www.woundsurgery.ru

WOUNDS AND WOUND INFECTIONS

THE PROF. B.M. KOSTYUCHENOK JOURNAL

ХИРУРГИЧЕСКОЕ ОБЩЕСТВО • РАНЫ И РАНЕВЫЕ ИНФЕКЦИИ

In 2014, the journal was included in the Research Electronic Library and the Russian Science Citation Index (RSCI) and has an impact factor

In 2015, the journal has been registered with CrossRef; its papers are indexed with the digital object identifier (DOI)

QUARTERLY PEER-REVIEWED SCIENTIFIC-AND-PRACTICAL JOURNAL

www.woundsurgery.ru

CHAIRMAN OF THE EDITORIAL BOARD
L.M. Roshal

EDITOR-IN-CHIEF
V.A. Mitish

DEPUTY EDITOR-IN-CHIEF
Yu.S. Paskhalova

EXECUTIVE EDITOR
P.V. Medinskiy

EDITORIAL BOARD

A.Zh. Bayalieva, *MD, DMSci (Kazan)*
N.V. Beloborodova, *MD, DMSci, Prof. (Moscow)*
L.A. Blatun, *MD, CMSci (Moscow)*
L.I. Budkevich, *MD, DMSci, Prof. (Moscow)*
I.M. Buriev, *MD, DMSci, Prof. (Moscow)*
Ye.A. Burtseva, *MD, DMSci (Moscow)*
S.A. Valiullina, *MD, DMSci (Moscow)*
V.K. Gostishchev, *MD, DMSci, Prof., RASci Akad. (Moscow)*
V.N. Dan, *MD, DMSci, Prof. (Moscow)*
V.E. Dubrov, *MD, DMSci, Prof. (Moscow)*
I.A. Yeroshkin, *MD, DMSci (Moscow)*
A.A. Zavrazhnov, *MD, DMSci, Prof. (Sochi)*
A.A. Zvyagin, *MD, DMSci, Prof. (Moscow)*
A.Ye. Zotikov, *MD, DMSci, Prof. (Moscow)*
O.V. Karaseva, *MD, DMSci (Moscow)*
R.A. Keshishyan, *MD, DMSci (Moscow)*
V.A. Kubyshkin, *MD, DMSci, Prof., RASci Akad. (Moscow)*
A.B. Larichev, *MD, DMSci, Prof. (Yaroslavl)*
Ya.G. Moysyuk, *MD, DMSci, Prof. (Moscow)*
V.A. Popov, *MD, DMSci, Prof. (Moscow)*
A.Yu. Razumovskiy, *MD, DMSci, Prof. (Moscow)*
I.V. Reshetov, *MD, DMSci, Prof., RASci Corr. Mem. (Moscow)*
S.L. Sokov, *MD, DMSci, Prof. (Moscow)*
S.V. Sokologorskiy, *MD, DMSci, Prof. (Moscow)*
A.Yu. Tokmakova, *MD, DMSci (Moscow)*
V.O. Tsvetkov, *MD, DMSci (Moscow)*
I.A. Chekmareva, *MD, DBSci (Moscow)*
A.V. Tschzhao, *MD, DMSci, Prof. (Moscow)*
A.M. Shulutko, *MD, DMSci, Prof. (Moscow)*
P.K. Yablonskiy, *MD, DMSci, Prof. (Saint-Petersburg)*

FOREIGN EDITORS

I.M. Balika, *MD, Associate Professor (Republic of Moldova)*
N. Wolfson, *MD, FRCSC, FACS (USA)*
Yu.V. Kuzmin, *MD, DMSci, Prof. (Republic of Belarus)*
S.V. Lokhvitskiy, *MD, DMSci, Prof. (Republic of Kazakhstan)*
U.A. Fesenko, *MD, DMSci, Prof. (Ukraine)*

VOL. 2 № 3 2015

FOUNDED IN 2014

Founder: Regional Public Organization "Surgical Society – Wounds and Wound Infections"

Editorial Office: Research Institute of Carcinogenesis, Floor 3, 24 Kashirskoye Shosse, Build. 15, Moscow, 115478.
Tel./Fax: +7 (499) 929-96-19
www.abvpress.ru
e-mail: abv@abvpress.ru

Articles should be sent to e-mail: *ws@woundsurgery.ru*

Editor **V.E. Efremova**

Proofreader **V.A. Naumkina**
Designer **E.A. Prokofieva**
Maker-up **E.A. Prokofieva**

Subscription & Distribution Service:
I.V. Shurgaeva, +7 (499) 929-96-19, base@abvpress.ru
Advertising Service:
Yu.S. Paskhalova, +7 (905) 717-67-57, ws@woundsurgery.ru

The journal was registered at the Federal Service for Surveillance of Communications, Information Technologies, and Mass Media (ПИ No. ФС77-44423 dated 31 January 2014).

If materials are reprinted in whole or in part, reference must necessarily be made to the journal "Rany i Ranevye Infektsii. The B.M. Kostyuchenok Journal".

The editorial board is not responsible for advertising content.

The authors' point of view given in the articles may not coincide with the opinion of the editorial board.

ISSN 2408-9613

Rany i Ranevye Infektsii. The B.M. Kostyuchenok journal. 2015. No3. Volume 2. 1—88

© PH "ABV-Press", 2015

Pressa Rossii catalogue index: 93565

Printed at the Tver Printing Factory

5,000 copies

СОДЕРЖАНИЕ

Приветствие Л.М. Рошаля 6

От главного редактора 7

ОРИГИНАЛЬНЫЕ СТАТЬИ

И.А. Чекмарева, В.А. Митиш, О.В. Паклина, Л.А. Блатун, Ю.С. Пасхалова, А.А. Ушаков, Р.П. Терехова, Е.Н. Гордиенко, С.Л. Соков, П.А. Муньос Сепеда, А.П. Качанжи
Морфологическая оценка эффективности применения гидрохирургической системы VersaJet® в сочетании с комбинированной антибактериальной терапией при лечении гнойно-некротических осложнений синдрома диабетической стопы с биопленочными формами бактерий 8

Р.П. Терехова, Ю.С. Пасхалова, Г.Е. Складан, С.А. Прудникова, Л.А. Блатун, В.А. Митиш
Изменения в структуре возбудителей хирургической инфекции у больных сахарным диабетом в зависимости от стратегии их лечения 22

Е.В. Ефимов, А.В. Хорошкевич
Особенности раневого процесса на фоне сахарного диабета 30

Л.А. Блатун
Банеоцин® (порошок, мазь) – перспективы использования в комплексном хирургическом лечении гнойно-некротических поражений нижних конечностей у больных с синдромом диабетической стопы . . 36

КЛИНИЧЕСКИЕ НАБЛЮДЕНИЯ

Н.И. Сабанчиева, Е.Ю. Комелягина, В.Н. Оболенский, В.Г. Процко, М.Б. Анциферов
Хирургическое лечение диабетической остеоартропатии 46

В.А. Митиш, Л.П. Доронина, Г.Р. Галстян, С.В. Сергеева
Хирургическое лечение стопы Шарко, осложненной флегмоной 54

КЛИНИЧЕСКИЕ РЕКОМЕНДАЦИИ

Г.Р. Галстян, А.Ю. Токмакова, Д.Н. Егорова, В.А. Митиш, Ю.С. Пасхалова, М.Б. Анциферов, Е.Ю. Комелягина, О.В. Удовиченко, И.В. Гурьева, В.Б. Бреговский, И.А. Ерошкин, Ан.В. Ерошенко, Ал.В. Ерошенко
Клинические рекомендации по диагностике и лечению синдрома диабетической стопы 63

КОНГРЕССЫ, КОНФЕРЕНЦИИ, СИМПОЗИУМЫ

2-й Международный конгресс «Сахарный диабет и хирургические инфекции» с междисциплинарной конференцией «Инновационные технологии в диагностике и лечении синдрома диабетической стопы», 25–27 ноября 2015 г. 84

ИНФОРМАЦИЯ ДЛЯ АВТОРОВ 86

CONTENTS

Greeting from L.M. Roshal 6

From edition 7

ORIGINAL REPORTS

I.A. Chekmareva, V.A. Mitish, O.V. Paklina, L.A. Blatun, Yu.S. Paskhalova, A.A. Ushakov, R.P. Terekhova, E.N. Gordienko, S.L. Sokov, P.A. Mun'os Sepeda, A.P. Kachanzhi
Morphological evaluation of the effectiveness of hydrosurgical system VersaJet® in conjunction with combined antibiotic therapy in the treatment of necrotic complications of diabetic foot syndrome with biofilm forms of bacteria 8

R.P. Terekhova, Yu.S. Paskhalova, G.E. Skladan, S.A. Prudnikova, L.A. Blatun, V.A. Mitish
Changes in the structure of surgical infectious matter in patients with diabetes mellitus, depending on their treatment strategy 22

E.V. Efimov, A.V. Khoroshkevich
Features of wound process affected by diabetes mellitus 30

L.A. Blatun
Baneotsin® (powder, ointment) – perspective for use in complex surgical treatment of purulonecrotic diseases of the lower extremities in patients with diabetic foot syndrome 36

CASE REPORTS

N.I. Sabanchieva, E.Yu. Komelyagina, V.N. Obolenskiy, V.G. Protsko, M.B. Antsiferov
Surgical treatment of diabetic osteoarthropathy 46

V.A. Mitish, L.P. Doronina, G.R. Galstyan, S.V. Sergeeva
Surgical treatment of Charcot foot, complicated phlegmon 54

CLINICAL GUIDELINES

G.R. Galstyan, A.Yu. Tokmakova, D.N. Egorova, V.A. Mitish, Yu.S. Paskhalova, M.B. Antsiferov, E.Yu. Komelyagina, O.V. Udovichenko, I.V. Gur'eva, V.B. Bregovskiy, I.A. Eroshkin, An.V. Eroshenko, Al.V. Eroshenko
Clinical guidelines for diagnosis and treatment of diabetic foot syndrome 63

CONGRESSES, CONFERENCES, SYMPOSIA

2nd International congress on diabetes mellitus and surgical infections with interdisciplinary conference on innovative technologies in the diagnosis and treatment of diabetic foot Moscow, 25–27 November 2015 84

INFORMATION FOR AUTHORS 87

Приветствие Л.М. Рошаля

Дорогие друзья!

Мы выпускаем этот номер журнала в преддверии 2-го Международного конгресса «Сахарный диабет и хирургические инфекции» с междисциплинарной конференцией «Инновационные технологии в диагностике и лечении синдрома диабетической стопы», который пройдет 25–27 ноября 2015 г. в ФГБУ «Эндокринологический научный центр» Минздрава России. В связи с этим все статьи номера посвящены проблеме диагностики и лечения хирургической инфекции при сахарном диабете.

И предстоящий Конгресс, и данный номер журнала являются отражением на практике сформулированного нами положения о необходимости интеграции между медицинскими специальностями и важности мультидисциплинарного подхода в лечении больных.

Также в номере опубликованы клинические рекомендации по диагностике и лечению синдрома диабетической стопы, разработанные российскими экспертами, занимающимися этой проблемой.

Выражаю надежду, что этот выпуск будет полезен не только хирургам различных специальностей, но и смежным специалистам, занимающимся лечением пациентов с сахарным диабетом и хирургическими инфекциями.

С уважением,
профессор Леонид Рошаль

От главного редактора

Глубокоуважаемые читатели журнала, коллеги!

В 1991 г. Международная диабетическая федерация и Всемирная организация здравоохранения в ответ на растущую озабоченность масштабами угрозы, которую представляет собой диабет, учредили День борьбы с сахарным диабетом. Этот день отмечается 14 ноября, по случаю дня рождения Фредерика Бантинга, который вместе с Чарльзом Бестом применил для лечения диабета вытяжку из поджелудочных желез крупного рогатого скота, что привело к открытию в 1922 г. инсулина. РОО «Хирургическое общество – Раны и раневые инфекции» в эти дни решило проводить Международный конгресс «Сахарный диабет и хирургические инфекции». Первый Конгресс состоялся в 2013 г. в стенах ФГБУ «Институт хирургии им. А.В. Вишневского» Минздрава России, а 2-й пройдет 25–27 ноября 2015 г. в новом корпусе ФГБУ «Эндокринологический научный центр» Минздрава России. Мы приглашаем всех читателей журнала на это мероприятие, а данный номер полностью посвящаем проблеме лечения хирургической инфекции при сахарном диабете.

Кроме того, мы продолжаем ждать от вас письма с идеями, советами и пожеланиями по улучшению журнала на электронный адрес: ws@woundsurgery.ru. На этот же адрес присылайте статьи, клинические наблюдения и обзоры литературы по проблеме лечения ран и раневых инфекций.

С уважением,
главный редактор журнала Валерий Митиш

Морфологическая оценка эффективности применения гидрохирургической системы VersaJet® в сочетании с комбинированной антибактериальной терапией при лечении гнойно-некротических осложнений синдрома диабетической стопы с биопленочными формами бактерий

И.А. Чекмарева[1], В.А. Митиш[1, 2], О.В. Паклина[1], Л.А. Блатун[1], Ю.С. Пасхалова[1, 2], А.А. Ушаков[1], Р.П. Терехова[1], Е.Н. Гордиенко[1], С.Л. Соков[2], П.А. Муньос Сепеда[2], А.П. Качанжи[2]

[1]ФГБУ «Институт хирургии им. А.В. Вишневского» Минздрава России; Россия, 117997, Москва, ул. Большая Серпуховская, 27;
[2]ФГАОУ ВО «Российский университет дружбы народов»; Россия, 117198, Москва, ул. Миклухо-Маклая, 6

Контакты: *Ирина Александровна Чекмарева chekmareva@ixv.ru*

Представлены результаты проспективного сравнительного рандомизированного клинического, микробиологического и морфологического (электронно-микроскопического и электронно-радиоавтографического) исследования биоптатов ран 28 больных с нейропатической формой синдрома диабетической стопы (СДС), осложненного развитием гнойного процесса, до лечения, на 5-е и 10–14-е сутки лечения.

Цель работы *– изучение динамики репаративных процессов в гнойно-некротической ране при СДС.*

Обследованы 3 группы больных: 1-я – после хирургической обработки ран и местного лечения с применением мазей на полиэтиленгликолевой основе; 2-я – после хирургической обработки ран гидрохирургической системой VersaJet® и внутривенного введения системных антибактериальных препаратов, подобранных по результатам антибиотикограммы; 3-я – после хирургической обработки ран гидрохирургической системой VersaJet® и комбинированной системной антибактериальной терапии (препарат, подобранный по результатам антибиотикограммы + кларитромицин).

Показаны ультраструктура микробной биопленки, влияние антимикробных препаратов на ее деструкцию и структурно-функциональное состояние микробных популяций и клеток раны. Продемонстрирована высокая эффективность применения гидрохирургической системы VersaJet® и комбинированной системной антибактериальной терапии с включением в схему лечения кларитромицина и повязок с мазями на полиэтиленгликолевой основе при лечении гнойно-некротических ран у больных нейропатической формой СДС. Уже на 5-е сутки комплексного лечения морфологическое исследование биоптатов ран не выявило наличия биопленок как на поверхности раны, так и в глубоких ее слоях. Отсутствовали и свободные (планктонные) клетки микроорганизмов. Отмечалось эффективное очищение ран от микробного и клеточного детрита, что привело к интенсификации функциональной и пролиферативной активности клеток грануляционной ткани. Такая динамика раневого процесса практически у всех больных 3-й группы позволила провести заключительный этап лечения (пластическую реконструкцию стопы) в более короткие сроки.

Представленный для 3-й группы больных алгоритм комплексного лечения предупреждает формирование новых микробных биопленок, повышает активность системных антимикробных препаратов даже при выявлении мультирезистентных госпитальных штаммов.

Ключевые слова: *кларитромицин, микробные биопленки, ультраструктура клеток, синдром диабетической стопы, нейропатическая форма, гнойно-некротические раны, гидрохирургическая система VersaJet®, электронная микроскопия, сканирующая электронная микроскопия, электронно-радиоавтографическое исследование, мази на полиэтиленгликолевой основе*

DOI: 10.17650/2408-9613-2015-2-3-8-21

Morphological evaluation of the effectiveness of hydrosurgical system VersaJet® in conjunction with combined antibiotic therapy in the treatment of necrotic complications of diabetic foot syndrome with biofilm forms of bacteria

I.A. Chekmareva[1], V.A. Mitish[1, 2], O.V. Paklina[1], L.A. Blatun[1], Yu.S. Paskhalova[1, 2], A.A. Ushakov[1], R.P. Terekhova[1], E.N. Gordienko[1], S.L. Sokov[2], P.A. Mun'os Sepeda[2], A.P. Kachanzhi[2]

[1]A.V. Vishnevsky Institute of Surgery, Ministry of Health of Russia; 27 Bol'shaya Serpukhovskaya St., Moscow, 117997, Russia;
[2]Russian University of People»s Friendship; 6 Miklukho-Maklaya St., Moscow, 117198, Russia

The article presents the results of a prospective randomized comparative clinical, microbiological and morphological (electron microscopic and electron radioautographic) researches of biopsy material of the wounds of 28 patients with neuropathic form of diabetic foot syndrome (DFS), complicated by purulent process, before treatment, after 5 and 10–14 days of treatment.

***Objective** – to study the dynamics of reparative processes in the purulonecrotic wound in cases of diabetic foot syndrome.*
The subjects treated in this study included three groups of patients: Group 1 – after surgical treatment of wounds and topical treatment with ointments on polyethylene glycol basis; Group 2 – after surgical treatment of wounds with hydrosurgical system VersaJet® and intravenous systemic antibiotics therapy, chosen according to the results antibiogram; Group 3 – after surgical treatment of wounds with hydrosurgical system VersaJet® and combination systemic antibiotic therapy (a drug selected as a result of antibiogram plus clarithromycin).
There is shown the ultrastructure of a microbial biofilm, the effect of antimicrobial agents on its destruction and the structural and functional state of microbial populations and injury cells. The high efficiency of the hydrosurgery system VersaJet® and combined systemic antibiotic therapy with clarithromycin in the treatment regimen, and dressings with ointments on PEG basis for the treatment of purulonecrotic wounds in patients with neuropathic form of diabetic foot syndrome. Already on the 5th day of the complex wound treatment the morphological study of the biopsy materials of the wounds showed no presence of biofilms on the surface of the wound, and in its deepest layers. Free (plankton-like) cells of microorganisms were also none. Effective purification of wounds from microbial and cellular detritus was indicated that led to the intensification of the functional and proliferative activity of the cells of the granulation tissue. Such dynamics of wound process in almost all Group 3 patients allowed to conduct the final stage of treatment (plastic reconstruction of the foot) in a shorter time.
Introduced for the Group 3 of patients the algorithm of complex treatment prevents the formation of new microbial biofilms, increases the activity of systemic antimicrobials even in the identification of multiple-antibiotic resistant strains.

***Key words:** clarithromycin, microbial biofilms, cell ultrastructure, diabetic foot syndrome, neuropathic form, purulonecrotic wounds, hydrosurgery system VersaJet®, electron microscopy, scanning electron microscopy, electron radioautographic study, ointment on polyethylene glycol basis*

Актуальность

Проблема гнойно-воспалительных осложнений сахарного диабета (СД) остается актуальной для клинической хирургии. Несмотря на значительные успехи в изучении этиологии и патогенеза синдрома диабетической стопы (СДС), снижения числа пациентов с гнойно-некротическими ранами не наблюдается. Поражения нижних конечностей встречаются у 30–80 % лиц с нарушенным углеводным обменом [1–3]. При СДС имеются благоприятные условия для развития и прогрессирования хирургической инфекции [4]. Среди всех нетравматических ампутаций нижних конечностей 40–60 % производится у больных СД по причине развития гнойно-некротического процесса. Одна из проблем лечения пациентов с СДС связана с недостаточно высокой эффективностью антибактериальной терапии [5, 6].

Ведущей причиной недостаточной эффективности проводимого лечения является наличие у микроорганизмов действенных механизмов защиты от внешних повреждающих факторов, в том числе антибактериальных препаратов. В настоящее время признано, что более 90 % бактерий существуют в природных экосистемах не в виде отдельных планктонных клеток, а в виде прикрепленных к субстрату биопленок (biofilms) [7–10]. По данным американских Центров контроля и профилактики заболеваний (Centers for Disease Control and Prevention, CDC), до 65 % всех бактериальных инфекций человека протекают с образованием биопленок [11].

Биопленка – микробное сообщество, в котором клетки прикреплены к поверхности или друг к другу, заключены в матрикс синтезированных ими внеклеточных полимерных веществ и демонстрируют изменение фенотипа, выражающееся в изменении параметров роста и экспрессии специфичных генов [12]. Она формируется вследствие избыточной продукции некоторыми микроорганизмами альгината – экзополисахаридной капсулы, состоящей из D-маннуроновой и L-гиалуроновой кислот. Биопленка связывает клетки, органические и неорганические субстраты, повышает адгезию бактерий к эпителию и защищает их от воздействия антисептиков и антибиотиков. Биопленки замедляют процесс заживления ран. В биоптатах хронических ран они обнаруживаются в 60 % случаев, а в биоптатах свежих ран – только в 6 % [13]. Биопленки могут разрушаться механическим воздействием, но в течение 24 ч из оставшихся в ране колоний микроорганизмов может сформироваться новая зрелая биопленка [14]. Биопленки могут снижать чувствительность бактерий к антибактериальным средствам в 100–1000 раз [5, 6]. В составе биопленок бактерии приобретают качественно новые свойства по сравнению с микроорганизмами в планктонной форме. Поэтому в настоящее время лечение инфекций, ассоциированных с биопленками, является одной из актуальнейших проблем [6, 15].

По последним данным, макролиды (кларитромицин и азитромицин) в субингибирующих концентрациях способны снижать продукцию альгината (фактор вирулентности, обеспечивающий адгезию бактерий на биологических поверхностях) и подвижность *Pseudomonas aeruginosa* и *Proteus mirabilis*, тем самым уменьшая степень колонизации и формирования биопленок [16]. Кроме того, существует несколько групп системных антибактериальных препаратов, эффективность которых повышается при добавлении кларитромицина благодаря его способности разрушать биопленки:

1) фторхинолоны (офлоксацин, левофлоксацин);
2) гликопептиды (ванкомицин);
3) цефалоспорины (цефазолин, цефуроксим, цефотиам, цефтазидим);
4) карбапенемы (имипенем/циластатин).

Цель исследования – изучить динамику репаративных процессов в гнойно-некротических ранах больных нейропатической формой СДС при хирургической обработке гнойного очага, дополненной использованием гидрохирургической системы VersaJet® (Smith & Nephew, Великобритания), назначением в послеоперационном периоде комбинированной системной антибактериальной терапии с включением в схему лечения кларитромицина внутривенно и местного лечения ран мазями на полиэтиленгликолевой основе (Офломелид или Стелланин-ПЭГ 3 %).

Материалы и методы

Настоящая работа является проспективным сравнительным рандомизированным клиническим, микробиологическим и морфологическим исследованием результатов лечения 28 больных с нейропатической формой СДС, осложненного развитием гнойного процесса, лечившихся в отделении гнойной хирургии отдела ран и раневых инфекций Института хирургии им. А.В. Вишневского в 2012–2014 гг. Среди включенных в исследование пациентов было 12 (42,9 %) мужчин и 16 (57,1 %) женщин. Средний возраст больных составил 60,7 ± 4,2 года. Среднее значение гликированного гемоглобина при поступлении в стационар – 11,2 ± 1,2 %. II степень поражения по классификации Вагнера установлена у 3 (10,7 %) пациентов, III степень – у 18 (64,3 %), IV степень – у 7 (25,0 %) человек. Критериями исключения были: отсутствие в биоптатах ран до лечения скоплений микроорганизмов, заключенных в биопленку; СД 1-го типа; поражения 0–I и V степеней по Вагнеру; гемодинамически значимое поражение магистральных артерий нижних конечностей; острое нарушение мозгового кровообращения или острый инфаркт миокарда давностью менее 6 мес; онкологические заболевания.

Все пациенты случайным образом были разделены на 3 группы:

- 1-я группа – 9 больных (4 мужчины, 5 женщин), которым при поступлении в стационар выполняли хирургическую обработку гнойного очага традиционным способом, далее проводили местное лечение мазями на полиэтиленгликолевой основе (Офломелид или Стелланин-ПЭГ 3 %) в течение 14 сут; системная антибактериальная терапия не назначалась;
- 2-я группа – 8 больных (4 мужчины, 4 женщины). В этой группе первичную хирургическую обработку гнойного очага выполняли гидрохирургической системой VersaJet®, в послеоперационном периоде проводили системную антибактериальную терапию препаратами, подобранными по результатам антибиотикограммы, местное лечение мазями на полиэтиленгликолевой основе (Офломелид или Стелланин-ПЭГ 3 %), как и в 1-й группе, в течение 14 сут;
- 3-я группа – 11 больных (4 мужчины, 7 женщин), которым проводилось лечение, аналогичное 2-й группе, но антибактериальная терапия была комбинированной. После операции дополнительно назначали кларитромицин (500 мг 2 раза в сутки внутривенно капельно).

Длительность системной моно- или комбинированной антибактериальной терапии во всех группах не превышала 10 сут. Все антибактериальные препараты вводились внутривенно.

Протокол исследования предполагал проведение морфологического (светооптического, электронно-микроскопического и электронно-радиоавтографического) исследования и сканирующей электронной микроскопии биоптатов ран до лечения, на 5-е и 10–14-е сутки лечения. Анализ динамики течения раневого процесса проводился по клинической картине и результатам качественных и количественных микробиологических исследований, выполненных до лечения, на 5-е и 10–14-е сутки лечения.

Для радиоавтографического исследования биоптаты размером 1 мм^3 инкубировали при температуре 37 °С в среде 199, содержащей 20 мкКи/мл ^{3}Н-тимидина (удельная радиоактивность 21,6 Ки/мМ), в течение 1,5 ч. Затем материал отмывали от не включившегося предшественника холодной средой 199, фиксировали 2,5 % раствором глутарового альдегида и 1 % раствором четырехокиси осмия, обезвоживали в спиртах возрастающей концентрации и заливали в эпон-аралдит. Ультратонкие срезы (100–200 Å) просматривали в трансмиссионном (просвечивающем) режиме. Сканирующая и трансмиссионная электронная микроскопия проведена с использованием микроскопа JEM-100CX (JEOL, Япония) при ускоряющем напряжении 20 кВ для сканирующей микроскопии и 80 кВ для трансмиссионной.

Бактериологическое исследование включало проведение качественного и количественного анализа микроорганизмов в очагах инфекции стандартными методами.

Результаты и обсуждение

Во всех группах больных до лечения клиническая и гистологическая картина была типичной для гнойной длительно незаживающей раны (рис. 1).

Поверхность ран была густо инфильтрирована лейкоцитами (рис. 2*а*). Грануляции были вялыми либо полностью отсутствовали. Среди фибрина находили большое количество эритроцитов, лимфоцитов, лейкоцитов. Определялись значительные скопления вторичных лизосом, содержащих пероксидазы и металлопротеазы, что является маркером аутолиза в тканях и хронизации воспалительного процесса. Микробная обсемененность ран составляла от 10^7 до 10^8 микробных тел на 1 г ткани, что значительно превышает кри-

Рис. 1. *Местный статус больного при поступлении: гнойно-некротическая рана правой стопы (III степень по Вагнеру)*

тический уровень (10^5). Тканевая микрофлора в 60 % случаев была представлена в виде микробных ассоциаций, состоящих из 2, 3 и 4 ассоциантов, где помимо аэробных культур присутствовали и анаэробные микроорганизмы. Чаще всего регистрировались двухкомпонентные ассоциации, состоящие из *Staphylococcus* spp. и *Enterococcus* spp. либо *Staphylococcus* spp. и неферментирующих грамотрицательных бактерий. В фагосомах деструктивно измененных полиморфноядерных лейкоцитов находили микробные клетки, которые метились ^{3}H-уридином и сохраняли свою ультраструктурную организацию, что указывает на процесс незавершенного фагоцитоза (рис. 2*б*). В межклеточном пространстве среди клеточного детрита определяли микробные клетки, которые также активно включали ^{3}H-уридин (рис. 2*в*). В глубоких слоях раны и надкостнице обнаруживали скопления микроорганизмов различных размеров, заключенных в биопленку. Микробы были не только жизнеспособны (синтез РНК – метка ^{3}H-уридином), но многие из них сохраняли способность к размножению (синтез ДНК – метка ^{3}H-тимидином) (рис. 2*г*). Для того чтобы доказать присутствие именно биопленки, а не других бактериальных структур (колоний бактерий), необходимо обнаружить элементы биопленочного внеклеточного матрикса и сложные архитектурные структуры, специфичные для биопленки. Так, просвечивающая электронная микроскопия позволила исследовать форму биопленки и выявить ее сложную структурную организацию с неровными контурами, грибообразными выростами, участками уплотнения, разволокнения, хлопьевидными наслоениями. Причем зрелая биопленка имела большую толщину за счет многослойности (рис. 2*д*).

При исследовании ультратонких срезов отмечены как прямые контакты микробных клеток, так и их взаимодействие через экзополисахаридный (внеклеточный) матрикс, являющийся своеобразным слизистым «чехлом», посредством которого микробные тела механически связаны между собой и с подлежащей поверхностью.

Сканирующая электронная микроскопия показала неоднородность биопленки. Нередко массив зрелой биопленки накрывал микробные клетки сплошным слоем, однако неоднородность экзополисахаридного матрикса, синтезированного микробными клетками, в виде пор, пронизывающих биопленку, хорошо определялась (рис. 2*е*). Ряд авторов показали, что биопленки, состоящие из микроорганизмов разных таксонов (2 и более), прочнее и толще, чем биопленки, состоящие из микроорганизмов одного вида [17, 18].

В лечении гнойно-некротических осложнений СДС хирургическая обработка раны является наиболее радикальным и быстрым способом удаления некротических тканей и перевода раневого процесса из хронического «застоя» в активную фазу. Хирургическая обработка гнойного очага предполагает иссечение всех нежизнеспособных, пропитанных гноем мягких тканей и костей острым путем. При СДС мы часто наблюдаем наличие гнойных затеков по межфасциальным пространствам стопы, обработать которые радикально возможно только при нанесении дополнительных раз-

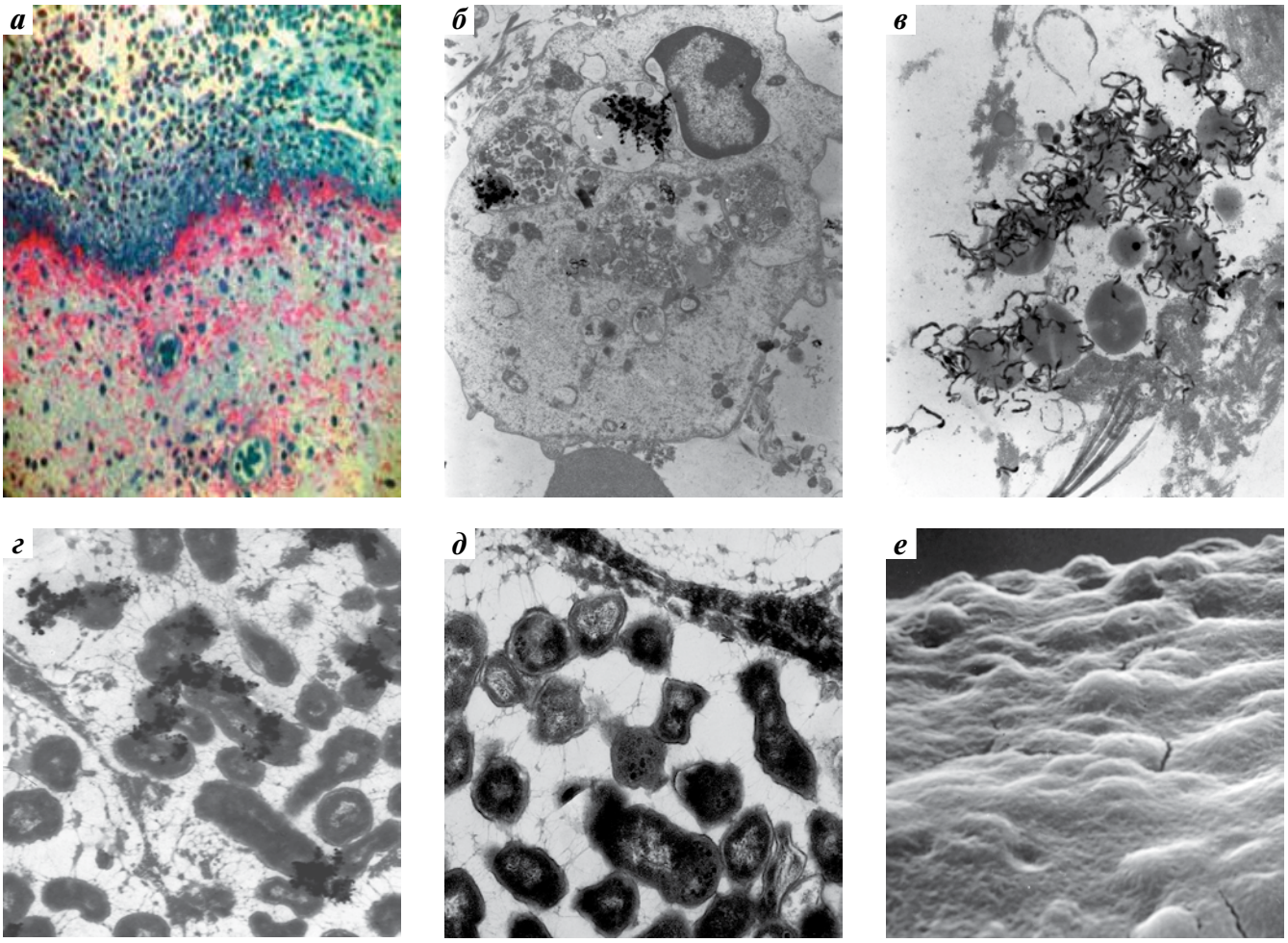

Рис. 2. *Морфологические признаки гнойных ран до лечения: а – поверхность раны густо инфильтрирована лейкоцитами (окраска метиленовым синим с фуксином, × 200); б – полиморфноядерный лейкоцит с фагоцитированными микробными клетками; метка ^{3}H-уридином – черные зерна серебра (синтез РНК) (электронограмма, × 9000); в – микробы на поверхности раны среди клеточного детрита; метка ^{3}H-уридином – черные зерна серебра (электронограмма, × 30 000); г – микробные клетки в экзополисахаридном матриксе; черные зерна серебра – синтез ДНК (электронограмма, × 30 000); д – поперечный срез зрелой многослойной биопленки (электронограмма, × 30 000); е – зрелая биопленка на надкостнице (сканирующая электронная микроскопия, × 18 000)*

резов, что приводит к уменьшению резервов «пластического материала». В последние годы в арсенале средств для хирургической обработки появилась гидрохирургическая система VersaJet®, принцип работы которой основан на том, что струя жидкости, подаваемая с высокой скоростью (до 1000 км/ч) на рану, прецизионно срезает некротизированные ткани, оставляя после себя ровную раневую поверхность. Кроме того, обработка гидрохирургическим скальпелем позволяет радикально санировать гнойные затеки без нанесения дополнительных разрезов, что, как указывалось выше, крайне актуально в условиях исходного дефицита тканей [19]. Однако радикальность хирургической обработки гнойной раны оценивается не только по внешнему виду послеоперационной раны, но и по динамике снижения микробной обсемененности и скорости перехода раневого процесса в репаративную стадию, в связи с чем в рамках данной работы было важно проанализировать эти показатели при различных вариантах хирургической обработки и дальнейшего лечения.

В 1-й группе больных на 5–7-е сутки после хирургической обработки и местного лечения мазями на полиэтиленгликолевой основе (Офломелид или Стелланин-ПЭГ 3 %) из ран по-прежнему высевались различные микроорганизмы (*P. aeruginosa*, *Acinetobacter baumannii*, *Enterococcus* spp., метициллин-резистентные *Staphylococcus aureus* и *S. epidermidis* и др.), хотя количество колоний в 1 г ткани раны снижалось с 10^8 до 10^4–10^5. Все микроорганизмы, выделяемые из ран пациентов с длительным анамнезом заболевания, чаще всего были высокорезистентными к большинству системных антибактериальных препаратов, что указывало на их госпитальную принадлежность.

При морфологическом исследовании ткань раны была несколько разрежена, инфильтрирована эритро-

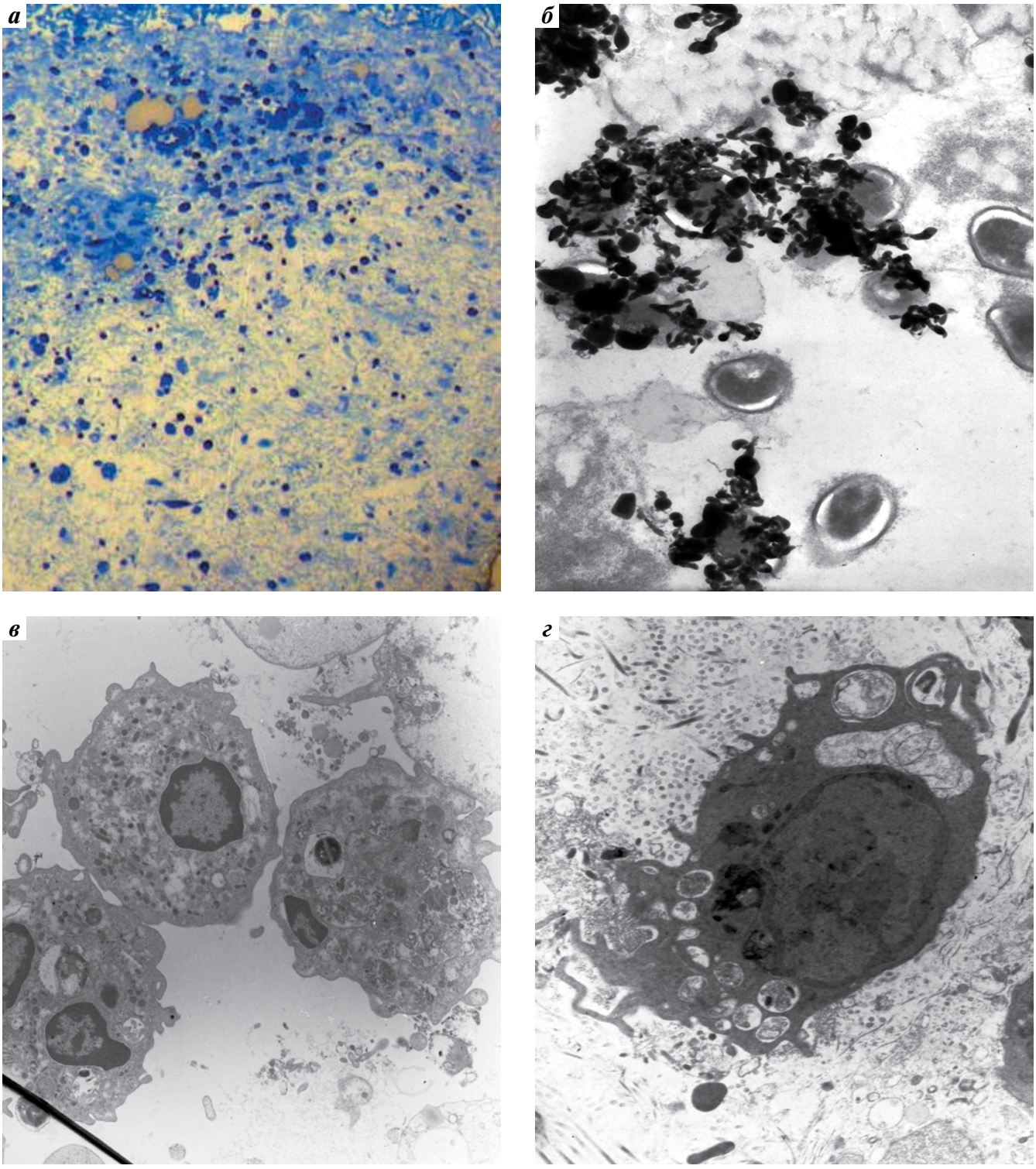

Рис. 3. *Морфологическая картина ран больных 1-й группы на 5-е сутки после хирургической обработки гнойного очага: а – поверхность раны инфильтрирована эритроцитами, нейтрофильными лейкоцитами (окраска толуидиновым синим, × 200); б – внеклеточно расположенные микробы; метка ^{3}H-уридином (× 20 000); в – полиморфноядерные лейкоциты, в цитоплазме – фагосома с микробной клеткой (× 5000); г – функционально активный макрофаг (× 6000)*

цитами, лейкоцитами, незначительным количеством макрофагов (рис. 3*а*). Нейтрофильные лейкоциты находились в состоянии высокой функциональной активности, на что указывало наличие цитоплазматических выростов, лизосом в цитоплазме, фагосом. Свободно расположенных микробов было меньше,

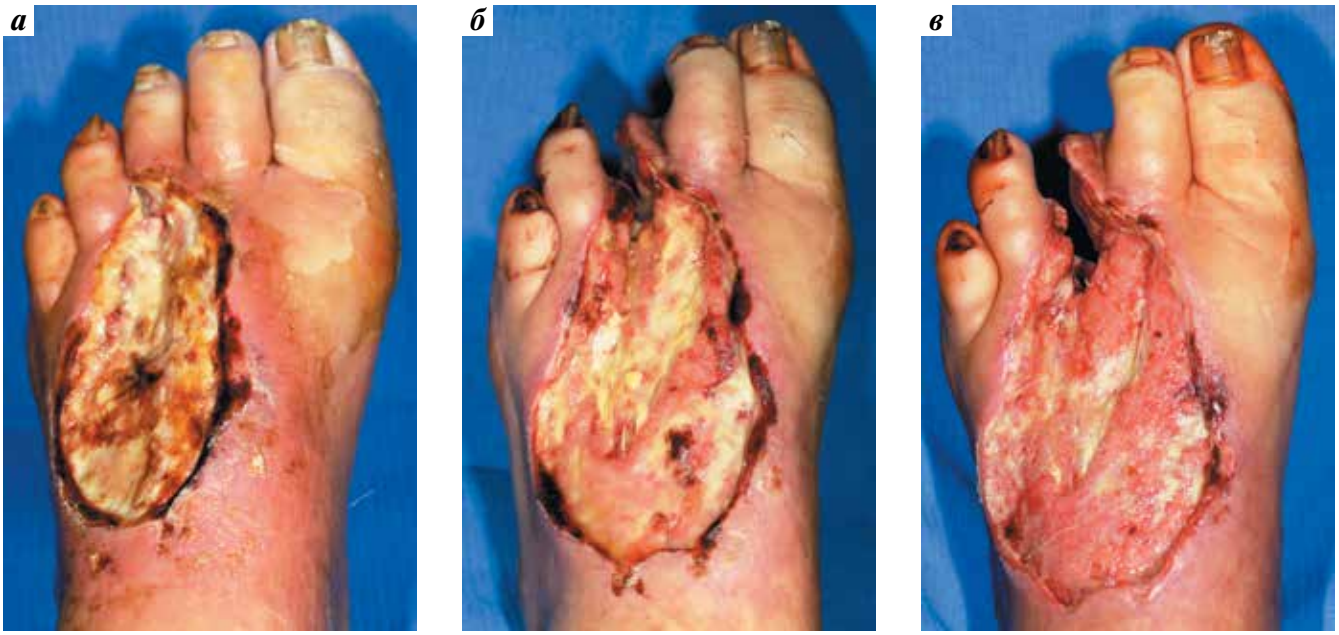

Рис. 4. *Больная А., 55 лет. СДС, нейропатическая форма. Гнойно-некротическая рана левой стопы (III степень по Вагнеру): а – местный статус при поступлении; рана выполнена некротизированными тканями, отделяемое из полости раны гнойное, обильное, без запаха, кожа вокруг отечна, гиперемирована; б – местный статус на 5-е сутки после хирургической обработки раны (в ране присутствуют участки вторичных некрозов, фибрин, отечная грануляционная ткань, отек и гиперемия кожи стопы купированы); показано проведение повторной хирургической обработки; в – местный статус на 18-е сутки после повторной хирургической обработки (23-е сутки после первичной хирургической обработки); II фаза раневого процесса, рана готова к пластическому закрытию*

чем до лечения. Многие из них активно включали ^{3}H-уридин, т.е. синтезировали РНК и были жизнеспособны (рис. 3*б*). Деструктивно измененных лейкоцитов в ране было меньше, чем до лечения. В фагоцитированных микробных клетках отсутствовала метка ^{3}H-уридином, что указывает на завершенность фагоцитоза (рис. 3*в*). В ране появились функционально активные макрофаги с крупными фагосомами с клеточным детритом и каплями липидов (рис. 3*г*). Однако при исследовании более глубоких слоев раны (в частности на фрагментах надкостницы и мышц) отмечали сохранение биопленки.

На 10–14-е сутки после первичной хирургической обработки гнойного очага микробная обсемененность ран была минимальной – не превышала 10 микробных тел в 1 г ткани раны. В поверхностных слоях ран признаки воспаления уменьшились. Количество лейкоцитов также уменьшилось, но большинство из них были в активном состоянии. Макрофагов было меньше, чем лейкоцитов, т.е. не произошло замены нейтрофильного пула мононуклеарными фагоцитами, что указывает на пролонгацию фазы воспаления. Причиной торможения процессов регенерации могут быть сохранившиеся в глубоких слоях раны отдельные колонии микроорганизмов, из которых вновь сформировались биопленки. Когда биопленки достигают определенного размера и степени зрелости, возможно отторжение биопленочных структур, в результате чего в ткани выделяются свободные (планктонные) клетки микроорганизмов. Отделившиеся микробные клетки способны через некоторое время прикрепиться к поверхности и образовать новую колонию [20, 21]. Таким образом поддерживается воспалительный процесс и формируются очаги хронической персистирующей инфекции, способствующие рецидивированию заболевания.

Замедление процессов регенерации в ране клинически выражалось в медленном образовании грануляционной ткани, фибрина на поверхности незрелых грануляций, а у 7 (77,8 %) пациентов этой группы – в появлении вторичных некрозов. В связи с этим больным пришлось выполнить повторную хирургическую обработку ран (рис. 4). У всех пациентов этой группы заключительный этап лечения – пластическая реконструкция стопы – произведен в сроки 21–28 сут от момента выполнения первичной хирургической обработки.

Во 2-й группе больным выполняли хирургическую обработку ран с помощью гидрохирургической системы VersaJet®, в послеоперационном периоде назначали системную антибактериальную терапию, подобранную по результатам антибиотикограммы, местное лечение мазями на полиэтиленгликолевой основе (Офломелид или Стелланин-ПЭГ 3 %).

На 5-е сутки после хирургической обработки аппаратом VersaJet® на поверхности ран не обнаруживались ни единичные микробы, ни их скопления. Клеточный

Рис. 5. *Вид раны правой стопы на 5-е сутки после хирургической обработки системой VersaJet® (пояснение в тексте)*

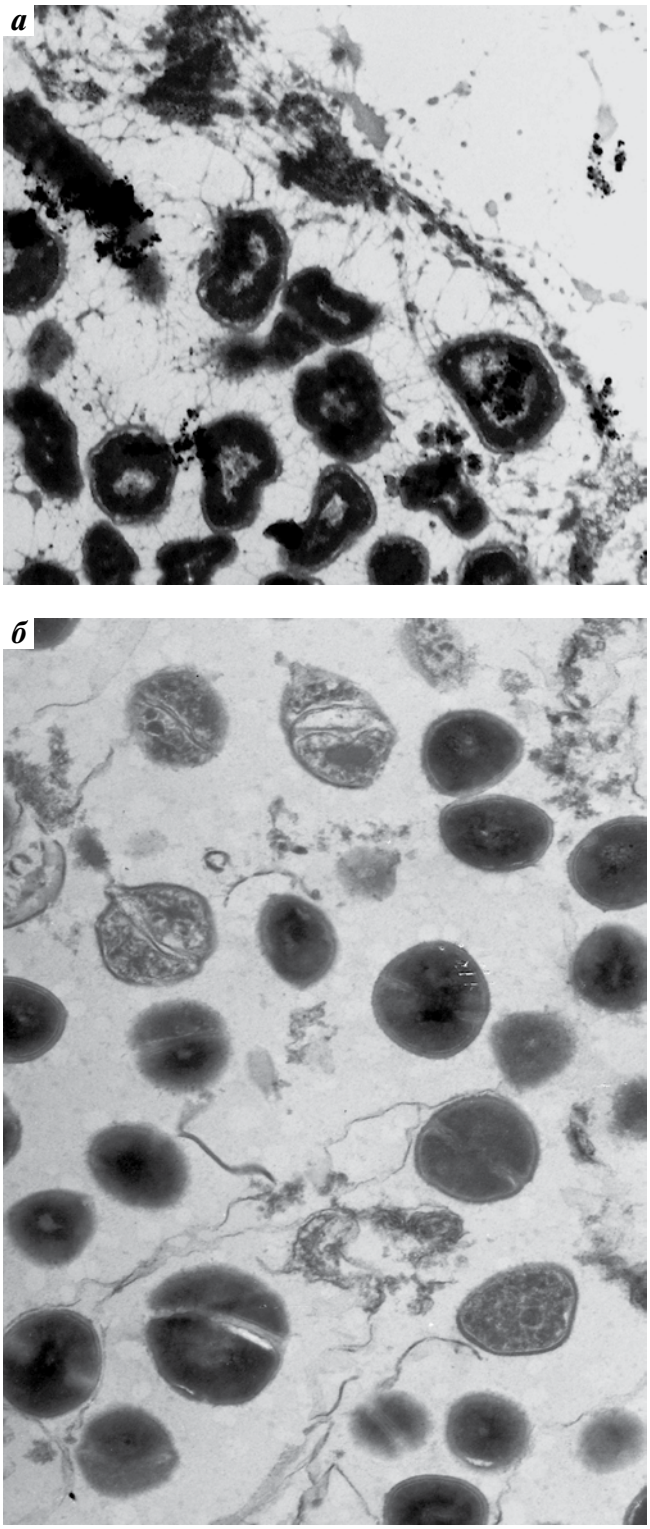

Рис. 6. *Морфологическая картина ран больных 2-й группы на 5-е сутки после хирургической обработки системой VersaJet®: а – деструкция биопленки (× 25 000); б – микробные клетки в состоянии деструкции и с сохраненной структурой среди фрагментов биопленки (× 25 000)*

детрит активно фагоцитировался макрофагами и лейкоцитами. Произошла замена нейтрофильного пула в очаге мононуклеарными фагоцитами, и процесс заживления вступил в фазу репарации. Клинически это выражалось появлением в ране грануляционной ткани, отсутствием перифокального отека и гиперемии кожи, умеренным серозным отделяемым (рис. 5).

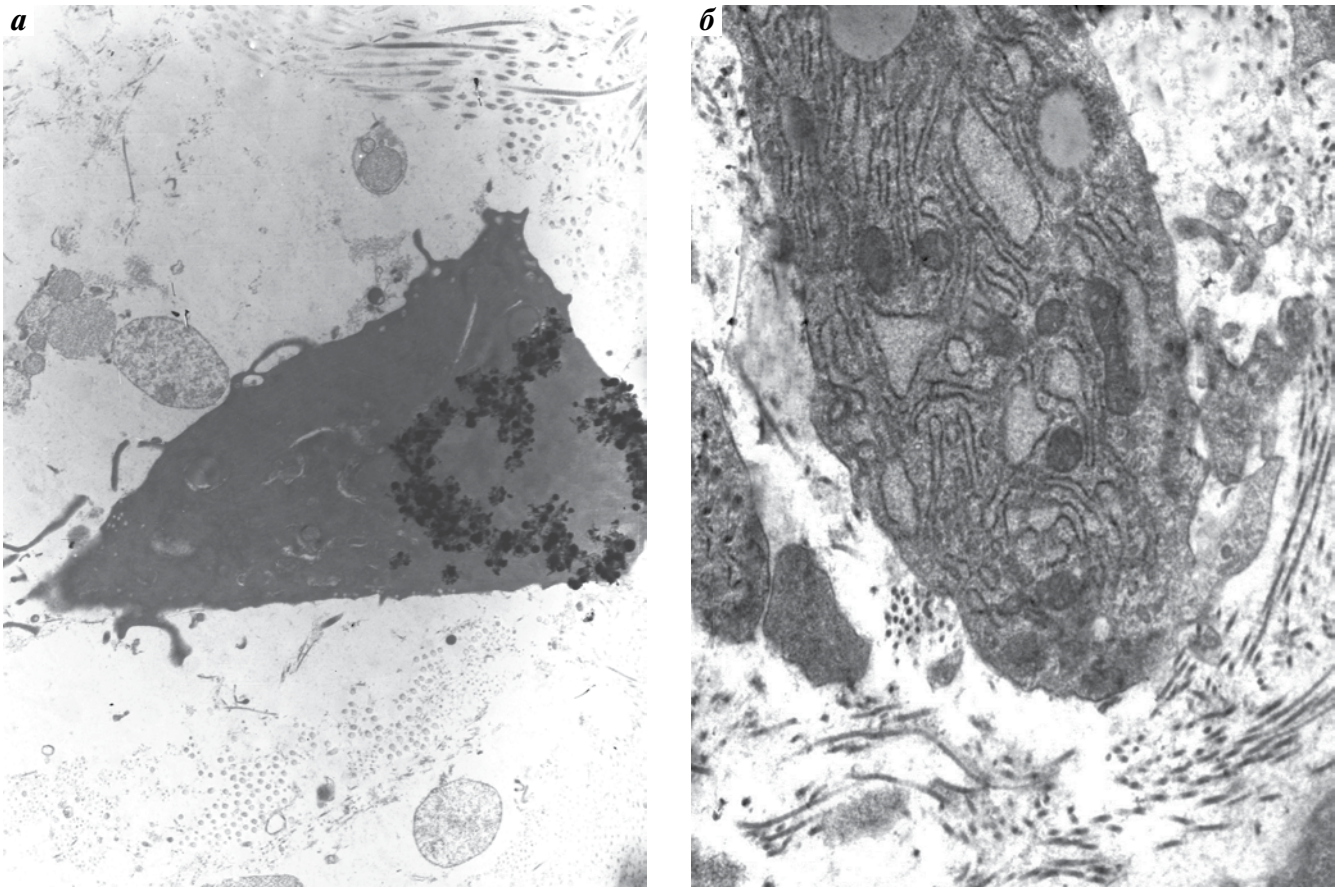

Рис. 7. *Морфологическая картина ран больных 2-й группы на 14-е сутки после хирургической обработки системой VersaJet®: а – пролиферирующий фибробласт (метка ^{3}H-тимидином, × 6000); б – функционально активный фибробласт (× 10 000)*

В эти же сроки в глубоких слоях ран биопленки претерпевали ряд изменений. Экзополисахаридный матрикс терял плотность и становился более прозрачным, менее электронно-плотным (рис. 6*а*). Нарушалась целостность биопленки – отмечали разрывы и дисперсию (выброс бактерий) в экстрацеллюлярное пространство. В глубине тканей обнаруживались свободно расположенные бактерии с фрагментами биопленки (рис. 6*б*). Количество микроорганизмов в 1 г ткани раны было на уровне 10^2–10^3. Сохранение микроорганизмов в ране на этих сроках исследования не позволяло провести окончательный этап хирургического лечения – пластическую реконструкцию стопы.

Только на 10–14-е сутки у больных 2-й группы вся раневая поверхность покрывалась здоровыми мелкозернистыми грануляциями, появлялись очаги краевой эпителизации. Основными клеточными элементами грануляционной ткани являлись фибробласты. Это были молодые, способные к пролиферации клетки с крупным ядром и несколькими ядрышками, что указывало на активное их состояние (рис. 7*а*). Среди тонких коллагеновых фибрилл находили фибробласты, способные к синтезу коллагена. Цитоплазма таких клеток была заполнена гранулярной цитоплазматической сетью с расширенным просветом, что также указывало на высокую функциональную активность фибробластов (рис. 7*б*). Наличие полноценной грануляционной ткани и краевой эпителизации свидетельствовало о переходе раневого процесса в репаративную стадию (рис. 8). Однако у 4 (50,0 %) пациентов 2-й группы возникла необходимость в проведении повторной хирургической обработки ран. Сроки выполнения пластической реконструкции стопы в этой группе варьировали от 14 до 25 сут (в среднем 18,2 ± 1,2 сут).

В 3-й группе больных проводилось такое же лечение, как во 2-й группе, но на фоне стартовой системной антибактериальной терапии такими препаратами, как ампициллин/сульбактам, ципрофлоксацин, нетилмицин, имипенем/циластатин, меропенем, пиперациллин/тазобактам, цефоперазон/сульбактам, линезолид (подобранными по результатам антибиотикограммы), дополнительно назначали кларитромицин (500 мг 2 раза в сутки внутривенно капельно).

На 5-е сутки после хирургической обработки аппаратом VersaJet® морфологическое исследование биоптатов ран не выявило наличия биопленок как

Рис. 8. *Местный статус на 14-е сутки после хирургической обработки системой VersaJet® (II фаза раневого процесса, рана готова к закрытию)*

на поверхности раны, так и в глубоких ее слоях. Отсутствовали и свободные (планктонные) клетки микроорганизмов. Это также подтверждалось результатами контрольного бактериологического исследования раневого отделяемого.

Клиническое течение раневого процесса указывало на активный рост грануляций и краевого эпителия, что подтверждалось и морфологическими данными.

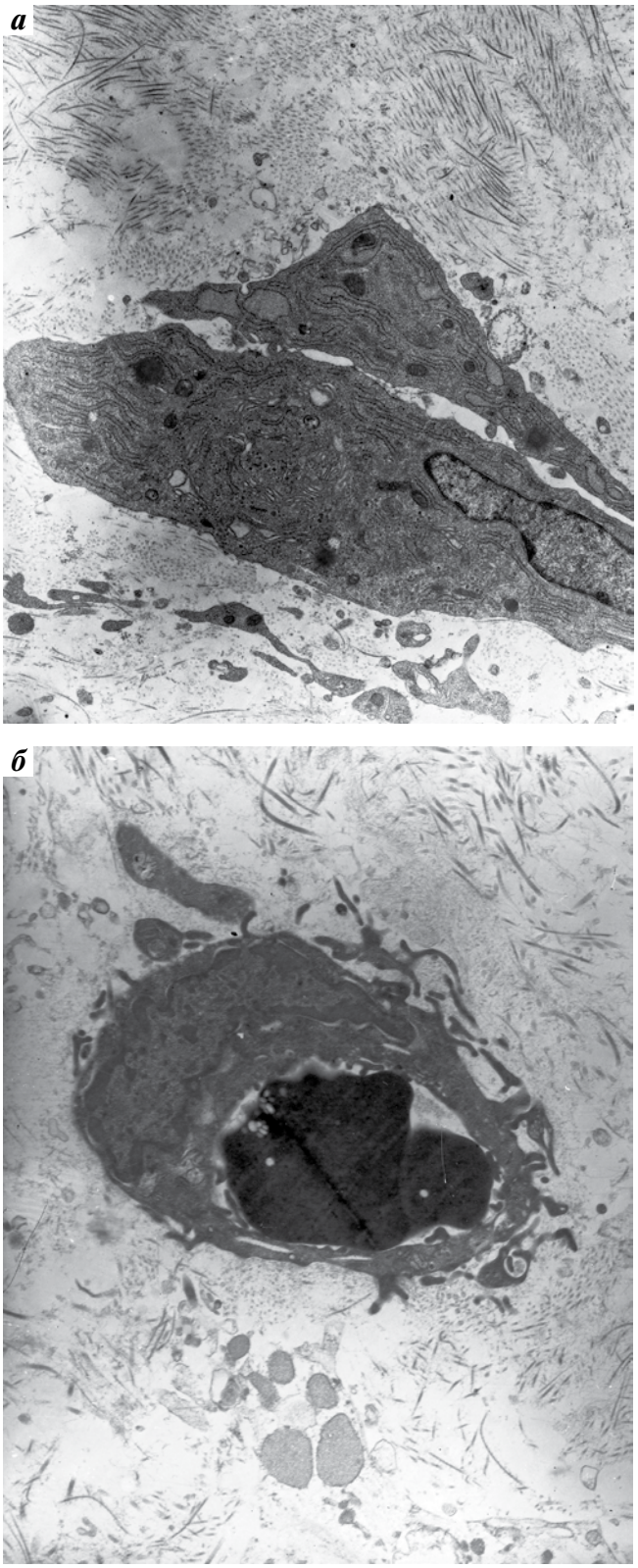

Рис. 9. *Морфологическая картина ран больных 3-й группы на 5-е сутки после хирургической обработки системой VersaJet® и комбинированной антибактериальной терапии: а – функционально активные фибробласты (× 5000); б – новообразованный капилляр грануляционной ткани (× 6000)*

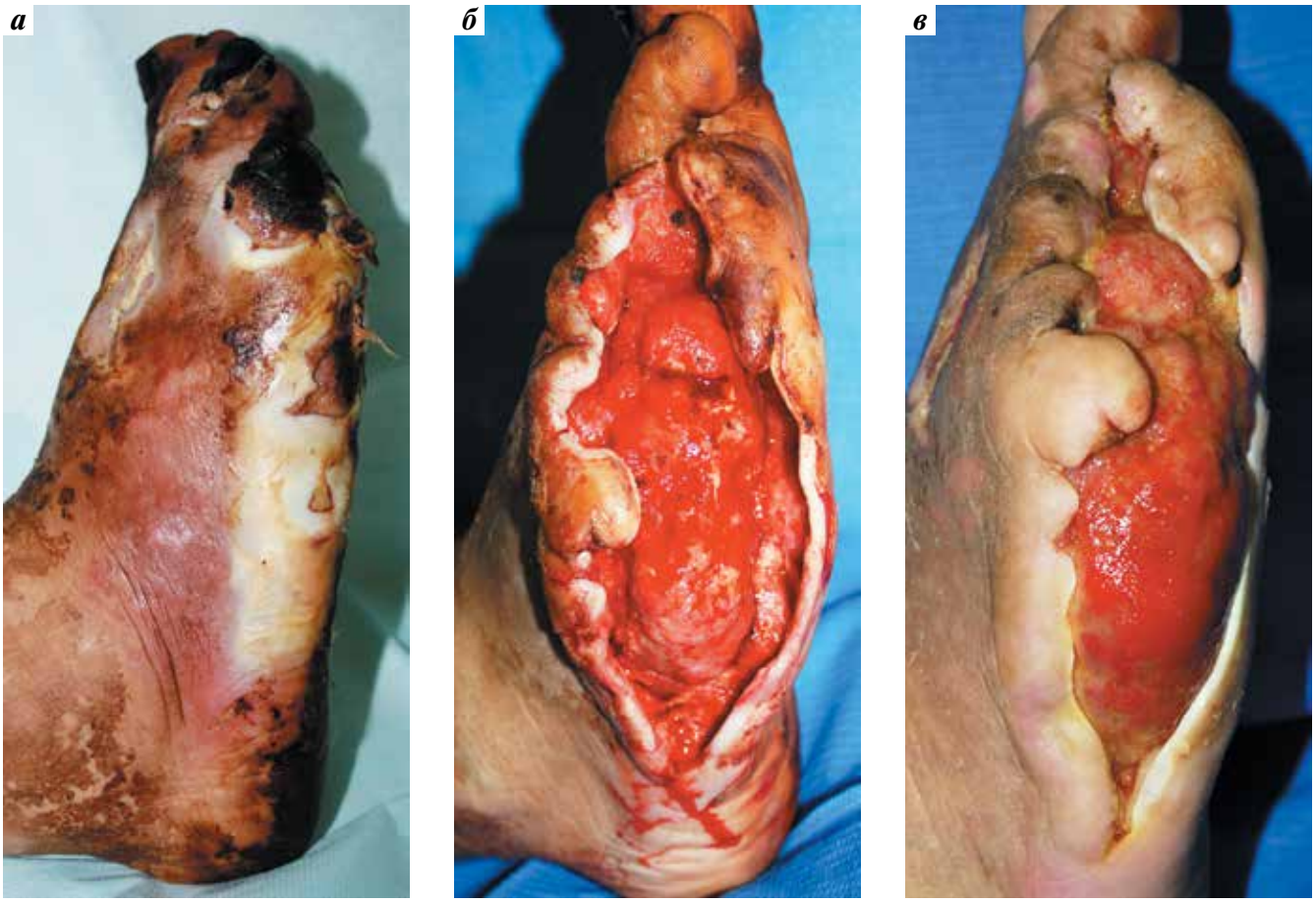

Рис. 10. *Больная К., 60 лет. СДС, нейропатическая форма. Влажная гангрена III–V пальцев, флегмона правой стопы (III степень по Вагнеру): а – местный статус при поступлении; б – местный статус на 5-е сутки после хирургической обработки гнойного очага системой VersaJet®; рана выполнена грануляционной тканью, вторичные некрозы отсутствуют; в – местный статус на 14-е сутки после хирургической обработки гнойного очага системой VersaJet®; II фаза раневого процесса, рана подготовлена к пластическому закрытию*

При электронно-микроскопическом исследовании биоптатов ран больных этой группы уже на 4–7-е сутки лечения отмечалось эффективное очищение ран от микробного и клеточного детрита, что привело к интенсификации функциональной и пролиферативной активности клеток грануляционной ткани. В ней преобладали фибробласты с хорошо развитыми гранулярной цитоплазматической сетью и комплексом Гольджи. Многие из фибробластов находились в функционально активном состоянии, следствием чего является наличие коллагенового белка, нежными волокнами которого они окружены (рис. 9*а*). Отмечали активное прорастание сосудов в грануляционную ткань (рис. 9*б*). Большое количество коллагеновых волокон, среди которых находятся фибробласты и сосуды, свидетельствует о зрелости грануляционной ткани.

У больных 3-й группы клинически мы наблюдали близкое к нормальному течение раневого процесса с переходом из I во II фазу на 10–14-е сутки (рис. 10). В данной группе потребность в повторных хирургических обработках не возникала. Пластическую реконструкцию стопы выполняли на 12–18-е сутки (в среднем через 14,5 ± 2,3 сут).

Заключение

Результаты проведенного исследования демонстрируют, что обработка гнойно-некротических ран при нейропатической форме СДС (II–IV степени по Вагнеру) с помощью гидрохирургической системы VersaJet® позволяет прецизионно удалять поврежденные и инфицированные ткани без травматизации здоровых тканевых структур. Основным принципом воздействия на биопленки является их адекватное удаление и препятствие реконструкции, поэтому хирургическая обработка гнойного очага гидрохирургическим скальпелем позволяет эффективно бороться с биопленками. Внутривенное введение кларитромицина в послеоперационном периоде повышает активность системных антимикробных препаратов даже

при выявлении мультирезистентных госпитальных штаммов.

Применение этиотропного антибактериального препарата в комбинации с кларитромицином (антибиотик из группы макролидов) является одним из перспективных методов системной антибактериальной терапии при подозрении на наличие в гнойном очаге биопленок. Изучение механизма действия кларитромицина на образование биопленки показало, что ее структура изменяется, уменьшается количество альгината, гексозы, истончается гликокаликс, тем самым усиливается проникновение антимикробного препарата [22, 23]. Таким образом, кларитромицин разрушает матрикс биопленки, облегчая доступ другим антибиотикам. Подобное лечение, действующее на структуру или функции биопленок, является более эффективным, чем стандартная антибактериальная терапия [24].

Представленная в статье стратегия хирургического лечения нейропатической формы СДС позволила у всех больных избежать генерализации инфекции, летального исхода, выполнения высокой ампутации. Пластической реконструкцией стопы завершилось лечение всех пациентов; лишь у 11 (39,3 %) человек потребовалась повторная хирургическая обработка раны. Раны после пластической реконструкции стопы зажили первичным натяжением у 26 (92,8 %) пациентов.

Высокотехнологичные методы исследования (трансмиссионная, сканирующая электронная микроскопия и электронно-микроскопическая радиоавтография) являются надежными способами подтверждения наличия микробной биопленки, оценки влияния антимикробных препаратов на структуру биопленки и структурно-функциональное состояние микробных популяций и клеток раны.

ЛИТЕРАТУРА / REFERENCES

1. Галстян Г.Р., Дедов И.И. Организация помощи больным с синдромом диабетической стопы в Российской Федерации. Сахарный диабет 2009;(1):4–7. [*Galstyan G.R., Dedov I.I. Organization of the aid to diabetic foot syndrome patients in the Russian Federation. Sakharnyy diabet = Diabetes Mellitus 2009;(1):4–7. (In Russ.)*].
2. Дедов И.И. Сахарный диабет: развитие технологий в диагностике, лечении и профилактике (пленарная лекция). Сахарный диабет 2010;(3):6–13. [*Dedov I.I. Diabetes mellitus: Development of diagnostic, treatment and preventive technologies (plenary lection). Sakharnyy diabet = Diabetes Mellitus 2010;(3):6–13. (In Russ.)*].
3. Митиш В.А., Пасхалова Ю.С., Махкамова Ф.Т. Оценка средней стоимости комплексного хирургического лечения нейроишемической формы синдрома диабетической стопы в рамках оказания высокотехнологичной медицинской помощи. В сб.: Материалы I Международного конгресса «Раны и раневые инфекции». М., 2012. С. 241–2. [*Mitish V.A., Paskhalova Yu.S., Makhkamova F.T. Estimation of the average cost of complex surgical treatment of neuro-ischemic form of diabetic foot syndrome in the provision of high-tech medical care. In: Proceedings of the 1st International Congress "The wounds and wound infections". Moscow, 2012. Pp. 241–2. (In Russ.)*].
4. Светухин А.М., Земляной А.Б., Колтунов В.А. Особенности комплексного хирургического лечения нейропатической формы синдрома диабетической стопы. Инфекции в хирургии 2008;6(1):64–7. [*Svetukhin A.M., Zemlyanoy A.B., Koltunov V.A. Features of the complex surgical treatment of neuropathic form of diabetic foot syndrome. Infektsii v khirurgii = Infections in Surgery 2008;6(1):64–7. (In Russ.)*].
5. Ryder M.A. Catheter-related Infections: It's all about biofilm. Topics in Advanced Practice Nursing eJournal 2005;5(3).
6. Olson M., Ceri H., Morck D.W. et al. Biofilm bacteria: formation and comparative susceptibility to antibiotics. Can J Vet Res 2002;66(2):86–92.
7. Афиногенова А.Г., Даровская Е.Н. Микробные биопленки ран: состояние вопроса. Травматология и ортопедия России 2011;3(61):119–25. [*Afinogenova A.G., Darovskaya E.N. Microbial biofilm of injuries: state of the question. Travmatologiya i ortopedia Rossii = Russian Traumatology and Orthopedics 2011;3(61): 119–25. (In Russ.)*].
8. Гостев В.В., Сидоренко С.В. Бактериальные биопленки и инфекции. Журнал инфектологии 2010;2(3):4–15. [*Gostev V.V., Sidorenko S.V. Bacterial biofilm formation and infections. Zhurnal infektologii = Infectology Journal 2010;2(3):4–15. (In Russ.)*].
9. Costerton J.W., Geesey G.G., Cheng K.J. How bacteria stick. Sci Am 1978;238(1):86–95.
10. Costerton J.W., Cheng K.J., Geesey G.G. et al. Bacterial biofilms in nature and disease. Annu Rev Microbiol 1987;41:435–64.
11. del Pozo J.L., Patel R. The challenge of treating biofilm-associated bacterial infections. Clin Pharmacol Ther 2007;82(2):204–9.
12. Donlan R.M. Biofilm elimination on intravascular catheters: important considerations for the infectious disease practitioner. Clin Infect Dis 2011;52(8): 1038–45.
13. James G.A., Swogger E., Wolcott R. et al. Biofilms in chronic wounds. Wound Repair Regen 2008;16(1):37–44.
14. Bester E., Kroukamp O., Wolfaardt G.M. et al. Metabolic differentiation in biofilms as indicated by carbon dioxide production rates. Appl Environ Microbiol 2010;76(4):1189–97.
15. Белобородова Н.В., Байрамов И.Т. Роль микробных сообществ или биопленок в кардиохирургии. Антибиотики и химиотерапия 2008;53(11–12):44–59. [*Beloborodova N.V., Bairamov I.T. The role of microbial communities or biofilms in cardiac surgery. Antibiotiki i khimioterapiya = Antibiotics and Chemotherapy 2008;53(11–12):44–59. (In Russ.)*].
16. Зубков М.Н. Внебольничные пневмонии: роль макролидов возрастает. Русский медицинский журнал 2006;14(21):1545–51. [*Zubkov M.N. Community-acquired pneumonia: the role of macrolides is increasing. Russkiy meditsinskiy zhurnal = Russian Medical Journal 2006;14(21):1545–51. (In Russ.)*].
17. Толордава Э.Р., Перепанова Т.С., Егамбердиев Д.К., Романова Ю.М. Изучение процесса образования биопленки патогенными микроорганизмами на поверхности почечных камней. Клиническая лабораторная диагностика 2010;(9):31–2. [*Tolordava E.R., Perepanova T.S., Egamberdiev D.K., Romanova Yu.M. Studying the process of biofilm formation by pathogenic microorganisms on the surface of kidney-stones. Klinicheskaya laboratornaya diagnostika = Clinical Laboratory Diagnostics 2010;(9):31–2. (In Russ.)*].
18. Ильина Т.С., Романова Ю.М., Гинцбург А.Л. Биопленки как способ суще-

ствования бактерий в окружающей среде и организме хозяина: феномен, генетический контроль и системы регуляции их развития. Генетика 2004;40(11):1–12. [*Ilyina T.S., Romanova Yu.M., Gintsburg A.L. Biofilms as a way of existence of bacteria in the environment and the host organism: the phenomenon, genetic control and regulation systems for their development. Genetika = Genetics 2004;40:1–12. (In Russ.)*].

19. Доронина Л.П., Митиш В.А., Галстян Г.Р. Использование гидрохирургической системы VersaJet у больных с синдромом диабетической стопы. Сахарный диабет 2010;(3):121–6. [*Doronina L.P., Mitish V.A., Galstyan G.R. Usage of hydrosurgical system VersaJet® in diabetic foot patients' treatment. Sakharnyy diabet = Diabetes mellitus 2010;(3):121–6. (In Russ.)*].

20. Kaplan J.B. Biofilm dispersal: mechanisms, clinical implications, and potential therapeutic uses. J Dent Res 2010;89(3):205–18.

21. Шуб Г.М., Швиденко И.Г., Пронина Е.А., Белобородова Н.В. Материалы к элективному курсу «Микробные сообщества». Саратовский научно-медицинский журнал 2010;6(2):245–7. [*Shub G.M., Shvidenko I.G., Pronina E.A., Beloborodova N.V. Materials for the elective courses "Microbial community". Saratovskiy nauchno-meditsinskiy zhurnal = Saratov Scientific-Medical Journal 2010;6(2):245–7. (In Russ.)*].

22. Wozniak D.J., Keyser R. Effects of subinhibitory concentrations of macrolide antibiotics on *Pseudomonas aeruginosa*. Chest 2004;125(2 Suppl): 625–95.

23. Sano M., Hirose T., Nishimura M. et al. Inhibitory action of clarithromycin on glycocalyx produced by MRSA. J Infect Chemother 1999;5(1): 10–5.

24. Walters M.C. 3rd, Roe F., Bugnicourt A. et al. Contributions of antibiotic penetration, oxygen limitation, and low metabolic activity to tolerance of Pseudomonas aeruginosa biofilms to ciprofloxacin and tobramycin. Antimicrob Agents Chemother 2003;47(1):317–23.

Гидрохирургическая система VERSAJET II

Гидрохирургическая система **VERSAJET II** предназначена для хирургической обработки ран (острых и хронических ран, а также мягких тканей и очистки хирургических ран в ситуациях, которые, по мнению врача, требуют инструментальной хирургической обработки и обработки пульсирующей струей

Система VERSAJET II состоит из 3 основных элементов:

- Консоль (блок управления) с ножным переключателем
- Рукоятка (манипулятор однократного применения)
- Кабель питания

Аппараты для лечения ран отрицательным давлением RENASYS

Предназначены для пациентов, которым показаны аспирирующие устройства (локальное отрицательное давление), способствующие заживлению ран путем удаления жидкостей, включая промывающие и тканевые жидкости, раневой экссудат и инфицированное отделяемое

Виды ран, для которых это целесообразно:

- Хронические раны
- Острые раны
- Травматические повреждения
- Подострые и вскрывшиеся раны
- Язвы (такие как диабетические или в результате давления)
- Непроникающие ожоги
- Лоскуты и трансплантаты

Одноразовая система для лечения ран отрицательным давлением PICO

Представляет собой одноразовую систему для лечения ран отрицательным давлением, состоящую из небольшого насоса, 2 литиевых батареек, 2 повязок и 10 фиксирующих полосок. Система **PICO** способна создавать в области раневой поверхности отрицательное давление 80 мм Hg и удалять низкие и умеренные объемы раневого экссудата

Одноразовую систему PICO можно использовать как в стационаре, так и в домашних условиях для лечения следующих типов ран:

- Острые
- Хронические
- Лоскуты и трансплантаты
- Хирургические разрезы
- Неполнослойные ожоги
- Подострые и зияющие раны
- Травматические повреждения
- Язвы (например, диабетические или пролежневые)

smith&nephew

ООО «Смит энд Нефью»
Телефон/факс: + 7 (495) 984 55 03
www.smith-nephew.com
™Товарный знак компании «Смит энд Нефью»

Изменения в структуре возбудителей хирургической инфекции у больных сахарным диабетом в зависимости от стратегии их лечения

Р.П. Терехова, Ю.С. Пасхалова, Г.Е. Складан, С.А. Прудникова, Л.А. Блатун, В.А. Митиш
ФГБУ «Институт хирургии им. А.В. Вишневского» Минздрава России;
Россия, 117997, Москва, ул. Большая Серпуховская, 27

Контакты: *Раиса Петровна Терехова terekhova@ixv.ru*

Цель исследования *– изучить динамику изменений в структуре возбудителей хирургической инфекции и их чувствительности к антибиотикам у больных сахарным диабетом (СД) в зависимости от стратегии проводимого хирургического лечения.*
Материалы и методы. *Изучены образцы клинического материала (биоптаты ран, салфетки-отпечатки с поверхности ран, раневое отделяемое, кровь, содержимое дренажей и т.д.) от 268 больных (основная группа), находившихся на лечении в отделе ран и раневых инфекций Института хирургии им. А.В. Вишневского Минздрава России в 2012–2015 гг., с различными нозологическими формами острой и хронической гнойной хирургической инфекции (синдром диабетической стопы, параэндопротезная инфекция после хирургических вмешательств на артериях нижних конечностей, хронический послеоперационный остеомиелит грудины и ребер, хронический посттравматический остеомиелит длинных костей, хронические язвы венозной этиологии, гнойно-некротические раны различной этиологии). Группу сравнения составили результаты микробного мониторинга, проведенного у 256 больных СД в том же отделе в период 2008–2011 гг. Пациенты обеих групп были сопоставимы по полу, возрасту, основному и сопутствующим заболеваниям. В основной группе и группе сравнения мужчин было 132 (49,2 %) и 125 (48,8 %), женщин – 136 (50,7 %) и 131 (51,2 %) соответственно. Средний возраст больных составил 58,7 ± 6,9 года. У всех имел место СД 2-го типа тяжелого течения, на инсулинотерапии (среднее значение гликированного гемоглобина при поступлении больного в отдел было 9,6 ± 1,3 % для основной группы и 9,2 ± 1,5 % для группы сравнения). Идентификацию и определение чувствительности микроорганизмов проводили стандартными микробиологическими методами. Больные группы сравнения от момента поступления с гнойной раной до ее закрытия одним из методов пластической хирургии находились в стационаре. В основной группе применен метод этапного лечения, при котором пациенты обследовались амбулаторно и госпитализировались для выполнения необходимого объема хирургического лечения. После стабилизации состояния в послеоперационном периоде пациентов выписывали из стационара и продолжали наблюдать амбулаторно. Повторная госпитализация производилась для выполнения реконструктивных операций при переходе раневого процесса в репаративную стадию.*
Результаты. *Основным возбудителем хирургической инфекции при СД является Staphylococcus aureus. Прослеживается ежегодное увеличение высеваемости грамотрицательной микрофлоры, ведущие позиции занимают энтеробактерии. При этом отмечается тенденция к снижению количества микробов в ассоциациях и процента высева анаэробов. Этапное лечение больных основной группы позволило в последние годы снизить процент реинфицирования ран госпитальной микрофлорой, что привело к снижению количества полирезистентных штаммов микроорганизмов и расширению спектра антибактериальных препаратов для лечения больных.*

Ключевые слова: *сахарный диабет, синдром диабетической стопы, инфекция, микрофлора, микробиологические исследования, монокультуры, ассоциации, полирезистентные штаммы, структура возбудителей, антибактериальная терапия, чувствительность к антибиотикам, хирургическое лечение*

DOI: 10.17650/2408-9613-2015-2-3-22-29

Changes in the structure of surgical infectious matter in patients with diabetes mellitus, depending on their treatment strategy

R.P. Terekhova, Yu.S. Paskhalova, G.E. Skladan, S.A. Prudnikova, L.A. Blatun, V.A. Mitish
A.V. Vishnevsky Institute of Surgery, Ministry of Health of Russia; 27 Bol'shaya Serpukhovskaya St., Moscow, 117997, Russia

Objective *– to study the dynamics of changes in the structure of surgical infectious matter and their sensitivity to antibiotics in patients with diabetes mellitus (DM), depending on the strategy of the surgical treatment.*
Materials and methods. *The subject of this study were clinical samples (biopsy material of the wounds, tissue-prints from the wounds surface, wound fluid, blood, the contents of the drainage tubes, etc.) of 268 patients treated at the department of wounds and wound infections of the A.V. Vishnevsky Surgery Institute in 2012–2015. with various nosologic forms of acute and persistent purulent surgical infections (diabetic foot syndrome, paraendoprosthetic infection after surgery on the arteries of the lower extremities, chronic postoperative osteomyelitis of the sternum and the ribs, chronic posttraumatic osteomyelitis of long bones, chronic ulcers of venous etiology, necrotic wounds of various etiologies).*

The comparison group consisted of the results of microbial monitoring carried out at 256 diabetic patients in the same department in the period of 2008–2011. Patients in both groups were comparable in age, sex, main and concomitant diseases. All had type 2 DM of severe treatment on insulin therapy (average rate of glycated hemoglobin at admission of the patient to the department was 9.6 ± 1.3 % for the main group and 9.2 ± 1.5 % for the comparison group) . The average age of patients was 58.7 ± 6.9 years. In the main group and the comparison group there were 132 males (49.2 %) and 125 (48.8 %), females, 136 (50.7 %) and 131 (51.2 %), respectively. Identification and determination of the sensitivity of microorganisms was carried out by standard microbiological methods.

Results. *The main surgical infectious matter in DM is Staphylococcus aureus. Annual rising of isolation rate of Gram-negative microflora is observed, dominating are the enterobacteria. At the same time there is a tendency to reduce the number of microbes in aggregations and the percentage of anaerobes seeds. The strategy of phased surgical treatment of purulonecrotic processes in case of or associated with diabetes mellitus, developed in the department of wounds and wound infections of the A.V. Vishnevsky Surgery Institute, in recent years allows to avoid re-infection of wounds with hospital acquired microflora, which leads to a decrease in the number of multiresistant strains of micro-organisms, and expand the range of antibacterial drugs for the treatment of patients.*

Key words: *diabetes mellitus, diabetic foot syndrome, infection, microflora, microbiological studies, monoculture, aggregations, multiresistant strains, structure of pathogens, antibiotic therapy, sensitivity to antibiotics, surgical treatment*

Введение

Распространенность сахарного диабета (СД) увеличивается во всех странах мира, а хирургические заболевания, развивающиеся на его фоне, остаются одной из актуальных проблем. Гнойно-воспалительные заболевания развиваются у 10–25 % больных СД, а летальность от них в 3 раза выше, чем у пациентов без диабета [1, 2]. СД и хирургическая инфекция создают «порочный круг» патологических процессов. Так, гнойная инфекция отрицательно влияет на обменные процессы, а нарушения обмена осложняют течение инфекционного процесса, замедляют регенерацию тканей и способствуют генерализации инфекции [1, 3]. Патогенез развития гнойного хирургического процесса един у всех больных, в том числе и у пациентов с СД, но течение раневого процесса имеет ряд особенностей. У этой категории больных снижена антиинфекционная резистентность организма, чему способствует нарушение местных тканевых реакций, в частности повышенная проницаемость сосудистой стенки (микроангиопатия), угнетение фагоцитарной активности полиморфноядерных лейкоцитов, незавершенный фагоцитоз, сниженный хемотаксис, высокая микробная обсемененность раневой поверхности [4, 5].

Инфекционный процесс невозможен без возбудителя, а вид возбудителя во многом определяет течение процесса, его тяжесть, характер поражения тканей, скорость распространения и даже исход заболевания [3, 6, 7]. Поэтому изучение спектра возбудителей гнойно-воспалительных заболеваний и их чувствительности к антибактериальным препаратам является актуальной проблемой и основной задачей лаборатории, которую можно решить с помощью микробиологического мониторинга [4, 8–10].

Материалы и методы

Изучены образцы клинического материала от 268 больных (основная группа), находившихся на лечении в отделе ран и раневых инфекций Института хирургии им. А.В. Вишневского Минздрава России в 2012–2015 гг. с различными нозологическими формами острой и хронической гнойной хирургической инфекции (табл. 1). Группу сравнения составили результаты микробного мониторинга 256 больных СД в том же отделе в период 2008–2011 гг. (см. табл. 1). Пациенты обеих групп были сопоставимы по полу, возрасту, основному и сопутствующим заболеваниям. У всех имел место СД 2-го типа тяжелого течения, на инсу-

Таблица 1. *Нозологическая характеристика больных, включенных в исследование*

Нозология	Основная группа, *n* (%)	Группа сравнения, *n* (%)
Синдром диабетической стопы	87 (32,5)	84 (32,8)
Хронический посттравматический/гематогенный остеомиелит длинных костей	69 (25,7)	67 (26,2)
Хронические язвы венозной этиологии	65 (24,3)	63 (24,6)
Хронический послеоперационный остеомиелит грудины и ребер	22 (8,2)	19 (7,4)
Гнойно-некротические раны, возникшие по другим причинам	25 (9,3)	23 (9,0)
Итого	*268 (100,0)*	*256 (100,0)*

линотерапии (среднее значение гликированного гемоглобина при поступлении больного в отдел было 9,6 ± 1,3 % для основной группы и 9,2 ± 1,5 % для группы сравнения). Средний возраст больных составил 58,7 ± 6,9 года. В основной группе и группе сравнения мужчин было 132 (49,2 %) и 125 (48,8 %); женщин – 136 (50,7 %) и 131 (51,2 %) соответственно.

Основными принципами метода активного хирургического лечения ран и гнойно-некротических очагов, разработанного в отделе ран и раневых инфекций Института хирургии им. А.В. Вишневского в 1970–1980-х годах, являются:

1) радикальная хирургическая обработка (повторные хирургические обработки) гнойной раны и гнойно-некротического очага;

2) дополнительные физические методы обработки гнойной раны (ультразвуковая кавитация, обработка пульсирующей струей жидкости, управляемая абактериальная среда и т. д.);

3) консервативная и хирургическая коррекция артериального и/или венозного кровотока (при наличии показаний);

4) местное лечение раны и адекватное дренирование;

5) ранние реконструктивные кожные и костно-пластические операции.

Применение всех изложенных выше принципов строго в представленной последовательности позволяет успешно бороться с гнойно-некротическими процессами любой этиологии и локализации, что и показали последние 40 лет работы, прошедшие с момента создания метода активного хирургического лечения [11]. Однако опыт работы как в отделе ран и раневых инфекций Института хирургии им. А.В. Вишневского, куда пациенты госпитализируются планово, так и при массовом поступлении пострадавших (во время работы сотрудников отдела на природных и техногенных катастрофах) показывает, что полное излечение больного от любого гнойного осложнения или заболевания, протекающего на фоне СД, – это длительный процесс. Сроки его зависят, во-первых, от гладкости течения самого раневого процесса, т. е. естественной смены фаз от воспаления к регенерации, а во-вторых, от патологических процессов (в силу наличия СД), которые могут приводить к удлинению I фазы раневого процесса или переводу раны в хроническую – это и иммунологические нарушения, и наличие микро-/макроангиопатии, и диабетическая полинейропатия.

До 2012 г. пациенты в течение всего периода лечения от момента поступления с гнойным очагом до реконструктивно-пластических операций находились в стационаре (даже если это занимало многие недели). Это было оправдано наличием обширных дефектов тканей после хирургических обработок, отсутствием возможности амбулаторно контролировать течение раневого процесса и т. п. В последние годы между хирургическими этапами добавились амбулаторные звенья, хотя и больные, обращающиеся за помощью, и принципы их лечения остались прежними (см. табл. 1). Возможность выписывать больных на амбулаторный этап появилась благодаря преемственности между работой отделения гнойной хирургии и кабинета консультативно-поликлинического приема, а также четкому соблюдению больными рекомендаций, данных им при промежуточной выписке, особенно касающихся системной антибактериальной терапии (продолжать или нет), местного лечения (выбор средств для обработки и местного лечения раны, вид перевязочного материала, частота перевязок), динамического микробного мониторинга (мазки-отпечатки).

Таким образом, больные группы сравнения, включенные в анализ (n = 256), от момента поступления с гнойной раной до ее закрытия одним из методов пластической хирургии находились в стационаре. У больных основной группы (n = 268) применен метод этапного лечения, при котором пациенты обследовались амбулаторно и госпитализировались для выполнения необходимого объема хирургического лечения. После стабилизации состояния в послеоперационном периоде пациентов выписывали из стационара и продолжали наблюдать амбулаторно. Повторная госпитализация производилась для выполнения реконструктивных операций при переходе раневого процесса в репаративную стадию.

Образцы клинического материала (кровь, раневое отделяемое, биоптаты ран, салфетки-отпечатки с поверхности ран, моча, мокрота, отделяемое дренажей, катетеры и т. д.) исследовались стандартными методами микробиологической диагностики; идентификация микроорганизмов проводилась как рутинными способами, так и при помощи полуавтоматических и автоматических методов; определение чувствительности микроорганизмов выполнялось также несколькими методами: диско-диффузионным, с помощью тест-полосок (Е-тест) и на автоматическом анализаторе Vitek-2 Compact.

Результаты

Спектр выделенной микрофлоры основной группы пациентов за период 2012–2015 гг. характеризуется значительным разнообразием. В течение года мы наблюдали выделение 30–40 видов микроорганизмов, но ведущими возбудителями инфекционного процесса остаются, как правило, 7–8 видов микробов. В исследуемый период, как, впрочем, и в предыдущие годы, грамположительной флоры высевалось больше, чем грамотрицательной (табл. 2), постоянным лидером был *Staphylococcus aureus*, местами менялись коагулазонегативные стафилококки и *Enterococcus* spp. Количество выделенной грамотрицательной микрофлоры увеличивалось ежегодно. Это особенно замет-

Таблица 2. *Выделение грамположительной и грамотрицательной микрофлоры у больных основной группы*

Год	Грамположительная флора, %	Грамотрицательная флора, %	Грибы, %	Анаэробы, %	Всего микроорганизмов, *n*
2012	65	22,5	4,0	8,1	124
2013	61	25,0	4,2	6,0	212
2014	65	29,6	2,4	4,0	153
2015	64	29,3	5,1	1,6	119

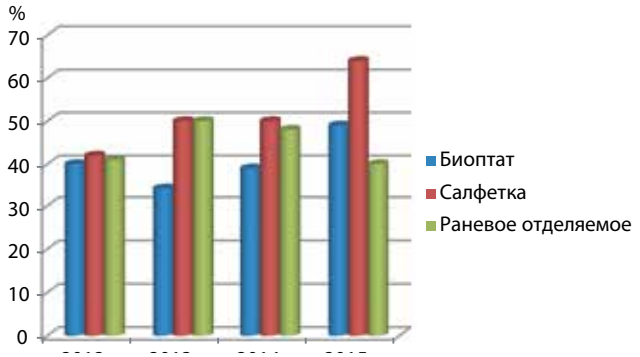

Рис. 1. *Выделение микроорганизмов в монокультуре у больных основной группы*

но в последние 2 года. Частота выделения анаэробных микроорганизмов, наоборот, ежегодно снижалась и к 2015 г. достигла 1,6 % случаев против 8 % в 2012 г. Процент выделения грибов по годам отличается незначительно (за исключением 2014 г.). Если раньше в основном выделялись грибы *Candida albicans*, то сейчас наблюдается большее разнообразие видов: *C. parapsilosis*, *C. krusei*, *C. glabrata*, *Aspergillus* spp.

Изучение микробного состава раневого отделяемого показало, что в группе сравнения (2008–2011 гг.) микрофлора в 60–80 % случаев выделялась в ассоциациях, причем количество видов микробов могло составлять 4 и 5, включая анаэробы и грибы. В монокультуре микроорганизмы выделялись в основном из стерильных локусов. Начиная с 2013 г. количество микрофлоры, выделенной в монокультуре, увеличивалось, и в 2015 г. из салфеток было выделено уже более 60 % монокультур (рис. 1). Микробные ассоциации, чаще всего 2- и 3-компонентные, состоят из грамположительных и грамотрицательных микроорганизмов. Сочетание 2 грамотрицательных бактерий встречалось очень редко, а вот сочетание золотистого или эпидермального стафилококка с энтерококками составило около 30 % всех ассоциаций. Чаще всего мы встречали ассоциации, состоящие из стафилококков и синегнойной палочки или стафилококков и клебсиелл.

В структуре грамотрицательных бактерий также произошли существенные изменения. Помимо того, что количество грамотрицательной флоры увеличилось, в самой группе произошла смена лидеров: неферментирующих бактерий стало выделяться в 1,5 раза меньше, чем бактерий кишечной группы (табл. 3).

P. aeruginosa стала выделяться меньше, чем *Acinetobacter* spp., а среди энтеробактерий лидирующие позиции заняли *E. coli* и *P. mirabilis*, хотя в 2012 г. ки-

Таблица 3. *Динамика изменений в структуре возбудителей инфекционного процесса у больных СД основной группы (%)*

Вид микрорганизма	2012 г.		2013 г.		2014 г.		2015 г.	
S. aures	23,4		21,2		23,5		23,5	
S. epidermidis	17,0		13,2		11,0		14,3	
E. faecalis	6,5		12,3		17,0		16,0	
Pseudomonas aeruginosa	7,3	11,3	5,2	10,4	8,5	11,8	3,4	7,6
Acinetobacter spp.	4,0		5,2		3,3		4,2	
Klebsiella pneumoniae	2,4	3,2	3,3	8,5	4,6	9,9	3,4	12,6
Escherichia coli	0,8		2,8		3,3		5,0	
Proteus mirabilis	0		2,4		2,0		4,2	
Всего	*124*		*212*		*153*		*119*	

шечная палочка выделялась в минимальных количествах, а протея совсем не было в составе ведущих возбудителей инфекционного процесса.

В группе грамположительных кокков также произошли изменения. *S. aureus* выделялся весь изучаемый период практически в одинаковом количестве и являлся ведущим возбудителем инфекции для этой категории больных, а количество энтерококков постоянно росло. Если в 2012 г. количество *S. epidermidis* более чем в 2 раза превышало количество энтерококков, то в 2014 г. энтерококки обогнали *S. epidermidis*, и в 2015 г. эта тенденция сохранилась.

Изменения коснулись не только состава возбудителей. Изменились их патогенные свойства и чувствительность к антибактериальным препаратам. Так, количество метициллин-резистентных *S. aureus* (MRSA) снизилось в 2015 г. до 43 % против 48 % в 2012 г., а количество метициллин-резистентных коагулазонегативных стафилококков (метициллин-резистентных *S. epidermidis*, MRSE) выросло в 2,5 раза – с 28 % в 2012 г. до 71 % в 2015 г. (рис. 2).

Среди грамотрицательных бактерий увеличилось количество продуцентов бета-лактамаз расширенного спектра (БЛРС), кроме *P. aeruginosa*. Особенно много (до 70 %) штаммов, продуцирующих БЛРС, было среди *Acinetobacter* spp. и *K. pneumoniae*. Среди *E. coli* количество продуцентов БЛРС увеличилось с 32 до 45 %. Карбапенемазы выявлялись у неферментирующих бактерий, а у энтеробактерий их обнаружено не было (рис. 3).

Традиционно стратегия профилактики и лечения инфекционных осложнений в стационаре базируется на широком использовании системной антибактериальной терапии. Для того чтобы она была эффективной и рациональной, необходим мониторинг чувствительности микроорганизмов к антимикробным препаратам. Окончательный выбор антимикробного препарата основывался на результатах микробиологического исследования, локальных данных по резистентности возбудителей и клиническом ответе на эмпирическую терапию.

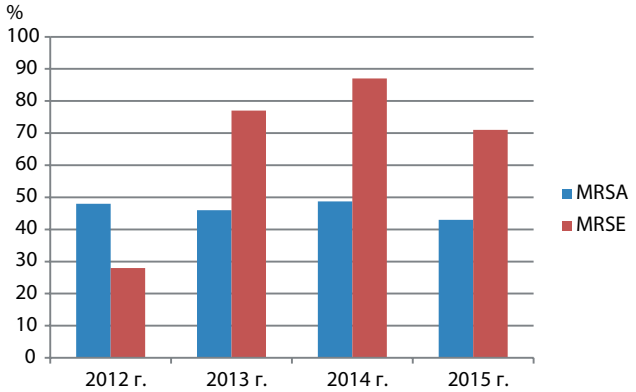

Рис. 2. *Выделение метициллин-резистентных стафилококков, основная группа*

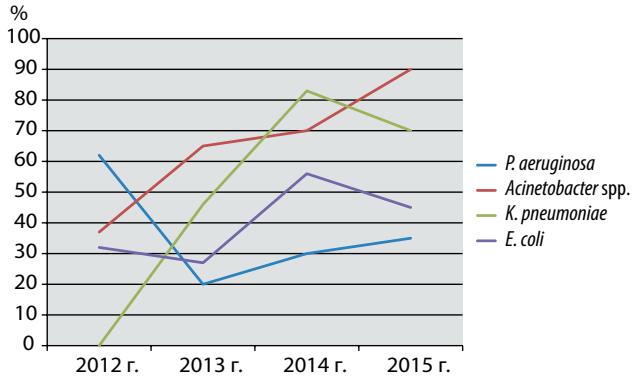

Рис. 3. *Продукция БЛРС, основная группа*

Как видно из табл. 4, снижение доли MRSA изменило количество чувствительных штаммов к цефалоспоринам и фторхинолонам. Ванкомицин-резистентных штаммов *S. aureus* зарегистрировано не было, а вот увеличение удельного веса MRSE снизило коли-

Таблица 4. *Чувствительность грамположительной флоры, основная группа (%)*

Вид микроорганизма	Антибактериальные препараты	2012 г.	2013 г.	2014 г.	2015 г.
S. aureus	Ципрофлоксацин	37	45	35	41
	Цефалоспорины	35	42	43	53
	Фузидиевая кислота	100	100	100	100
S. epidermidis	Ципрофлоксацин	67	24	6	47
	Цефалоспорины	65	23	14	28
	Фузидиевая кислота	100	88	85	91
E. faecalis	Ципрофлоксацин	100	36	6	0
	Цефалоспорины	100	75	83	100
	Фузидиевая кислота	100	100	100	100

Таблица 5. *Чувствительность грамотрицательных неферментирующих бактерий, основная группа (%)*

Вид микроорганизма	Группы антибактериальных препаратов	2012 г.	2013 г.	2014 г.	2015 г.
P. aeruginosa	Карбапенемы	75	80	52	45
	Аминогликозиды	100	80	80	100
	Цефалоспорины	43	62	72	75
	Цефоперазон/сульбактам	33	77	42	25
	Фторхинолоны	75	50	52	0
Acinetobacter spp.	Карбапенемы	100	54	32	43
	Аминогликозиды	90	46	50	25
	Цефалоспорины	60	14	0	0
	Цефоперазон/сульбактам	60	50	50	50
	Фторхинолоны	80	28	0	0

чество штаммов, чувствительных ко всем группам антибиотиков. Ванкомицин-резистентных штаммов *S. epidermidis* также не обнаружено. *E. faecalis* сохранил высокую чувствительность к защищенным пенициллинам и фузидину, но его чувствительность к ципрофлоксацину была равна нулю.

Изменилась чувствительность к антибиотикам и у грамотрицательных бактерий (табл. 5). Как уже отмечалось, удельный вес синегнойной палочки уменьшился, при этом она даже стала более чувствительной по отношению к карбапенемам, аминогликозидам и цефалоспоринам, не было устойчивых к колистину штаммов, оставался высокоэффективным пиперациллин/тазобактам. Высокая продукция БЛРС сделала ацинетобактер в 100 % случаев резистентным к цефалоспоринам, фторхинолонам. Аминогликозиды становились малоэффективными, а для успешного купирования инфекционного процесса сохранили эффективность тигециклин и в 50 % случаев цефоперазон/сульбактам.

Таблица 6. *Чувствительность бактерий семейства Enterobacteriaceae, основная группа (%)*

Вид микроорганизма	Группы антибактериальных препаратов	2012 г.	2013 г.	2014 г.	2015 г.
K. pneumoniae	Карбапенемы	100	100	100	100
	Аминогликозиды	60	60	43	100
	Цефалоспорины	0	36	0	25
	Цефоперазон/сульбактам	50	75	33	50
	Фторхинолоны	0	28	0	0
E. coli	Карбапенемы	100	100	100	100
	Аминогликозиды	28	100	73	80
	Цефалоспорины	56	50	40	50
	Цефоперазон/сульбактам	50	67	5	60
	Фторхинолоны	53	17	50	43
P. mirabilis	Карбапенемы	100	100	100	100
	Аминогликозиды	100	100	75	100
	Цефалоспорины	100	83	33	70
	Цефоперазон/сульбактам	100	80	50	100
	Фторхинолоны	100	83	33	60

Среди бактерий семейства *Enterobacteriaceae* также произошли изменения в чувствительности к антимикробным препаратам (табл. 6). Из группы энтеробактерий *K. pneumoniae* являлась самым проблемным микроорганизмом, так как у нее очень быстро нарастала резистентность, и уже выделялись штаммы, устойчивые к карбапенемам. В нашем случае этого пока не произошло, но фторхинолоны уже неэффективны и практически нет чувствительности к цефалоспоринам. Кишечная палочка и протей сохраняли высокий уровень чувствительности ко всем классам антибиотиков, за исключением фторхинолонов (см. табл. 6).

Обсуждение

Закономерность произошедших в последние годы изменений структуры возбудителей хирургической инфекции у больных СД, на наш взгляд, связана с изменением тактики ведения пациентов в отделе ран и раневых инфекций Института хирургии им. А.В. Вишневского, о чем уже упоминалось выше.

Распределение больных СД (как в основной группе, так и в группе сравнения) выглядело следующим образом:

• 20–30 % – больные с первичными гнойно-некротическими очагами (абсцесс, флегмона, синдром диабетической стопы, трофические изменения тканей при заболеваниях периферических артерий и вен), обратившиеся сразу в Институт хирургии им. А.В. Вишневского, т.е. не лечившиеся и не оперированные по поводу данного заболевания в течение последних 6 мес;

• 70–80 % – пациенты с послеоперационными гнойно-некротическими ранами, переведенные из других лечебно-профилактических учреждений, где проводились системная антибактериальная терапия, хирургическое и местное лечение данных осложнений.

В изучаемый период (2012–2015 гг.) не произошло изменений в пропорциях госпитализируемых в отдел больных, также не претерпели изменений нозологии, с которыми поступали пациенты (см. табл. 1). Однако до 2012 г. больные с первичными гнойными очагами поступали необследованными, и несколько дней уходило на подготовку к операции. Пациентам, переведенным из других лечебно-профилактических учреждений, по месту первичной госпитализации часто проводилась длительная бесконтрольная эмпирическая системная антибактериальная терапия и местное лечение ран без учета фаз течения раневого процесса. В то же время адекватное хирургическое лечение гнойного очага не было выполнено. Это и определяло наличие микробных ассоциаций, высокий процент выделения анаэробных микроорганизмов, грибов и госпитальных мультирезистентных штаммов в ране.

После санирующих операций пациенты длительное время (от 3 нед до нескольких месяцев) находились в отделении гнойной хирургии отдела ран и раневых инфекций Института хирургии им. А.В. Вишневского. Им проводилось местное лечение до перехода раневого процесса в репаративную стадию и готовности ран к пластическому закрытию. За это время часто приходилось констатировать реинфицирование ран госпитальной флорой, что требовало повторных хирургических обработок и повторных курсов системной антибактериальной терапии.

В период 2012–2015 гг. произошли следующие изменения:

1) пациенты поступали полностью обследованными (по месту первичной госпитализации или дообследовались амбулаторно) и подготовленными к хирургическому лечению (оперировались на следующий день или через день после госпитализации);

2) после выполнения санирующих операций на гнойно-некротическом очаге и стабилизации общего состояния пациенты выписывались на амбулаторный этап и повторно госпитализировались при наличии II фазы раневого процесса для выполнения реконструктивных и пластических операций;

3) пластические и реконструктивные операции выполнялись с соблюдением всех принципов «чистой хирургии».

Указанные изменения привели к тому, что:

1) более чем в 90 % случаев больным проводится системная антибактериальная терапия, подобранная по результатам антибиотикограммы, и менее чем в 10 % – эмпирическая терапия;

2) сроки системной антибактериальной терапии не превышают 7–10 сут;

3) не происходит реинфицирование ран госпитальной флорой;

4) уменьшается процент выделения высокорезистентной флоры, особенно среди *S. aureus* и *P. aeruginosa*.

Заключение

Приведенные данные наглядно иллюстрируют, что снижение резистентности микроорганизмов к антибактериальным препаратам, как и структура возбудителей раневой инфекции отделения гнойной хирургии и гнойной реанимации, не всегда являются неуправляемыми факторами, зависимыми от финансирования исследований по созданию новых антибиотиков. Как показывает практика, успешное решение многих вопросов возможно при разработке правильной стратегии комплексного хирургического лечения больных, даже при наличии у пациентов такого грозного диагноза, как СД.

ЛИТЕРАТУРА / REFERENCES

1. Стручков В.И., Гостищев В.К., Стручков Ю.В. Руководство по гнойной хирургии. М.: Медицина, 1984. С. 507–9. [*Struchkov V.I., Gostishchev V.K., Struchkov Yu.V. Guidance on purulent surgery. Moscow: Meditsina, 1984. Pp. 507–9. (In Russ.)*].
2. Удовиченко О.В. Диабетическая нейропатия и ее роль в развитии синдрома диабетической стопы. Consilium Medicum 2008;10(9):3–4. [*Udovichenko O.V. Diabetic neuropathy and its role in the progression of diabetic foot syndrom. Consilium Medicum 2008;10(9): 3–4. (In Russ.)*].
Будашев В.П., Григорьев Е.Г. Микробный пейзаж ран у больных сахарным диабетом. Бюллетень Восточно-Сибирского научного центра СО РАМН 2011;(4–2):16–21. [*Budashev V.P., Grigoriev E.G. Microbial landscape of wounds in diabetic patients. Bulleten' Vostochno-Sibirskogo otdeleniya SO RAMN = Bulletin of the East Siberian Scientific Center of the SB RAMS 2011;(4–2):16–21. (In Russ.)*].
3. Bowler P.G., Duerden B.I., Armstrong D.G. Wound microbiology and associated approaches to wound management. Clin Microbiol Rev 2001;14(2): 244–69.
4. Skoff T.H., Farley M.M., Petit S. et al. Increasing burden of invasive group B streptococcal disease in nonpregnant adults, 1990-2007. Clin Infect Dis 2009;49(1): 85–92.
5. Пальцын А.А., Колокольчикова Е.Г., Земляной А.Б. Возбудители хирургической инфекции при поражениях нижних конечностей у больных сахарным диабетом. Анналы хирургии 2001;(5):50–6. [*Pal'tsyn A.A., Kolokol'chikova E.G., Zemlyanoy A.B. The infectious matter of surgical infections in diabetic patients with diseases of the lower extremities. Annaly khirurgii = Annals of Surgery 2001;(5):50–6. (In Russ.)*].
6. Светухин А.М., Прокудина М.В., Павлова М.В. Микрофлора гнойно-некротических поражений стопы у больных сахарным диабетом. Антибиотики и химиотерапия 1995;(8):40–2. [*Svetukhin A.M., Prokudina M.V., Pavlova M.V. Microflora of purulonecrotic wounds of the foot in patients with diabetes mellitus. Antibiotiki i khimioterapiya = Antibiotics and Chemotherapy 1995;(8):40–2. (In Russ.)*].
7. Cunha B.A. Antibiotic selection for diabetic foot infections a review. J Foot Ankle Surg 2000;39(4):253–7.
8. Lobmann R., Ambrosch A., Seewald M. et al. Antibiotic therapy for diabetic foot infections: comparison of cephalosporines with chinolones. Diabetes Nutr Metab 2004;17(3):156–62.
9. Привольнев В.В. Болезни и возбудители. Клиническая микробиология и антимикробная терапия 2013;15(1):15–7. [*Privol'nev V.V. Diseases and infectious matter. Klinicheskaya mikrobiologiya i antimikrobnaya khimioterapiya = Clinical Microbiology and Antimicrobial Therapy 2013;15(1):15–7. (In Russ.)*].
10. Раны и раневая инфекция. Руководство для врачей. Под ред. М.И. Кузина, Б.М. Костючёнка. М., 1990. С. 591. [*Wounds and wound infection. Guidance for doctors. Eds. by M.I. Kuzin, B.M. Kostyuchyonok. Moscow, 1990. P. 591. (In Russ.)*].

Особенности раневого процесса на фоне сахарного диабета

Е.В. Ефимов, А.В. Хорошкевич
Кафедра общей хирургии ГБОУ ВПО «Саратовский государственный медицинский университет им. В.И. Разумовского» Минздрава России; Россия, 410005, Саратов, ул. Большая Казачья, 112

Контакты: *Евгений Владимирович Ефимов evg469299@yandex.ru*

Цель исследования *– изучить особенности морфологии раневого процесса у больных сахарным диабетом.*
Материалы и методы. *Обследованы 180 больных: 122 женщины (67,8 %) и 58 мужчин (32,2 %). Использованы традиционные методы оценки морфологии раневого заживления: мазок-отпечаток с края раны по методу М.П. Покровской и М.С. Макарова (1942), окрашивание парафиновых срезов по гистохимической методике, предложенной Д.Д. Зербино и Л.Л. Лукасевич (1984), изучение толщины эпидермиса и степени его ороговения, измерение зоны эпидермиса и дермоэпидермального контакта. Все измерения в гистологических срезах проведены с помощью окуляр-микрометра, результаты представлены в микрометрах.*
Результаты. *Установлено, что у пациентов с сахарным диабетом при увеличении срока заболевания наблюдается уменьшение толщины эпидермиса и увеличивается частота встречаемости признаков роговой дистрофии в эпидермисе. В зоне дермоэпидермального контакта и в дерме у пациентов с сахарным диабетом отмечается появление участков жировой ткани. При этом встречаемость жировой ткани коррелирует со сроком заболевания. Величина регенеративно-дегенеративного индекса коррелирует с характером течения раневого процесса.*
Заключение. *В коже больных сахарным диабетом имеются проявления паренхиматозного диспротеиноза и жировой дистрофии, что отражает нарушение тканевого метаболизма. Течение раневого процесса у пациентов, страдающих сахарным диабетом, характеризуется пролонгированностью фазы воспаления и задержкой регенеративных процессов.*

Ключевые слова: *раны, раневой процесс, фазы раневого процесса, сахарный диабет, цитология раневых отпечатков, регенеративно-дегенеративный индекс*

DOI: 10.17650/2408-9613-2015-2-3-30-35

Features of wound process affected by diabetes mellitus

E.V. Efimov, A.V. Khoroshkevich
Department of General Surgery, V.I. Razumovsky Saratov State Medical University, Ministry of Health of Russia; 112 Bol'shaya Kazach'ya St., Saratov, 410005, Russia

Objective *– to study the morphology of wound process in diabetic patients.*
Materials and methods. *The subjects treated in this study were 180 patients: 122 females (67.8 %) and 58 males (32.2 %). Traditional methods for evaluating the morphology of wound healing have been used: imprint smear of the edge of the wound according to the method of M.P. Pokrovskaya and M.S.Makarov (1942), staining of paraffin sections according to the histochemical methods proposed by D.D. Zerbino and L.L. Lukasevich (1984), study of epidermal thickness and its keratinization degree, measuring of the epidermal zone and dermoepidermal junction. All measurements in histological sections were carried out using the eyepiece-micrometer, the results presented in micrometers.*
Results. *It is found that in patients with diabetes mellitus with increasing duration of the disease occurs thinning of epidermis and the signs of keratinization of the epidermis. In the zone of dermoepidermal junction and dermis in patients with diabetes mellitus there is emergence of adipose tissue. This incidence of adipose tissue correlates with the duration of the disease. The amount of regeneration-degeneration index correlates with the nature of the wound process.*
Conclusions. *In the skin of patients with diabetes mellitus there appear symptoms of parenchymal proteinosis and adipose degeneration, which reflects metabolic imbalance in tissue. The wound process in patients suffering from diabetes mellitus is characterized by prolonged inflammatory phase and delayed regenerative processes.*

Key words: *wounds, wound process, phases of wound process, diabetes mellitus, cytology of wound imprints, regeneration-degeneration index*

Введение

Раневой процесс на фоне сахарного диабета (СД) имеет определенные особенности, которые характеризуются резко выраженными микроциркуляторными расстройствами, наличием микротромбов, формированием сладж-феномена, дистрофическими и некротическими процессами, преобладанием воспалительного компонента над репаративным, ингибированием клеточной пролиферации, угнетением фагоцитарной активности лейкоцитов, незавершенным фагоцитозом, высокой степенью микробной обсемененности тканей ран, снижением общей и местной иммунологической реактивности [1].

Цель исследования – изучить особенности морфологии раневого процесса у больных СД.

Материалы и методы

Работа выполнена на кафедре общей хирургии Саратовского государственного медицинского университета им. В.И. Разумовского (СГМУ). В 2009–2013 гг. в клинике общей хирургии СГМУ наблюдались 180 пациентов с различными раневыми дефектами на фоне СД. Группу формировали методом последовательного включения поступающих пациентов, отвечающих критериям включения в данное исследование.

Критерии включения в исследование:

- наличие свежей раны;
- СД 1-го или 2-го типа.

Критерии исключения из исследования:

- опухолевые заболевания и последствия химиотерапии и лучевой терапии;
- ожоговые раны;
- сопутствующие заболевания (преимущественно сердечно-сосудистой и дыхательной систем) в стадии декомпенсации, недостаточность кровообращения и дыхательная недостаточность II–III степени;
- аллергические заболевания;
- вторичные формы ожирения (эндокринно-метаболическое и церебральное).

Среди больных изучаемой группы было 122 женщины (67,8 %) и 58 мужчин (32,2 %). Средний возраст пациентов составил 56,5 года; минимальный возраст подвергшегося операции пациента – 20 лет, максимальный – 82 года. Средний срок заболевания диабетом – 7,5 года. Распределение пациентов по полу и возрасту представлено в табл. 1.

Кроме того, в исследование была включена группа сравнения. В нее вошли 35 больных (21 женщина и 14 мужчин). Все пациенты группы сравнения не имели СД или нарушения толерантности к глюкозе. Анализ не выявил существенных различий в возрастном и половом составе, структуре раневых дефектов, что указывает на идентичность основной группы и группы сравнения.

Выполняли мазок-отпечаток с края раны в средней ее трети на всю глубину раны по методу М.П. Покровской и М.С. Макарова (1942) [2]. Кроме обзорного метода окраски гематоксилином и эозином, для выявления дистрофических изменений основного вещества и коллагеновых волокон парафиновые срезы окрашивали по гистохимической методике, предложенной Марциусом и адаптированной Д.Д. Зербино и Л.Л. Лукасевич (1984) к отечественным красителям [3].

С помощью реакции Шифф-йодной кислотой (ШИК-реакции) визуально определяли количество кислых мукополисахаридов.

Количество и активность тучных клеток определяли с помощью окраски толуидиновым синим при значении pH 4,8 по Виноградову.

Проводили сравнительный анализ количества эластических волокон, окрашенных резорцин-фуксиновой смесью по Унна–Тенцеру, и коллагеновых волокон пикрофуксиновой смесью по Ван-Гизону.

Изучали толщину эпидермиса и степень его ороговения. Измеряли зону дермоэпидермального контакта. В ней подсчитывали количество сосудов, обращали внимание на их диаметр и просвет. В дерме учитывали наличие клеточных инфильтратов, появление участков жировой ткани, степень отека и деструкции коллагеновых волокон, а также оценивали количество, диаметр и состояние просвета сосудов.

Все измерения в гистологических срезах проводили с помощью окуляр-микрометра; результаты представляли в микрометрах.

Трактовку результатов цитологического исследования проводили в соответствии с рекомендациями Д.М. Штейнберга [4], а также рассчитывали регенеративно-дегенеративный индекс (РДИ) по формуле:

$$РДИ = (ПЯН + СЯН)/ДФН,$$

где ПЯН – количество палочкоядерных нейтрофилов; СЯН – количество сегментоядерных нейтрофилов; ДФН – количество дегенеративных форм нейтрофилов [5].

Изучение цитологических препаратов проводили при увеличении в 150 раз с применением иммерсионной микроскопии отечественными микроскопами «Биолам».

Результаты

В целях изучения исходных структурных изменений в коже у пациентов с СД было выполнено гистологическое исследование фрагментов кожи и подкожно-жировой клетчатки в 5 подгруппах: 1-я – больные группы сравнения (n = 10); 2-я – пациенты с СД, срок

Таблица 1. *Распределение больных СД по полу и возрасту*

Пол	Возраст, лет						*Всего, n (%)*
	20–29	30–39	40–49	50–59	60–69	≥ 70	
Мужчины	3	2	5	13	20	15	*58 (32,2)*
Женщины	5	10	28	27	36	16	*122 (67,8)*
Всего, n (%)	*8 (4,5)*	*12 (6,7)*	*33 (18,3)*	*40 (22,2)*	*56 (31,1)*	*31 (17,2)*	*180 (100,0)*

Таблица 2. *Структура эпидермиса и зоны дермоэпидермального контакта*

Подгруппа пациентов	Толщина, мкм		Отношение толщины дермоэпидермальная зона/эпидермис	Частота роговой дистрофии, %
	эпидермис	дермоэпидермальная зона		
1-я	33,1 ± 6,4	40,0 ± 9,4	1,2	40,0
2-я	26,7 ± 5,7	46,6 ± 6,8	1,7	50,0
3-я	20,9 ± 3,4	48,1 ± 5,4	2,3	76,9
4-я	18,6 ± 2,1	48,9 ± 5,3	2,6	66,7
5-я	12,0 ± 2,3	38,7 ± 3,7	3,2	87,5

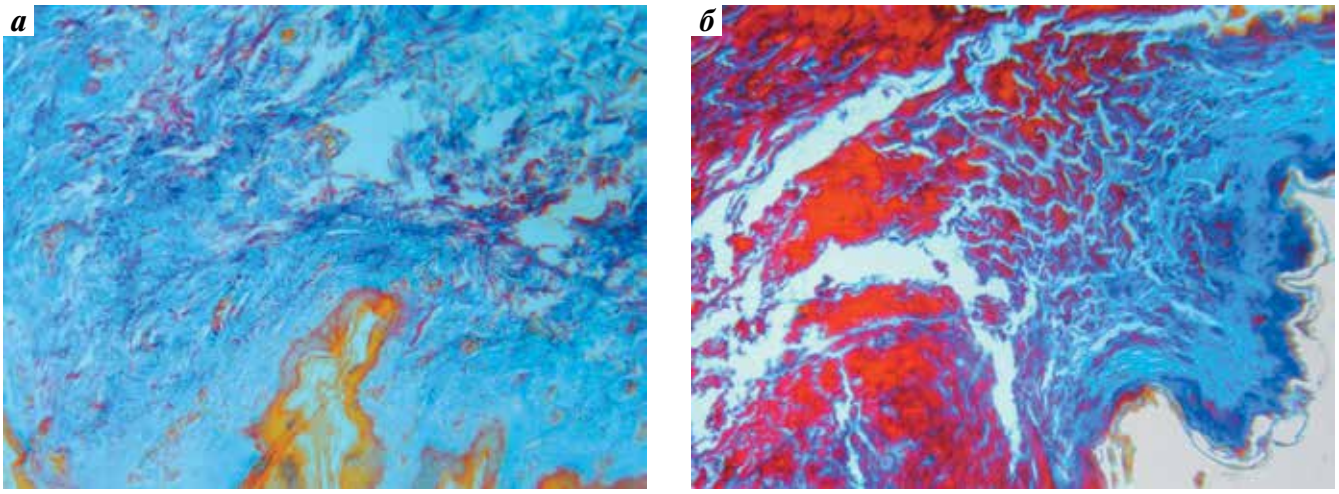

Рис. 1. *Край раны у пациента группы сравнения (а) и у больного СД (б). Отмечается появление участков жировой ткани, выраженный отек и деструкция коллагеновых волокон, выраженная дистрофия основного вещества, что свидетельствует о патологическом течении раневого заживления. Гистохимическая методика, предложенная Марциусом и адаптированная Д.Д. Зербино и Л.Л. Лукасевич (1984), ×150*

заболевания до 3 лет (n = 22); 3-я – пациенты с СД, срок заболевания от 3 до 5 лет (n = 13); 4-я – пациенты с СД, срок заболевания от 5 до 7 лет (n = 3); 5-я – пациенты с СД, срок заболевания свыше 7 лет (n = 8).

Изучены особенности строения эпидермиса и зоны дермоэпидермального контакта, полученные результаты представлены в табл. 2. Из этих данных видно, что у пациентов с СД при увеличении срока заболевания наблюдается уменьшение толщины эпидермиса (различия между подгруппами были значимыми, $p < 0{,}001$). Толщина зоны дермоэпидермального контакта во всех подгруппах превышает толщину эпидермиса ($p < 0{,}001$), что, вероятно, обусловлено отеком этой зоны. Также отмечено, что у пациентов с СД увеличивается частота встречаемости признаков роговой дистрофии в эпидермисе, достигая максимальных значений (76,9 и 87,5 % соответственно).

В зоне дермоэпидермального контакта и в дерме у пациентов с СД мы отметили появление участков жировой ткани, в группе сравнения подобных изменений не наблюдали (рис. 1). При этом встречаемость жировой ткани коррелировала со сроком заболевания.

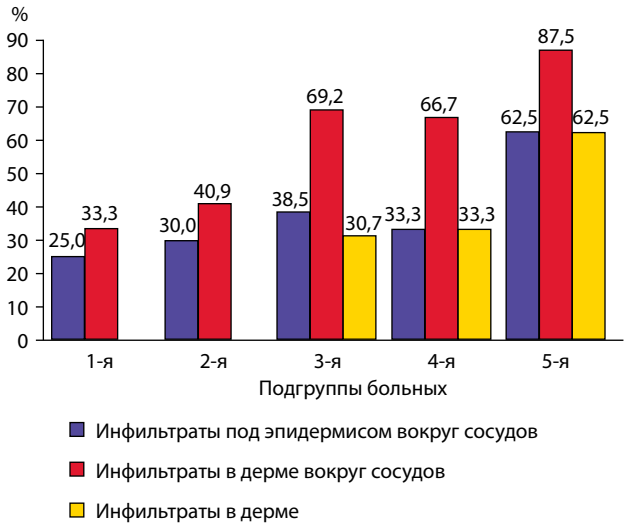

Рис. 2. *Частота встречаемости клеточных инфильтратов в зависимости от срока заболевания*

В ряде случаев под эпидермисом и в дерме мы наблюдали наличие клеточных инфильтратов, расположенных вокруг сосудов и в основном веществе дермы.

Частота встречаемости клеточных инфильтратов отражена на рис. 2. Представленные на диаграмме результаты свидетельствуют, что количество клеточных инфильтратов, расположенных под эпидермисом вокруг сосудов, у пациентов с СД выше, чем в группе сравнения ($p < 0{,}001$). Количество клеточных инфильтратов, расположенных в дерме вокруг сосудов, возрастает как с увеличением срока заболевания, так и при развитии раневых осложнений (различия между подгруппами значимые, $p < 0{,}001$).

Использование цитологического метода в изучении заживления ран в клинической практике основано на представлении, что течение раневого процесса происходит в соответствии с универсальной закономерностью, выражающейся в строгой последовательности смены клеточных элементов в ране при ее заживлении.

Нами выполнена серия исследований цитологической картины раневых отпечатков в 3 группах пациентов: 1-я – группа сравнения ($n = 35$); 2-я – больные СД с неосложненным течением послеоперационного периода ($n = 105$); 3-я – больные СД с развитием раневых осложнений ($n = 75$). Исследования проводили на 1, 3, 5, 7, 9, 11, 13 и 15-е сутки после поступления.

Выполняли количественное определение клеточного состава раневого отделяемого, в дальнейшем анализировали динамику отдельных клеточных форм и соотношения различных клеток, формирующих специфические типы цитограмм (в том числе рассчитывали РДИ).

Анализ раневых отпечатков показал, что количество нейтрофильных гранулоцитов в различные сроки после операции претерпевало выраженные изменения.

В 1-е сутки количество нейтрофильных гранулоцитов было сходным во всех 3 группах ($p > 0{,}001$). К 3-м суткам в 1-й группе оно значимо отличалось от исходного ($p < 0{,}001$) и в последующем продолжало снижаться. Во 2-й и 3-й группах количество нейтрофильных гранулоцитов незначительно колебалось в пределах исходного уровня до 5-х суток ($p > 0{,}001$), в последующем начиная постепенно снижаться. Во 2-й группе с 7-х суток отмечалось продолжающееся снижение уровня нейтрофильных гранулоцитов, тогда как в 3-й группе после кратковременного снижения с 7-х суток наблюдалось его увеличение (рис. 3).

О локальной реактивности тканей в зоне раны свидетельствует количество макрофагов. В 1-й группе оно возрастало сразу и достигало максимального значения к 3-м суткам после поступления ($p < 0{,}001$), превышая исходный уровень в 2,47 раза, в последующем незначительно снижалось. Схожие изменения выявлены и во 2-й группе, при этом значимое увеличение числа макрофагов от исходного уровня наблюдалось на 5-е сутки ($p < 0{,}001$), на 9-е сутки после поступления зарегистрировано максимальное их количество,

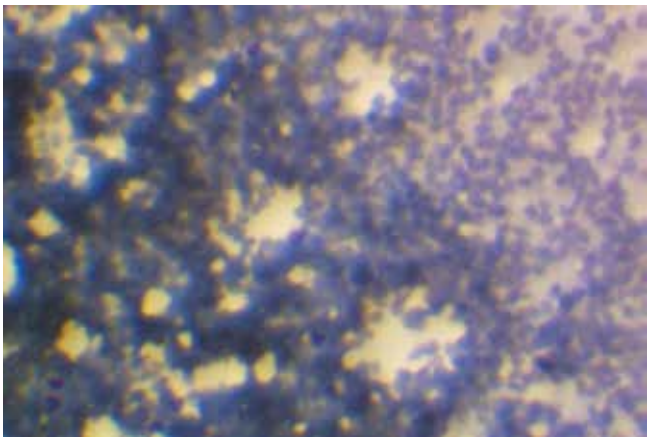

Рис. 3. *Раневой отпечаток, 5-е сутки после начала лечения. Количество макрофагов не увеличивается, сохраняется выраженная инфильтрация нейтрофильными гранулоцитами, ×150*

которое превышало исходный уровень только в 1,91 раза. Аналогичные изменения отмечены в 3-й группе, при этом ожидаемого увеличения числа макрофагов при развитии раневых осложнений мы не наблюдали.

Было изучено количество фибробластов, как показатель пролиферативных процессов. Во всех группах отмечена сходная динамика. При этом единичные фибробласты, встречающиеся лишь у некоторых больных, наблюдались в 1-й группе уже на 3-и сутки, во 2-й группе – на 5-е сутки, в 3 группе – только на 7-е сутки после поступления.

Максимальное количество фибробластов во 2-й группе, сравнимое с этим показателем в 1-й группе на 7-е сутки, наблюдалось лишь к 15-м суткам ($p > 0{,}001$). Увеличение количества фибробластов в 3-й группе происходило еще медленнее, и на 15-е сутки оно было в 1,7 раза меньше, чем во 2-й группе.

Во всех случаях рассчитывался РДИ, как показатель выраженности воспалительной реакции и перехода в фазу регенерации. Динамика данного показателя представлена на рис. 4.

При анализе величины РДИ отмечена сходная динамика в 1-й и 2-й группах, при этом в 1-й группе данный показатель начинал увеличиваться с 3-х суток после поступления и к 5-м суткам становился больше единицы, тогда как во 2-й группе рост показателя начинался с 5-х суток после поступления и достигал единицы к 7-м суткам. В последующем рост РДИ в этой группе продолжался, но достигал показателя, соответствующего 7-м суткам в 1-й группе, только к 15-м суткам. В 3-й группе после незначимых колебаний в 1–3-и сутки РДИ начинал снижаться (на 5-е сутки уже значимо отличаясь от исходного уровня) до 9-х суток с последующим незначимым колебанием до 13-х суток. С 15-х суток после поступления отмечается увеличение РДИ.

Анализируя полученные результаты, мы разделили цитограммы в соответствии с рекомендациями

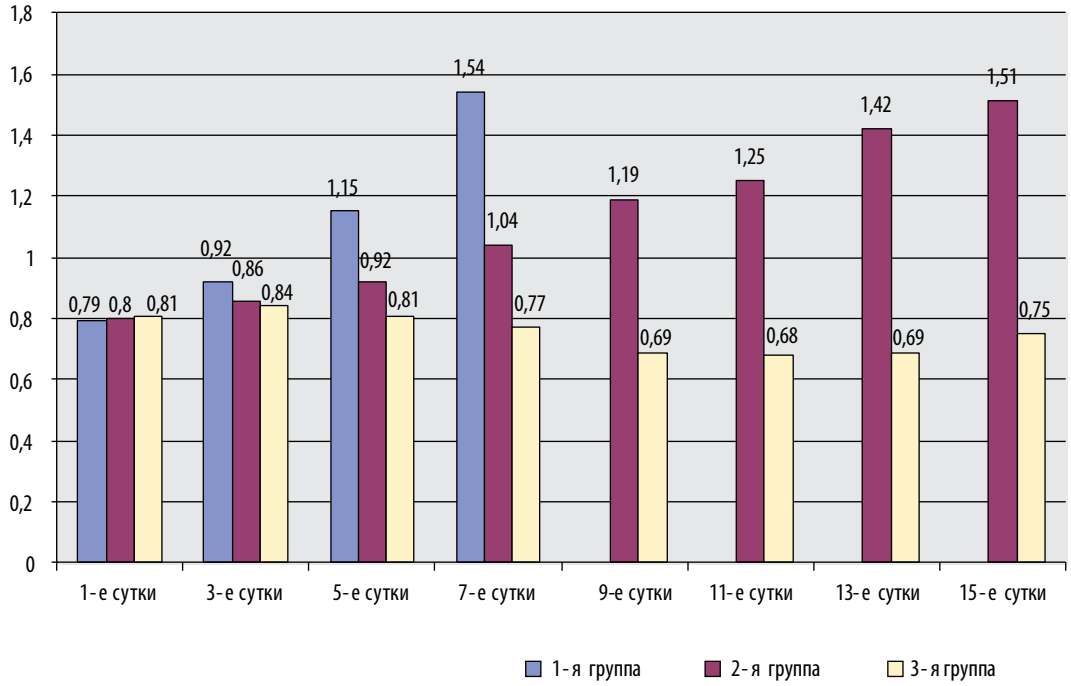

Рис. 4. *Динамика РДИ в исследованных группах*

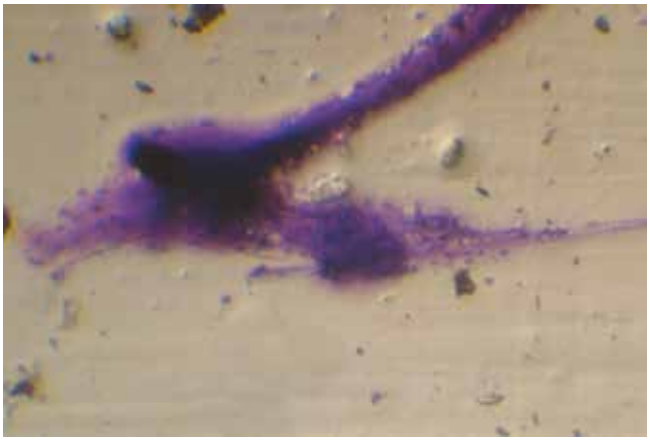

Рис. 5. *Единичный фибробласт. Препарат раны больного СД, 5-е сутки, ×150*

Д.М. Штейнберга (1948) [5], который предлагал выделять некротический, дегенеративно-воспалительный, воспалительный, воспалительно-регенераторный и регенераторный типы. В 1-й и 2-й группах наблюдалась последовательная смена типов цитограмм, соответствующих различным стадиям раневого процесса: воспалительный, воспалительно-регенераторный и регенераторный. Различия между этими группами заключались в сроках перехода одного типа цитограммы в другой и в степени выраженности клеточного состава. В группе больных СД с осложненным течением раневого процесса переход от воспалительного к регенераторному типу цитограмм проходил достоверно позднее, не ранее 15–17-х суток ($p > 0{,}001$). Значительно отличался и качественный состав цитограмм: количество и размер фибробластов в этой группе были наименьшими (рис. 5).

Заключение

Полученные данные расценены нами как проявление паренхиматозного диспротеиноза и жировой дистрофии в коже у пациентов, страдающих СД, что отражает нарушение тканевого метаболизма у данной категории больных и является предрасполагающим фактором для возникновения раневых осложнений. Степень выраженности дистрофических изменений повышается с увеличением срока заболевания.

Течение раневого процесса у пациентов, страдающих СД, характеризуется пролонгированностью фазы воспаления и задержкой регенеративных процессов. Отсутствие тенденции к значимому снижению количества нейтрофильных гранулоцитов на 7–9-е сутки, единичных фибробластов на 5-е сутки и значимого увеличения числа фибробластов на 9–11-е сутки после поступления при цитологическом исследовании раневых отпечатков в динамике, а также длительно сохраняющийся РДИ меньше единицы у больных СД свидетельствуют о развитии раневых осложнений.

Результаты цитологического исследования позволяют объективизировать представление о течении раневого процесса у данной категории пациентов и своевременно выявлять отклонения от нормального хода заживления и развитие раневых осложнений.

ЛИТЕРАТУРА / REFERENCES

1. Луцевич О.Э., Тамразова О.Б., Шикунова А.Ю. и др. Современный взгляд на патофизиологию и лечение гнойных ран. Хирургия 2011;(5):72–7.
[*Lutzevich O.E., Tamrazova O.B., Shikunova A.Yu. et al. Modern view at physiopathology and septic wounds treatment. Khirurgiya = Surgery 2011;(5):72–7. (In Russ.)*].
2. Покровская М.П., Макаров М.С. Цитология раневого экссудата как показатель процесса заживления ран. М., 1948. 44 с.
[*Pokrovskaya M.P., Makarov M.S. Cytology of wound effluent as indicant of wound healing process. Moscow, 1948. 44 p. (In Russ.)*].
3. Зербино Д.Д., Лукасевич Л.Л. Гистохимические методики окраски. Архив патологии 1984;46(8):34–7.
[*Zerbino D.D., Lukasevich L.L. Histochemical staining methods. Arkhiv patologii = Archive of Pathology 1984;46(8):34–7. (In Russ.)*].
4. Штейнберг Д.М. Применение метода цитограмм для изучения вяло гранулирующих ран. Л., 1942. 45 с.
[*Steinberg D.M. Using cytogram method for studying sluggish wounds. Leningrad, 1942. 45 p. (In Russ.)*].
5. Давыдов Ю.А., Ларичев А.Б. Вакуум-терапия ран и раневой процесс. М.: Медицина, 1999. 140 с.
[*Davydov Y.A., Larichev A.B. Vacuum therapy of wounds and wound process. Moscow: Meditsina, 1999. 140 p. (In Russ.)*].

Банеоцин® (порошок, мазь) – перспективы использования в комплексном хирургическом лечении гнойно-некротических поражений нижних конечностей у больных с синдромом диабетической стопы

Блатун Л.А.
Отдел ран и раневых инфекций ФГБУ «Институт хирургии им А.В. Вишневского» Минздрава России; Россия, 117997, Москва, ул. Большая Серпуховская, 27

Контакты: *Леонид Александрович Блатун lablatun@mail.ru*

Цель исследования *– улучшение результатов местного медикаментозного лечения ран у больных с различными формами синдрома диабетической стопы (СДС).*
Материалы и методы. *Проведено сравнительное изучение in vitro антимикробной и осмотической активности Банеоцин® и мазей на полиэтиленгликолевой основе.*
Клиническое исследование выполнено на 18 больных с СДС. Из них у 8 (44,4 %) была нейроишемическая форма и у 10 (55,6 %) – нейропатическая. По глубине и распространенности гнойно-некротического процесса в 3 (16,7 %) случаях установлена II степень по Вагнеру, в 9 (50,0 %) случаях – III и у 6 (33,3 %) больных – IV степень. У всех пациентов был сахарный диабет 2-го типа тяжелого течения, на инсулинотерапии. Средний возраст больных составил 61,3 ± 1,4 года. Среднее значение гликированного гемоглобина при поступлении в стационар – 8,4 ± 1,3 %. У всех больных после радикальной хирургической обработки гнойных очагов с тщательным удалением всех гнойно-некротических тканей послеоперационные раны обрабатывали 0,2 % раствором Лавасепт®. У 3 (16,7 %) больных с поверхностной язвой без выраженных признаков перифокального воспаления после обработки накладывали повязку с порошком Банеоцин®, а через 4–5 сут при выявлении признаков перехода раневого процесса во II фазу лечение продолжалось под повязками с мазью Банеоцин®. В 10 (55,6 %) наблюдениях (в результатах микробиологических исследований обнаружены аэробы и облигатные анаэробы) лечение послеоперационной раны в течение 2–3 сут велось под повязками с 5 % диоксидиновой мазью. У 5 (27,8 %) больных (без клинических и бактериологических данных за наличие облигатных анаэробов) сразу после операции использовалась мазь левомеколь. Через 7–10 дней пациентов выписывали на амбулаторный этап с рекомендациями продолжить лечение повязками с порошком Банеоцин® (4–5 сут), а затем с мазью Банеоцин®. Системная антибактериальная терапия на госпитальном этапе лечения продолжительностью более 7 сут проводилась только в 4 (22,2 %) случаях.
Результаты. *У больных с поверхностными трофическими язвами (3 (16,7 %) человека) удалось добиться заживления дефектов вторичным натяжением в сроки до 1 мес после хирургической обработки. У остальных раны в сроки от 10–14 сут до 1 мес были подготовлены к выполнению заключительного этапа лечения – пластической реконструкции стопы. Высоких ампутаций и летальных исходов в анализируемой группе больных зарегистрировано не было.*
Заключение. *Применение разработанного алгоритма местного медикаментозного лечения ран с использованием порошка и мази Банеоцин®, мазей на полиэтиленгликолевой основе, обладающих различной осмотической активностью в зависимости от выраженности и обширности поражения гнойным процессом мягких тканей, позволяет избежать назначения длительной системной антибактериальной терапии и ускорить процесс перехода гнойно-некротической раны во II фазу раневого процесса.*

Ключевые слова: *синдром диабетической стопы, Банеоцин® порошок, Банеоцин® мазь, 5 % диоксидиновая мазь, левомеколь, осмотическая и антимикробная активность препаратов для местного лечения ран*

DOI: 10.17650/2408-9613-2015-2-3-36-45

Baneotsin® (powder, ointment) – perspective for use in complex surgical treatment of purulonecrotic diseases of the lower extremities in patients with diabetic foot syndrome

L.A. Blatun
Department of wounds and wound infections, A.V. Vishnevsky Institute of Surgery, Ministry of Health of Russia; 27 Bol'shaya Serpukhovskaya St., Moscow, 117997, Russia

Objective *– to improve the results of the topical medical treatment of wounds in patients with various forms of diabetic foot syndrome (DFS).*
Materials and methods. *A comparative in vitro study of the antimicrobial and osmotic activity of Baneotsin® and ointments on the basis of polyethylene glycol was done.*
The subject of the clinical study were 18 patients with DFS. Out of these patients 8 (44.4 %) had the neuro-ischemic form and 10 (55.6 %) had the neuropathic form. According to depth and prevalence of purulonecrotic process, in 3 (16.7 %) cases there was indicated Stage II of the process according to Wagner, in 9 (50.0 %) cases – Stage III and in 6 (33.3 %) patients – Stage IV. All patients had type 2 diabetes of severe treatment, on insulin. Average age of the patients was 61.3 ± 1.4 years. The average rate of glycated hemoglobin of patients on ad-

mission to hospital was 8.4 ± 1.3 %. After radical surgical treatment of purulent foci with careful removal of all necrotic tissue all patients had surgical wounds treated with 0.2 % solution of Lavasept®. 3 (16.7 %) patients with the ulcer surface without obvious signs of perifocal inflammation had bandage with Baneotsin® powder after treatment, and after 4–5 days after detecting signs of wound process during the transition to phase II the treatment was continued under the bandage with ointment Baneotsin®. In 10 (55.6 %) cases (in the results of microbiological tests were found aerobic and obligate anaerobes) the treatment of postoperative wound was done under the bandages with 5 % Dioxydine ointment for 2–3 days. 5 (27.8 %) patients (without clinical and bacteriological data of obligate anaerobes) were treated with ointment of Levomekol immediately after the operation. After 7–10 days, the patients were discharged to the outpatient treatment phase with recommendations to continue treatment with bandages with Baneotsin® powder (for 4–5 days) and then with ointment Baneotsin®. Systemic antibiotic therapy at the hospital stage of treatment lasting more than 7 days, was used only in 4 (22.2 %) cases.

Results. *In patients with trophic anabrosis (3 (16.7 %) persons) it was managed to heal the defects by secondary intention in the period of up to 1 month after surgical treatment. The other wounds were prepared to run the final stage of treatment – the plastic reconstruction of the foot in the period from 10–14 days to 1 month. High ablations and fatal cases in the researched group of patients were not recorded.*

Conclusion. *Application of the algorithm of topical drug treatment of wounds with Baneotsin® powder and ointment, polyethylene glycol based ointments having different osmotic activity, depending on the severity and extent of purulent process in soft tissues, lets to avoid the prescription of long-term systemic antibiotic therapy and to accelerate the transition of purulonecrotic wounds in the phase II of wound process.*

Key words: *diabetic foot syndrome, Baneotsin® powder, Baneotsin® ointment,5 % Dioxydine ointment, Levomekol, osmotic and antimicrobial activity of the drugs for the topical treatment of wounds*

Введение

В настоящее время во всем мире наблюдается увеличение распространенности сахарного диабета (СД), особенно в промышленно развитых странах, где около 5–6 % населения страдает этим заболеванием [1]. Трофические язвенные изменения тканей при синдроме диабетической стопы (СДС) в более чем 85 % случаев приводят к высоким ампутациям, и несмотря на все прилагаемые усилия по снижению процента высоких ампутаций прогресс в этой сфере остается достаточно низким [2]. По оценкам Национальной системы аудита диабета (Великобритания), риск потери нижних конечностей у пациента с диабетом в 23 раза выше, чем у человека без диабета [3]. На больных СД приходится до 60 % среди всех нетравматических ампутаций нижних конечностей, и в 6–22 % они становятся причиной летальных исходов [4].

Кроме того, СДС – это колоссальное финансовое бремя для здравоохранения любой страны мира. Так, в Великобритании в 2010–2011 гг. число госпитализаций с осложнениями, связанными с диабетической стопой, составило 72 459. Это стоило Национальной службе здравоохранения Англии и Уэльса примерно 639–662 млн фунтов стерлингов [5, 6].

Возбудители и лечение инфекционного процесса при синдроме диабетической стопы

По нашим данным, при СДС в 94 % выделяется полиморфная аэробно-анаэробная микрофлора, включающая облигатные анаэробные микроорганизмы, факультативные анаэробы и облигатные аэробные бактерии (табл. 1) [7].

Ассоциации микроорганизмов в гнойном очаге включают от 2 до 14 видов бактерий. Количество микробных тел в 1 г ткани у 91 % больных при поступлении составляет 10^5 и более. Максимум микробных тел – 10^{11}.

Таблица 1. *Основные возбудители при различных проявлениях СДС*

Клинические формы СДС	Основные возбудители
Целлюлит без открытой кожной раны	*Staphylococcus aureus*, β-гемолитические стрептококки
Инфицированные язвы стопы с чувствительностью к простым антибиотикам	*S. aureus*, β-гемолитические стрептококки
Инфицированные язвы стопы, хронические или ранее леченные антимикробными препаратами	Полимикробная микрофлора: *S. aureus*, β-гемолитические стрептококки, *Enterobacteriaceae* sp.
Длительно незаживающие язвы стопы на фоне продолжительной антибактериальной терапии с использованием препаратов широкого спектра действия	Полимикробная этиология (часто полирезистентные штаммы), аэробные грамположительные кокки (*S. aureus*, в том числе метициллин-резистентный (MRSA), коагулазонегативные стафилококки, энтерококки), *Pseudomonas aeruginosa*, грибы
Распространенный некроз или гангрена стопы с характерным зловонным запахом	Смешанная микробная флора: грамположительные кокки (включая MRSA, *Enterococcus* sp.), *Enterobacteriaceae* sp., неферментирующие грамотрицательные палочки, облигатные анаэробы

Таблица 2. *Принципы лечения поражений стоп у больных СД*

Стационарный этап лечения язвенного дефекта II–IV степени по Вагнеру	Амбулаторно-поликлинический этап профилактики и лечения язвенного дефекта 0–I степени по Вагнеру и послеоперационных ран после стационарного лечения
1. Радикальная хирургическая обработка (повторные хирургические обработки) гнойно-некротического очага. 2. Дополнительные физические методы обработки гнойной раны. 3. Консервативная и хирургическая коррекция артериального кровотока в нижних конечностях (по показаниям). 4. Местное лечение раны. 5. Пластическая реконструкция раны. 6. Терапия СД и сопутствующих заболеваний	1. Местное лечение раны. 2. Терапия СД и сопутствующих заболеваний. 3. Медико-социальная реабилитация

В настоящее время в стационарных условиях дифференцированный выбор средства для местного лечения очага инфекции с учетом распространенности инфекционного поражения, видового состава микрофлоры ран, фазы раневого процесса дает возможность быстро купировать острый гнойный процесс. Правильно выбранный препарат позволяет предупредить распространение инфекции за пределы первичной ее локализации. Такая тактика значительно сокращает сроки подготовки раны к этапу выполнения пластической реконструкции стопы.

В последние годы уже наблюдается тенденция к увеличению нагрузки на амбулаторно-поликлинические лечебные учреждения за счет больных с СДС (независимо от его формы), которые выписываются в ранние сроки после оперативного лечения очага инфекции. Таким больным обычно рекомендуется продолжение лечения послеоперационной раны препаратами, используемыми в условиях стационара, с последующей повторной госпитализацией в стационар через 2–3 нед для выполнения окончательного этапа хирургического лечения – пластической реконструкции стопы.

Лечение больных с СДС на амбулаторно-поликлиническом этапе чаще всего заключается в санации очага инфекции и проведении перевязок со средствами, соответствующими фазе раневого процесса, видовому составу выделяемых из очагов инфекции микроорганизмов, а также тяжести течения основного и сопутствующих заболеваний (табл. 2).

Изучение выписок из амбулаторных карт, анализ качества лечения больных с гнойными процессами кожи и мягких тканей сначала в домашних, а затем в амбулаторных условиях показывает, что и в настоящее время нередко используются препараты, давно утратившие свою эффективность (фурацилин, риванол, бриллиантовый зеленый, калия перманганат, перекись водорода, хлоргексидин). Абсурдность такой тактики лечения очевидна, особенно с позиции знания о высокой контаминации вышеперечисленных препаратов госпитальными штаммами (табл. 3).

Таблица 3. *Антисептики и дезинфектанты, которые могут быть контаминированы микроорганизмами (обобщенные данные литературы)*

Антисептики, дезинфектанты	Микробы-контаминанты
Фурацилин	*Staphylococcus*, *Enterobacteriaceae*, неферментирующие грамотрицательные бактерии, *P. aeruginosa*, грибы
Риванол	*Staphylococcus*, *P. aeruginosa*
Бриллиантовый зеленый	*P. aeruginosa*, *P. stutzeri*
Калия перманганат	*Staphylococcus*, *Enterobacteriaceae*, неферментирующие грамотрицательные бактерии, ассоциации
Перекись водорода	*Staphylococcus*, неферментирующие грамотрицательные бактерии, ассоциации *Escherichia*, *Klebsiella*
Хлорамин	*Pseudomonas*, *Enterobacteriaceae*, неферментирующие грамотрицательные бактерии, *Salmonella typhimurium*, *Staphylococcus*, ассоциации
Фенол кристаллический	*P. stutzeri*
Поверхность твердого туалетного мыла	*P. aeruginosa*, *E. aerogenes*
Хлоргексидин	*Pseudomonas*, *Serratia*, *Klebsiella*, *Flavobacterium*, *Enterobacter*, *Escherichia*, *Acinetobacter*, *Chromobacterium*, *Candida*, *Aspergillus*

Причин такому положению несколько. Прежде всего – сравнительно низкая стоимость перечисленных препаратов и недостаточная осведомленность как населения, так и врачей, работающих в поликлиниках, о крайне низкой их антимикробной активности в отношении современных штаммов микроорганизмов. Кроме того, сохраняется привычка использования тех препаратов, о которых врачи знали еще со студенческих лет. Несомненно, в ходе лечения гнойно-воспалительного процесса кожи и мягких тканей при выборе препарата прежде всего необходима строгая ориентация на характер инфекционного процесса, фазу раневого процесса, тяжесть поражения гнойным процессом одной или нескольких анатомических структур, функциональное состояние жизнеобеспечивающих органов [8].

В последние десятилетия для местного лечения раневой инфекции предложено большое число препаратов, строго ориентированных на фазы раневого процесса и на видовой состав микрофлоры ран (табл. 4, 5).

Для лечения больных с СДС препаратами выбора считаются многокомпонентные сорбенты, различные новые антисептики, мази на ПЭГ-основе, раневые покрытия, в состав которых входит серебро или йод с поливинилпирролидонами [9–15]. Их внедрение в повседневную практику позволило значительно улучшить качество лечения очага инфекции у больных с СДС как на этапе лечения острого гнойного процесса, так и на этапе подготовки послеоперационных ран к пластическому закрытию [16].

Результаты изучения антимикробной и осмотической активности препаратов

На протяжении последних 10 лет при лечении очагов инфекции кожи и мягких тканей различной локализации и генеза используется новый комбинированный препарат Банеоцин® (порошок и мазь). Высокая бактериологическая эффективность препарата обусловлена наличием в его составе 2 бактерицидных компонентов – бацитрацина (полипептидный антибиотик, ингибирующий синтез клеточной оболочки бактерий) и неомицина (аминогликозид, ингибирующий синтез белков). Клиническая эффективность достигается благодаря имеющейся возможности использовать различные лекарственные формы (порошок или мазь) в зависимости от стадии раневого процесса.

Таблица 4. *Современные препараты для местного медикаментозного лечения ран в зависимости от фазы раневого процесса*

I фаза раневого процесса	II фаза раневого процесса
Мази на полиэтиленоксидной основе (при аэробной микрофлоре): • 5 % диоксидиновая мазь • Левомеколь • Стелланин-ПЭГ 3 % • Браунодин Б. Браун 10 % • Офломелид • Эплан	Мази: • Банеоцин® • Сульфаргин • Аргосульфан • Фузимет • Стизамет
Растворы: • Ацербин	Растворы: • Куриозин • Эплан
Порошки: • Банеоцин®	Раневые покрытия: • Альгипор; Альгимаф • Гентацикол • Дигиспон-А • Альгикол, альгикол-ФА • Коллахит, коллахит-ФА • Коллахит-Ш, анишиспон • Воскопран с мазями на полиэтиленгликолевой (ПЭГ) основе • Парапран с хлоргексидином, химотрипсином, лидокаином • Гелепран с мирамистином • Inadine, Actisorb Plus, Promogran, Tielle • Fibroclean Ag, Fibrotul Ag, Fibrocold Ag
Сорбенты: • Диотевин • Анилодиотевин • Колласорб • Колладиасорб • Коллавин • Колладиавин • Диовин • Fibrogel Ag plus, Silkofix Povi, Fibrosorb Ag	
Антисептики: • Пронтосан • Браунодин Б. Браун 7,5 % раствор • 0,01 % раствор мирамистина • 1 % раствор диоксидина	Гели и гелевые повязки: • Пронтосан • Апполо ПАК-АМ • Апполо ПАК-АИ • Апполо ПАА-АМ • Апполо ПАА-АИ
Пено- и пленкообразующие аэрозоли: • Нитазол • Диоксизоль	Масла: • Масло облепихи; масло шиповника • Милиацил (просяное масло)

Таблица 5. *Антимикробная и противогрибковая активность препаратов, применяемых для местного лечения ран*

Препарат	Аэробные микроорганизмы		Анаэробные микроорганизмы		Грибы
	грамположительные	грамотрицательные	грамположительные	грамотрицательные	
Мази					
Левосин, левомеколь	+	+	–	–	–
5 % диоксидиновая	++	++	+++	+++	–
Стелланин-ПЭГ 3 %	+	+	+	+	+++
Офломелид	+	+	+	+	–
Браунодин Б. Браун 10 %	+	+	+	+	+++
Аргосульфан	+	+	+	+	–
Фузимет	+MRSA	–	–	–	–
5 %, 10 % Биопин	+	+/–	–	–	–
Эплан	+	+	–	–	+
Антисептики					
1 % диоксидин	+	+	++	++	–
0,01 % мирамистин	+	+	+	+	++
Пронтосан (раствор)	+ +MRSA	+	–	–	++
Браунодин Б. Браун 7,5 %	+	+	+	+	+++
1 % раствор йодопирона	+	+	+	+	+++
0,1 %, 0,2 % лавасепт	+	+	+	+	++
Гели					
Пронтосан	+ +MRSA	+	–	–	++
Масла					
Масло облепихи	+	–	–	–	–
Масло шиповника	+	–	–	–	–
Милиацил (просяное масло)	+	+	+	+	–
Раневые покрытия					
Содержащие диоксидин	+	+	++	++	–
Содержащие мирамистин	+	+	+	+	+++
Содержащие повидон-йод	+	+	+	+	+++
Сорбенты					
Банеоцин®	++	++	–	–	–
Диовин	++	++	+++	+++	–
Анилодиовин	++	++	+++	+++	–
Диотевин	++	++	+++	+++	–
Анилодиотевин	++	++	+++	+++	–
Колладиасорб	++	++	+++	+++	–

Таблица 6. *Антимикробная активность порошка Банеоцин® и отечественных мазей на ПЭГ-основе (зоны задержки роста в мм) в отношении госпитальных штаммов микробов (данные Института хирургии им. А.В. Вишневского, 2012–2014 гг.)*

Возбудитель	Порошок Банеоцин®	Мазь Банеоцин®	Мазь левомеколь	5 % диоксидиновая мазь	Офломелид	Стелланин-ПЭГ мазь 3 %
S. aureus, включая MRSA	37,8 ± 0,7	10,2 ± 0,36	27,7 ± 0,36	41,5 ± 0,26	39,1 ± 0,5	41,5 ± 0,56
S. epidermidis	38,9 ± 0,18	33,4 ± 0,42	49,3 ± 0,42	47,9 ± 0,6	41,3 ± 0,5	41,8 ± 0,29
Enterococcus spp.	21,4 ± 0,71	20,7 ± 0,45	23,8 ± 0,38	33,3 ± 0,47	34,2 ± 0,3	29,9 ± 0,23
Proteus spp.	35,1 ± 0,27	32, 0 ± 091	34,3 ± 2,99	33,6 ± 0,13	36,4 ± 0,4	21,3 ± 2,64
E. coli	31,2 ± 0,32	29,4 ± 0,16	43,8 ± 0,29	35,8 ± 1,5	35,1 ± 0,3	23,8 ± 0,32
Klebsiella spp.	30,4 ± 0,44	22,1 ± 0,51	22,7 ± 0,47	43,8 ± 0,47	26,8 ± 0,4	25,4 ± 0,42
P. aeruginosa	28,1 ± 0,25	8,1 ± 0,3	18,3 ± 1,03	33 ± 1,22	31,4 ± 0,2	21,2 ± 0,55
Acinetobacter spp.	22,1 ± 0,71	11,7 ± 0,42	19,7 ± 1,22	34,1 ± 1,8	44,1 ± 0,3	22,7 ± 0,97

Примечание. *Зона задержки диаметром до 10 мм указывает на отсутствие чувствительности; 11–15 мм – на малую чувствительность; 15–25 мм – на чувствительность; более 25 мм – на высокую чувствительность микроорганизма к препарату.*

В 1 г Банеоцина® (порошок) содержится: полипептидный антибиотик бацитрацин цинка (250 МЕ); аминогликозидный антибиотик неомицин сульфат (5000 МЕ).

Неомицин ингибирует синтез белка путем связывания с субъединицей 30S РНК бактерии и снижает точность трансляции мРНК; активен в отношении многих грамотрицательных бактерий и некоторых стафилококков: минимальная ингибирующая концентрация для *S. aureus* – 0,4–1,6 мкг/мл. Устойчивость части стафилококков к неомицину исключает его применение в режиме монотерапии в случае стафилококковой инфекции. Частота резистентных к неомицину штаммов стафилококка за последние 50 лет не увеличилась.

Бацитрацин тормозит дефосфорилирование С55-изопренилпирофосфатазы, молекулы важнейшего компонента синтеза пептидогликанов бактериальной клетки. В режиме монотерапии активен по отношению к стафилококкам. Синергичность неомицина и бацитрацина в отношении стафилококков приводит к выраженному терапевтическому эффекту: бацитрацин повышает проницаемость стенки бактерии для неомицина, что приводит к увеличению внутриклеточной концентрации последнего. Благодаря различию в точке приложения антибактериального действия их комбинация позволяет преодолеть резистентность отдельных штаммов стафилококков. Бацитрацин также эффективен по отношению к *S. pyogenes*, второму по частоте возбудителю раневой инфекции: 67–75 % штаммов (из 30 тестированных) эффективно ингибировались низкой концентрацией – 0,8–6,3 мкг/мл бацитрацина. Чувствительность *S. pyogenes* неизменна в течение более чем 25 лет.

Оба препарата проявляют синергизм по отношению ко многим возбудителям гнойных процессов.

В Институте хирургии им. А.В. Вишневского регулярно проводится мониторинг антимикробной активности в отношении госпитальных штаммов микроорганизмов не только для системных антибиотиков, но и для различных препаратов, используемых для местного лечения очага инфекции. Сравнительная антимикробная активность Банеоцин® и отечественных мазей на ПЭГ-основе представлена в табл. 6.

Как видно из данных табл. 6, Банеоцин® порошок по отношению к таким клинически значимым госпитальным штаммам микроорганизмов, как *S. aureus*, включая MRSA, *S. epidermidis*, *Klebsiella* spp., *P. aeruginosa*, *Acinetobacter* spp. не уступает мазям на ПЭГ-основе. Изучение на модельной жидкости сорбционной способности Банеоцина® показало, что по этому показателю порошок Банеоцин® уступает традиционным мазям на ПЭГ-основе (левомеколь, 5 % диоксидиновая мазь), но не уступает новым мазям с умеренно осмотической активностью – Офломелид или Стелланин-ПЭГ 3 % (рисунок).

Материалы и методы клинической части исследования

Достаточно хорошая антимикробная и сорбционная активность порошка Банеоцин® подтвердилась клиническими исследованиями при лечении различных групп больных. Использование порошка Банеоцин® у больных с инфицированными ранами и трофическими язвами нижних конечностей на фоне варикозной болезни и посттромбофлебитического синдрома, ожогами II–III стадии, пролежнями крест-

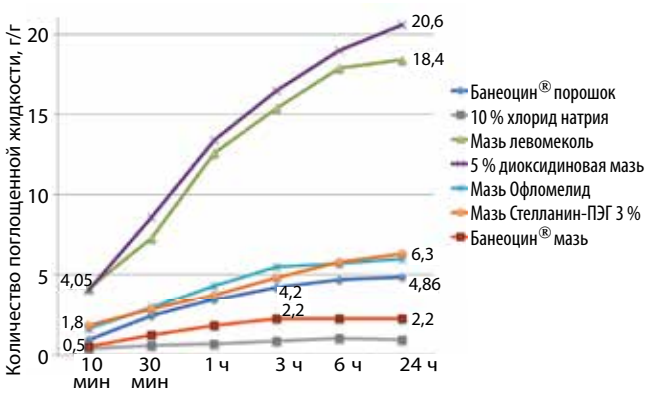

Сравнительная сорбционная способность банеоцин® (порошок, мазь) и мазей на ПЭГ-основе по модельной жидкости

цово-поясничной области I–II стадии в I фазу раневого процесса позволяет быстро добиться эпителизации ран или максимально быстро подготовить их к пластическому закрытию [17, 18].

При изучении Банеоцин® в свою первую работу мы в основном включили группы больных с послеоперационными гнойными ранами кожи и мягких тканей, трофическими язвами венозной или артериальной этиологии, острыми гнойными заболеваниями кожи и мягких тканей, хроническим посттравматическим и послеоперационным остеомиелитом [19].

Однако в последующем, изучив результаты использования Банеоцин® в различных клиниках, подтверждающие хорошую переносимость и безопасность препарата даже у новорожденных, в настоящем исследовании мы решили проверить возможность разработать алгоритм применения Банеоцин® в комплексном хирургическом лечении гнойно-некротических поражений нижних конечностей у больных с СДС как на стационарном, так и на амбулаторном этапе.

В клиническую часть исследования вошли 18 больных с СДС. Из них у 8 (44,4 %) была нейроишемическая форма и у 10 (55,6 %) – нейропатическая. По глубине и распространенности гнойно-некротического процесса в 3 (16,7 %) случаях установлена II степень процесса по классификации Вагнера, в 9 (50,0 %) случаях – III степень и у 6 (33,3 %) больных – IV степень. У всех пациентов был СД 2-го типа тяжелого течения, на инсулинотерапии. Средний возраст больных составил 61,3 ± 1,4 года. Среднее значение гликированного гемоглобина при поступлении в стационар – 8,4 ± 1,3 %. Среди других поздних осложнений СД у 11 (61,1 %) пациентов диагностировали диабетическую ретинопатию различной степени тяжести. Диабетическая нефропатия выявлена у 9 (50,0 %) пациентов, из которых 3 (33,3 %) находились на программном гемодиализе, а 1 (11,1 %) больной за 2 года до настоящей госпитализации была выполнена трансплантация почки. Кроме того у больных диагностировали сопутствующие и фоновые заболевания. Лидирующие позиции среди них занимали болезни сердечно-сосудистой системы – ишемическая болезнь сердца, нарушения сердечного ритма, гипертоническая болезнь, цереброваскулярная болезнь. На втором месте по частоте встречаемости находились ожирение, заболевания желудочно-кишечного тракта (хронический гастрит, язвенная болезнь желудка и двенадцатиперстной кишки, хронический геморрой), хроническая обструктивная болезнь легких и хронический бронхит курильщика. У 17 (94,4 %) пациентов отмечали анемию легкой и средней степени тяжести железодефицитной или смешанной этиологии.

Алгоритм лечения предполагал радикальную хирургическую обработку гнойного очага с последующей местной терапией до перехода раневого процесса в репаративную стадию и выполнением пластической реконструкции стопы как завершающего этапа лечения.

Контроль течения раневого процесса осуществляли по данным клинической картины, а также лабораторными и инструментальными методами. Динамику микробной обсемененности и чувствительности выделенных микроорганизмов к антибактериальным препаратам изучали при помощи качественных и количественных микробиологических исследований стандартными методами. Микробиологический мониторинг проводился при поступлении больного в стационар, интраоперационно, на 5-е и 10–14-е сутки после радикальной хирургической обработки гнойного очага.

Результаты клинической части исследования

Во всех случаях началу лечения ран под повязками с Банеоцином® предшествовала радикальная хирургическая обработка гнойного очага с тщательным удалением всех гнойно-некротических тканей, раскрытием гнойных затеков, промыванием полости послеоперационной раны 0,2 % раствором Лавасепт®. Выбор повязки зависел от распространенности гнойно-воспалительного процесса, выраженности отека тканей. Так, например, у 3 (16,7 %) больных с поверхностной язвой без выраженных признаков перифокального воспаления после хирургической обработки начали местное лечение с порошком Банеоцин®, а через 4–5 сут при выявлении признаков перехода раневого процесса во II фазу (появление грануляционной ткани, снижение микробной обсемененности менее 10^5 на 1 г ткани) лечение продолжили под повязками с мазью Банеоцин®. В 10 (55,6 %) наблюдениях местное лечение послеоперационной раны после вскрытия и хирургической обработки флегмоны стопы начиналось под повязками с 5 % диоксидиновой мазью, обладающей широким спектром антимикробной активности (грамположительные и грамотрицательные аэробы и облигатные анаэробы). У 5 (27,8 %) больных сразу после операции использовали мазь левомеколь,

так как не обнаруживали роста анаэробных микроорганизмов. Следует сразу отметить, что начинать местное лечение с этими мазями, обладающими высокой осмотической активностью, было целесообразно, так как у этих больных в послеоперационном периоде длительно сохранялись отек тканей, гноетечение. В начале 2-й недели лечения у большинства пациентов исчезала клиника острого гнойного процесса, что позволяло перейти на лечение под повязками с порошком Банеоцин®. В конце 2-й – начале 3-й недели после хирургической обработки лечение продолжалось под повязками с мазью Банеоцин®. Такой алгоритм лечения был рекомендован больным после выписки под наблюдение врачей по месту жительства. Активный рост грануляций и краевого эпителия у большинства больных отмечен на 3–4-й неделе лечения.

Длительная системная антибактериальная терапия (более 7–10 сут) потребовалась только у 4 (22,2 %) больных. Это были пациенты с крайне высоким риском генерализации инфекционного процесса – обширные флегмоны стопы, распространяющиеся на голень, влажные гангрены пальцев.

В 14 (77,8 %) наблюдениях благодаря широкому спектру антимикробного действия Банеоцин® и мазей на ПЭГ-основе удалось добиться полной элиминации патогенных микроорганизмов из ран или снижения количества микробов в 1 г ткани раны ниже критического уровня к 3–7-м суткам лечения.

У больных с поверхностными трофическими язвами (3 (16,7 %) человека) удалось добиться заживления дефектов вторичным натяжением в сроки до 1 мес после хирургической обработки. У остальных раны в сроки от 10–14 сут до 1 мес были подготовлены к выполнению заключительного этапа лечения – пластической реконструкции стопы. Высоких ампутаций и летальных исходов в анализируемой группе больных зарегистрировано не было.

Препарат Банеоцин® хорошо переносился всеми больными, не вызывал побочных или нежелательных явлений. Показатели функции почек на фоне применения Банеоцин® не изменялись в отрицательную сторону.

Заключение

Таким образом, Банеоцин® (порошок, мазь) в составе комплексной терапии может быть использован у больных с различными формами СДС при лечении поверхностных ран без обильного гноетечения или выраженного отека тканей, окружающих очаг инфекции. Препарат нетоксичен, что позволяет его рекомендовать даже у больных с небольшими гнойными ранами на фоне диабетической нефропатии. Невысокая осмотическая активность порошка Банеоцин® позволяет с успехом применять его у больных с СДС в течение длительного периода, не опасаясь формирования вторичных некрозов, пересушивания грануляционной ткани. Благодаря широкому спектру антимикробной активности возможно лечение больного без назначения системной антибактериальной терапии (при отсутствии синдрома системного воспалительного ответа), что имеет большое экономическое значение.

Мазь Банеоцин®, проявляющая локальное бактерицидное действие, необходимое для предупреждения реинфицирования госпитальными штаммами, может с успехом использоваться для лечения гранулирующих ран. Образующаяся при этом пленка препарата на поверхности раны защищает тонкий слой молодого эпителия от повреждающих факторов.

Положительные свойства 2 лекарственных форм Банеоцин® – порошка и мази – должны шире реализовываться как на амбулаторно-поликлиническом, так и на стационарном этапе комплексного лечения больных с различными формами СДС.

ЛИТЕРАТУРА / REFERENCES

1. Балаболкин М.И., Клебанова Е.М., Креминская В.М. Лечение сахарного диабета и его осложнений: руководство для врачей. М.: Медицина, 2005. 512 с. [*Balabolkin M.I., Klebanova E.M., Kreminskaya V.M. Treatment of diabetes mellitus and its sequellae: guidance for doctors. Moscow: Meditsina, 2005. 512 p. (In Russ.)*].
2. Krishan S., Nash F., Baker N. et al. Reduction in diabetic amputations over 11 years in a defined UK population: benefits of multidisciplinary work and continuous prospective audit. Diabetes Care 2008;31(1):99–101.
3. Vamos E.P., Bottle A., Edmonds M.E. et al. Changes in incidence of lover extremity amputations in individuals with and without diabetes in England between 2004 and 2008. Diabetes Care 2010;33(12):2592–7.
4. Гурьева И.В. Профилактика, лечение, медико-социальная реабилитация и организация междисциплинарной помощи больным с синдромом диабетической стопы: Автореф. дис. ... д-ра мед. наук. М., 2001. 40 с. [*Guryeva I.V. Prevention, treatment, medical and social rehabilitation and the organization of multidisciplinary care for patients with diabetic foot syndrome: Author's abstract of thesis ... Dr. Med. Sci. Moscow, 2001. 40 p. (In Russ.)*].
5. Holman N., Yung R.J., Jeffcoate W.J. Variation in the recorded incidence of amputation of the lower limb in England. Diabetologia 2012;55(7):1919–25.
6. Kerr M. Foot care in diabetes: the economic case for change. URL: www.diabetes.nhs.uk/document.php?o=3400.
7. Светухин А.М., Прокудина М.В., Павлова М.В. и др. Микрофлора гнойно-некротических поражений стопы у больных сахарным диабетом. Антибиотики и химиотерапия 1995;40(8):400–43.

[*Svetukhin A.M., Prokudina M.V., Pavlova M.V. et al. Microflora of purulonecrotic wounds of the foot in patients with diabetes mellitus. Antibiotiki i khimioterapiya = Antibiotics and Chemotherapy 1995;40(8):400–43. (In Russ.)*].
8. Блатун Л.А., Ляпунов Н.А. Современные возможности местного медикаментозного лечения гнойных ран мягких тканей у больных сахарным диабетом. В сб.: Труды научно-практической конференции «Современные аспекты диагностики, лечения, профилактики поражений нижних конечностей у больных сахарным диабетом». М., 1996. С. 17–24.
[*Blatun L.A., Lyapunov N.A. Modern possibilities of topical medical treatment of purulent wounds of soft tissues in patients with diabetes. In: Materials of the research and practical conference "Modern aspects of diagnosis, treatment and prevention of diseases of the lower extremities in diabetic patients". Moscow, 1996. Pp. 17–24. (In Russ.)*].
9. National Diabetes Audit Executive Summary 2009–10. The NHS Information Centre, 2011.
10. Блатун Л.А. Современные йодофоры – эффективные препараты для профилактики и лечения инфекционных осложнений. Хирургия. Consilium Medicum 2005;(Прил. 1):83–90. [*Blatun L.A. Modern iodophores – effective drugs for the prevention and treatment of infectious sequellae. Khirurgiya. Consilium Medicum = Surgery. Consilium Medicum 2005;(Suppl 1):83–90. (In Russ.)*].
11. Блатун Л.А., Терехова Р.П., Страдомский Б.В. и др. Стелланин-ПЭГ мазь 3 %: сравнительная антимикробная активность в отношении возбудителей хирургической инфекции. Антибиотики и химиотерапия 2008;53(11–12):16–8.
[*Blatun L.A., Terekhova R.P., Stradomskiy B.V. et al. Stellanin-PEG ointment 3 %: comparative antimicrobial activity against surgical infectious matter. Antibiotiki i khimioterapiya = Antibiotics and chemotherapy 2008;53(11–12):16–8. (In Russ.)*].
12. Блатун Л.А., Пасхалова Ю.С., Чекмарева И.А. и др. Офломелид (офлоксацин-содержащая мазь на ПЭГ-основе). Клинико-лабораторная эффективность при лечении больных с инфекцией кожи и мягких тканей. Сборник материалов 1-го Международного конгресса «Раны и раневые инфекции». М., 2012. С. 45–7.
[*Blatun L.A., Paskhalova Yu.S., Chekmareva I.A. et al. Oflomelid (ofloxacin-containing ointment on PEG basis). Clinical and laboratory strength in the treatment of patients with infections of the skin and soft tissues. In: The collection of materials of the 1st International Congress "The wounds and wound infections". Moscow, 2012. Pp. 45–7. (In Russ.)*].
13. Блатун Л.А., Вишневский А.А., Жуков А.О. и др. Пронтосан в комплексном лечении хронических ран. Сборник материалов 1-го Международного конгресса «Раны и раневые инфекции». М., 2012. С. 44–5.
[*Blatun L.A., Vishnevskiy A.A., Zhukov A.O. et al. Prontosan in complex treatment of inveterate wounds. In: The collection of materials of the 1st International Congress "The wounds and wound infections". Moscow, 2012. Pp. 44–5. (In Russ.)*].
14. Крастин О.А., Светухин А.М., Блатун Л.А. и др. Эффективность препарата Стизамет при лечении ран мягких тканей. Ретиноиды. Альманах. Вып. 28. Мазь Стизамет. М.: ЗАО «Ретиноиды», 2009. С. 71–6.
[*Krastin O.A., Svetukhin A.M., Blatun L.A. et al. Strength of Stizamet in soft tissue wounds treatment. In: Retinoids. Almanac. Vol. 28. Ointment Stizamet. Moscow: JSC "Retinoids", 2009. Pp. 71–6. (In Russ.)*].
15. Попов Д.А., Анучина Н.М., Терентьев А.А. и др. Диоксидин: антимикробная активность и перспективы клинического применения на современном этапе. Антибиотики и химиотерапия 2013;58(3–4):38–43.
[*Popov D.A., Anuchina N.M., Terent'yev A.A. et al. Dioxydin: antimicrobial activity and perspectives of clinical usage on the modern stage. Antibiotiki i khimioterapiya = Antibiotics and chemotherapy 2013;58(3–4):38–43. (In Russ.)*].
16. Митиш В.А., Пасхалова Ю.С., Ерошкин И.А. и др. Гнойно-некротические поражения при нейроишемической форме синдрома диабетической стопы. Хирургия 2014;(1):48–53.
[*Mitish V.A., Paskhalova Yu.S. , Eroshkin I.A. et al. Purulonecrotic diseases in neuro-ischemic form of diabetic foot syndrome. Khirurgiya = Surgery 2014;(1):48–53. (In Russ.)*].
17. Буслаев О.А., Ильин И.А., Астапенко И.В. Опыт применения препарата Банеоцин в лечении инфицированных ран, ожогов и трофических язв. Бюллетень Восточно-Сибирского научного центра СО РАМН 2006;(4):44–6.
[*Buslaev O.A., Il'yin I.A., Astapenko I.V. Experience of Baneotsin usage in the treatment of infected wounds, burns and trophic ulcers. Bulleten' Vostochno-Sibirskogo otdeleniya SO RAMN = Bulletin of the East Siberian Scientific Center of the SB RAMS 2006;(4): 44–6. (In Russ.)*].
18. Белькова Ю.А., Козлов Р.С., Кречикова О.И. и др. Эффективность и безопасность местного использования комбинации бацитрацина и неомицина в сравнении с хлорамфениколом в терапии неосложненных хирургических инфекций кожи и мягких тканей у взрослых амбулаторных пациентов. Клиническая микробиология и антимикробная химиотерапия 2013;15(2):131–42.
[*Bel'kova Yu.A., Kozlov R.S., Krechikova O.I. et al. Strength and safety of topical use combination of bacitracin and neomycin compared to chloramphenicol in uncomplicated surgical treatment of skin and soft tissues in adult outpatients. Klinicheskaya mikrobiologiya i antimikrobnaya khimioterapiya = Clinical Microbiology and Antimicrobial Chemotherapy 2013;15(2):131–42. (In Russ.)*].
19. Блатун Л.А., Жуков А.О., Амирасланов Ю.А. и др. Клинико-лабораторное изучение разных лекарственных форм банеоцина при лечении раневой инфекции. Хирургия 2009;(9):63–9.
[*Blatun L.A., Zhukov A.O., Amiraslanov Yu.A. et al. Clinical and laboratory study of different dosage of baneotsin in the treatment of wound infections. Khirurgiya = Surgery 2009;(9):63–9. (In Russ.)*].

Порошок и мазь Банеоцин®

Широкий спектр антибактериальной активности и синергизм действия в отношении стафилококков

- Достоверно **более ранние сроки разрешения симптомов** неосложненных хирургических инфекций кожи и мягких тканей[2]
- Использование препарата Банеоцин® в 1-ю фазу раневого процесса позволяет **быстро добиться эпителизации ран**[3]
- Комбинация бацитрацина с неомицином **может быть рекомендована для эмпирической антибиотикотерапии хирургических инфекций кожи и мягких тканей** легкой и средней степени тяжести у взрослых пациентов в амбулаторных условиях[4]

Рег. номера Р N011271/01, П N011271/02

ПЕРЕД НАЗНАЧЕНИЕМ ПРЕПАРАТА, ПОЖАЛУЙСТА, ОЗНАКОМЬТЕСЬ С ПОЛНОЙ ИНСТРУКЦИЕЙ ПО ПРИМЕНЕНИЮ ПРЕПАРАТА

Банеоцин® (бацитрацин + неомицин). Показания: при инфекциях, вызванных неомицин- и/или бацитрацин-чувствительными микроорганизмами (м/о). Порошок (П): бактериальные инфекции кожи (ИК) ограниченной распространенности; профилактика пупочной инфекции у новорожденных; профилактика инфекции после хирургических (дерматологических) процедур для дополнительного лечения в послеоперационном периоде. Мазь: очаговые ИК; бактериальные ИК ограниченной распространенности; профилактика инфекции после хирургических вмешательств для дополнительного лечения в послеоперационном периоде. **Противопоказания:** повышенная чувствительность к бацитрацину и/или неомицину либо к другим аминогликозидам (АГ). Не использовать при обширных поражениях кожи (т. к. всасывание препарата может вызвать ототоксический эффект); у больных с выраженными нарушениями выделительной функции вследствие сердечной или почечной недостаточности (ПН) и уже имеющих поражения вестибулярной и кохлеарной систем в случаях, если возможна абсорбция препарата. **При беременности, лактации:** только после консультации с врачом, если предполагаемая польза для матери превышает потенциальный риск для плода и младенца. **Меры предосторожности:** при ожогах, занимающих > 20% поверхности тела, П не должен применяться чаще чем 1 раз в день, особенно в случае снижения функции почек, т. к. может произойти всасывание активного ингредиента. Доза неомицина не должна превышать 1 г в сутки (около 200 г П) в течение 7 дней. Если имеет место системная абсорбция, сопутствующее назначение цефалоспоринов или АГ может повышать вероятность нефротоксической реакции (НР), могут потенцироваться явления блокады нейромышечной проводимости (БНП) у пациентов, получающих наркотики, анестетики и миорелаксанты. Одновременное использование этакриновой кислоты или фуросемида может провоцировать ото- и НР. При использовании в дозах, существенно превышающих рекомендованные, вследствие возможного всасывания Банеоцин® нужно обратить особое внимание на симптомы, указывающие на ото- и/или НР. Больным с печеночной и/или ПН нужно делать анализы крови и мочи вместе с аудиометрией до и во время терапии. Если имеет место абсорбция Банеоцин®, нужно обратить внимание на потенциальную БНП, особенно у больных с ацидозом, сопутствующей тяжелой миастенией (myasthenia gravis), другими нейромышечными заболеваниями. При длительном лечении должно уделяться внимание возможному росту устойчивых м/о. В таких ситуациях нужно назначить соответствующее лечение. При применении у детей, у пациентов с нарушенной функцией печени и почек, при большой площади обрабатываемой поверхности, длительном применении и глубоких поражениях кожи рекомендуется предварительная консультация с врачом. Больным, у которых развилась аллергия или суперинфекция, препарат должен быть отменен.

1. Кунгуров Н.В. Клиническая эффективность и алгоритмы применения препарата Банеоцин® в терапии дерматозов. Клиническая дерматология, 2005, № 4, с. 69-76. **2.** В группе пациентов, где использовался бацитрацин/неомицин (порошок и/или мазь), в сравнении с группой пациентов, где использовался хлорамфеникол (доля излеченных пациентов к 8 дню терапии – 82,7% vs. 68,6% (p=0,004), соответственно)[4]. **3.** О.Н. Ширшов. Consillium Medicum (Хирургия) 2008; 1:26-30. **4.** Ю.А. Белькова и др. КМАХ 2013;15(2): 131-42.

МАТЕРИАЛ ПРЕДНАЗНАЧЕН ДЛЯ МЕДИЦИНСКИХ (ФАРМАЦЕВТИЧЕСКИХ) РАБОТНИКОВ. RU1503314035 РЕКЛАМА

125315, г. Москва, Ленинградский проспект, д. 72, корп. 3
ЗАО «Сандоз», тел.: +7 (495) 660-75-09
www.sandoz.ru

SANDOZ
a Novartis company

Хирургическое лечение диабетической остеоартропатии

Н.И. Сабанчиева[1], Е.Ю. Комелягина[1], В.Н. Оболенский[2], В.Г. Процко[3], М.Б. Анциферов[1]

[1]Отделение диабетической стопы ГБУЗ «Эндокринологический диспансер Департамента здравоохранения г. Москвы»; Россия, 119034, Москва, ул. Пречистенка, 37;

[2]отделение гнойной хирургии ГБУЗ «Городская клиническая больница № 13 Департамента здравоохранения г. Москвы»; Россия, 115280, Москва, ул. Велозаводская, 1/1;

[3]ортопедическое отделение ГБУЗ «Городская клиническая больница № 79 Департамента здравоохранения г. Москвы»; Россия, 115201, Москва, Каширский проезд, 1/1

***Контакты:** Нурия Исмаиловна Сабанчиева sni_doc@mail.ru*

В статье представлены клинические примеры хирургического лечения диабетической остеоартропатии. В обоих клинических случаях наличие выраженной деформации стоп и плантарные язвенные дефекты являлись существенными факторами угрожающей высокой ампутации, которой удалось избежать. Восстановление опорной функции стопы и отсутствие рецидивов плантарных язвенных дефектов в течение длительного периода является результатом междисциплинарного командного подхода к ведению данной категории больных. В амбулаторном режиме пациенту назначается комплекс лечебных мероприятий для подготовки к операции. После вмешательства больной в обязательном порядке направляется на амбулаторное лечение в отделение диабетической стопы для дальнейшего мониторинга и реабилитации. Реконструктивные операции на стопе у больных с диабетической остеоартропатией при совместном ведении пациента командой специалистов (эндокринолог, хирург, ортопед) приводят к восстановлению опорной функции стопы, что дает возможность полноценной адаптации больного к повседневной жизни.

***Ключевые слова:** диабетическая остеоартропатия, стопа Шарко, синдром диабетической стопы, нейропатическая форма, сахарный диабет, хирургическое лечение*

DOI: 10.17650/2408-9613-2015-2-3-46-53

Surgical treatment of diabetic osteoarthropathy

N.I. Sabanchieva[1], E.Yu. Komelyagina[1], V.N. Obolenskiy[2], V.G. Protsko[3], M.B. Antsiferov[1]

[1]Department of Diabetic Foot, Endocrinology dispensary, Moscow Healthcare Department; 37 Prechistenka St., Moscow, 119034, Russia;

[2]Department of purulent surgery, Sity Clinical Hospital No. 13, Moscow Healthcare Department; 1/1 Velozavodskaya St., Moscow, 115280, Russia;

[3]Orthopedic Department, Sity Clinical Hospital No. 79, Moscow Healthcare Department; 1/1 Kashirskiy Proezd, Moscow, 115201, Russia

The article presents clinical examples of surgical treatment of diabetic osteoarthropathy. In both clinical cases, the talipes and plantar ulcerous defects became a significant factor of the threatening high ablation, which was avoided. Restoration of the support function of the foot and absence of recurrent plantar ulcerous defects in the long term is the result of a multidisciplinary team approach to the treatment of these patients. An ambulatory patient is assigned a package of therapeutic measures to prepare for the surgery. After the intervention the patient is compulsory for outpatient treatment in diabetic foot department for further monitoring and rehabilitation. Reconstructive surgery on the foot in patients with diabetic osteoarthropathy under the joint treatment of the patient by the team of specialists (endocrinologist, surgeon, orthopedist) leads to the restoration of the support function of the foot, which enables a full adaptation to the patient's daily life.

***Key words:** diabetic osteoarthropathy, Charcot foot, diabetic foot syndrome, neuropathic form, diabetes mellitus, surgery*

Введение

Стопа Шарко (диабетическая остеоартропатия (ДОАП)) – позднее осложнение сахарного диабета (СД). Распространенность его не превышает 1 % [1, 2]. Для ДОАП характерна безболевая прогрессирующая деструкция одного или нескольких суставов стопы на фоне нейропатии. Обычно пусковым фактором ДОАП является мелкая, не замеченная пациентом механическая травма. Незначительное по силе внешнее воздействие приводит к переломам костей, подвывихам и вывихам в суставах. Ситуация усугубляется отсутствием болевой чувствительности. Пациент продолжает опираться на поврежденную конечность, что приводит к вовлечению в процесс новых костей и суставов. Развиваются остеохондральная фрагментация и выраженные дегенеративные изменения в скелете. В тяжелых случаях возможна полная утрата опорной функции стопы, что может потребовать выполнения высокой ампутации. Помимо травмы, любой воспалительный процесс в костно-суставном аппарате стоп (например, длительно существующая трофическая язва, осложнившаяся остеомиелитом

подлежащей кости), протекающий на фоне нейропатии, может привести к развитию ДОАП за счет усиления кровотока на фоне воспаления.

В клинической картине стопы Шарко выделяют острую и хроническую стадии. ***Острая стадия*** характеризуется преобладанием воспалительных процессов в ответ на имеющееся повреждение. При осмотре выявляются отек и гипертермия пораженной конечности. Гипертермия является маркером протекающего деструктивно-воспалительного процесса. Как правило, локальная температура пораженной конечности на 2–5 °С выше, чем контралатеральной. Деформация стопы определяется локализацией и длительностью процесса. Для ***хронической стадии*** характерны сформировавшаяся деформация стопы при отсутствии отека и гипертермии пораженной конечности.

Диагноз ДОАП устанавливается на основании характерных данных анамнеза, жалоб и клинической картины (гипертермия, деформация, отек пораженной конечности), результатов инструментальных и лабораторных методов исследования. В типичных случаях диагноз ДОАП не вызывает затруднений.

Основными целями лечения ДОАП являются остановка прогрессирования деструктивных процессов в костно-суставном аппарате стопы, сохранение ее опорной функции и предотвращение развития дальнейшей деформации и травматизации. Для достижения поставленных целей применяются методы максимальной разгрузки пораженной конечности – наложение индивидуальной разгрузочной повязки (ИРП) или использование ортопедического аппарата (ортеза). Иммобилизацию конечности необходимо начинать как можно раньше. При наличии клинической картины, соответствующей острой стадии стопы Шарко (отек, гипертермия стопы), и отсутствии инструментального подтверждения (рентген-негативная стадия, невозможность проведения магнитно-резонансной томографии) лечебная тактика должна быть такой же, как при установленном диагнозе остеоартропатии.

Помимо консервативной терапии существует хирургический метод лечения ДОАП. Показаниями к проведению оперативных реконструктивных вмешательств на стопе являются неэффективность консервативных методов лечения, которая проявляется рецидивирующими плантарными язвенными дефектами; выраженная деформация стопы, нарушающая ее опорную функцию; локализация повреждения, потенциально способствующая развитию плантарных язвенных дефектов (вовлечение в процесс межфаланговых и плюснефаланговых суставов, поражение тарзометатарзальных суставов); вовлечение голеностопного сустава. Вид и объем операции определяются локализацией процесса и тяжестью поражения. Реконструкция, как правило, выполняется ортопедом-травматологом. Целью хирургического вмешательства при ДОАП является создание стабильности суставов посредством артродеза и устранение деформаций, способствующих развитию длительно незаживающих язвенных дефектов. При этом все проявления инфекционных процессов должны быть купированы [2].

Представляем клинические примеры хирургического лечения ДОАП у больных, наблюдавшихся в отделении диабетической стопы ГБУЗ «Эндокринологический диспансер Департамента здравоохранения г. Москвы».

Клиническое наблюдение 1

Пациентка Б.*, 51 год, почтальон по профессии, обратилась в отделение диабетической стопы 25.10.2013 с жалобами на чувство онемения в нижних конечностях по типу «носков», выраженную деформацию стопы и наличие длительно незаживающего язвенного дефекта на подошвенной поверхности правой стопы.*

Данные анамнеза: вышеперечисленные жалобы беспокоят с января 2013 г., когда появились отек и деформация правой стопы. Язвенный дефект на подошвенной поверхности образовался в начале сентября 2013 г.

СД 2-го типа выявлен в мае 2013 г., сразу назначена инсулинотерапия. Гликированный гемоглобин от 02.10.2013 – 4,5 %. В 2011 г. диагностирована нефропатия на стадии протеинурии (хроническая болезнь почек (ХБП) II стадии). В 2013 г. – диабетическая препролиферативная ретинопатия. Гипертоническая болезнь с 1993 г. В течение нескольких лет отмечалась железодефицитная анемия.

Местный статус при поступлении. *Стопы теплые на ощупь. Пульсация на артериях стопы удовлетворительная. Правая стопа деформирована по типу «стопы-качалки»; она теплее, чем левая: температура правой стопы – 36,8 °С, левой – 33,1 °С (разница 3,7 °С). На подошвенной поверхности правой стопы в проекции предплюсны язвенный дефект размером 36 × 23 мм с окружающим гиперкератозом, незначительным отделяемым серозного характера. Дном раны являются мягкие ткани. Клинических признаков остеомиелита нет (рис. 1).*

Местный неврологический статус. *Выявлено отсутствие всех видов чувствительности: болевой, температурной, тактильной, вибрационной, а также коленных и ахилловых сухожильных рефлексов.*

На основании жалоб, данных анамнеза, клинического осмотра, рентгенологического исследования установлен диагноз: СД 2-го типа. Целевые показатели гликированного гемоглобина < 7 %. Осложнения: диабетическая микроангиопатия; диабетическая нефропатия на стадии протеинурии (ХБП II стадии). Диабетическая периферическая полинейропатия, сенсомоторная форма, дистальный тип. Синдром диабетической стопы, нейропатическая форма. Нейроостеоартропатия правой стопы, острая стадия. Язвенный дефект правой стопы II степени по Вагне-

Рис. 1. *Внешний вид правой стопы больной Б. Язвенный дефект на фоне ДОАП в острой стадии*

Рис. 2. *Рентгенограмма правой стопы больной Б. (20.10.2013) в прямой проекции (пояснение в тексте)*

ру (IIB степени по классификации Техасского университета).

Сопутствующие заболевания: гипертоническая болезнь II стадии, 2-й степени, риск 4; хроническая железодефицитная анемия средней степени тяжести.

В отделении диабетической стопы были рекомендованы разгрузка пораженной конечности с помощью ИРП, перевязки с антимикробными мазями и абсорбирующими покрытиями. Проведен курс антибактериальной терапии согласно результатам бактериологического исследования. Пациентка выполняла все рекомендации врача. Ходила в ИРП с помощью костылей, что позволило обеспечить максимальную разгрузку правой нижней конечности. На фоне проводимой терапии отмечена положительная динамика: уменьшение отека, сокращение размера язвенного дефекта до 9 × 6 мм. Учитывая сохраняющееся поражение кожных покровов, рентгенологическую картину деформации скелета стопы, деструкции и нарушения целостности оснований плюсневых костей и костей предплюсны с остеохондральной фрагментацией и дезорганизацией суставного аппарата стопы (рис. 2), для определения дальнейшей тактики лечения больная была направлена на консультацию к хирургу и ортопеду отделения гнойной хирургии. Было принято совместное решение о проведении реконструктивной операции на правой стопе в плановом порядке.

В марте 2014 г. выполнена операция: резекция костей предплюсны правой стопы с экзостозэктомией, погружной остеосинтез костей стопы позиционными винтами (рис. 3, 4).

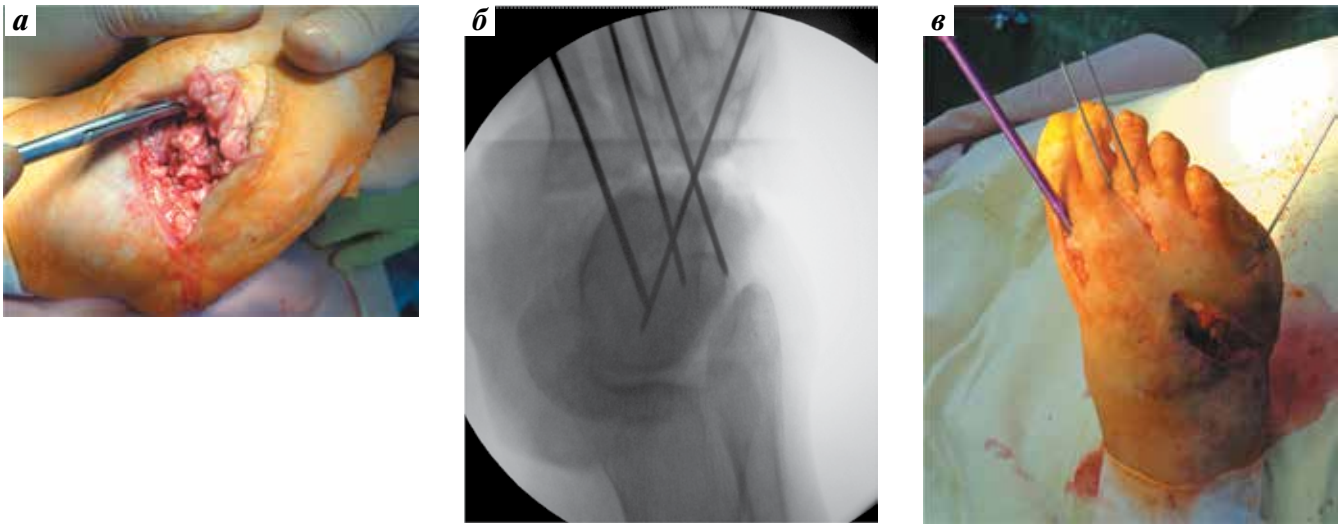

Рис. 3. *Этапы хирургического вмешательства: а – момент выделения скелета среднего отдела стопы; б – предварительная репозиция и фиксация среднего отдела стопы спицами; в – этап окончательного остеосинтеза костей стопы позиционными винтами*

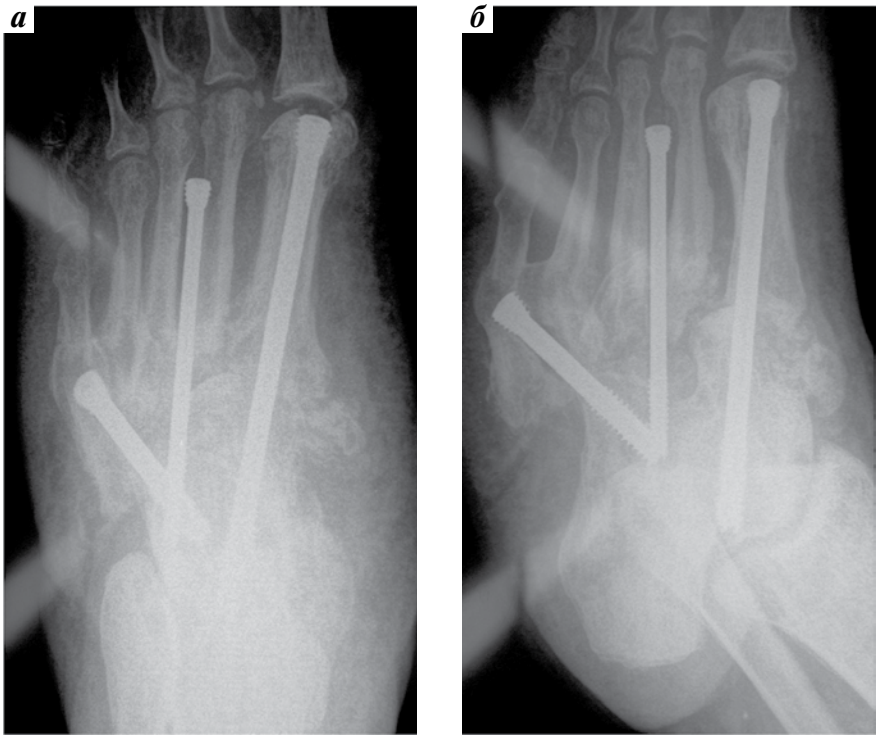

Рис. 4. *Рентгенограмма правой стопы больной Б. после погружного металлоостеосинтеза 3 позиционными винтами: а – прямая проекция; б – косая проекция*

Рис. 5. *Внешний вид правой стопы больной Б. через 18 мес после операции*

Послеоперационный период протекал без осложнений. В течение 3 мес соблюдался режим разгрузки с помощью костылей и ИРП. Через 3 мес больная перешла на сложную ортопедическую обувь. Период наблюдения составил 18 мес. Рецидивов язвенных дефектов и прогрессирования деформации правой стопы нет. Опорная функция стопы сохранена полностью (рис. 5).

Клиническое наблюдение 2

Пациентка П., *58 лет, домохозяйка, обратилась в отделение диабетической стопы в середине июля 2011 г. с жалобами на отек, покраснение левой стопы и нижней трети голени.*

Данные анамнеза: вышеперечисленные жалобы беспокоят с мая 2011 г., когда появились отек и гиперемия левой стопы и голени.

СД 2-го типа выявлен в 2001 г. Инсулинотерапия назначена в декабре 2006 г. В 2007 г. диагностирована диабетическая нефропатия на стадии протеинурии (ХБП II стадии), в 2011 г. – диабетическая непролиферативная ретинопатия, глаукома. Сопутствующие заболевания: постинфарктный кардиосклероз неизвестной давности, гипертоническая болезнь, хроническая венозная недостаточность, лимфостаз.

Местный статус при поступлении. *Стопы теплые на ощупь. Пульсация на артериях стопы удовлетворительная. Температура левой стопы – 35,9 °С, правой – 29,4 °С (разница 6,5 °С). Левая стопа и голень отечные. Нарушений целостности кожных покровов не выявлено.*

Местный неврологический статус. *Отсутствие всех видов чувствительности (болевой, температурной, тактильной, вибрационной), а также коленных и ахилловых сухожильных рефлексов.*

На рентгенограмме от 14.07.2011 наблюдались признаки остеолизиса и остеопении костей предплюсны, переломы клиновидных костей (рис. 6).

На основании жалоб, данных анамнеза, клинического осмотра, рентгенологического исследования установлен диагноз: СД 2-го типа. Целевые показатели гликированного гемоглобина < 7,5 %. Осложнения: диабетическая микроангиопатия; диабетическая непролиферативная ретинопатия. Диабетическая нефропатия на стадии протеинурии (ХБП II стадии). Диабетическая макроангиопатия. Ишемическая болезнь сердца. Постинфарктный кардиосклероз (неизвестной давности). Диабетическая периферическая полинейропатия, сенсомоторная форма, дистальный тип. Синдром диабетической стопы, нейропатическая форма. Нейроостеоартропатия левой стопы, острая стадия.

Сопутствующие заболевания: гипертоническая болезнь III стадии, 2-й степени риск сердечно-сосудистых осложнений высокий; глаукома; экзогенно-конституциональное ожирение II степени.

В отделении диабетической стопы рекомендовано соблюдение режима разгрузки при помощи ИРП. Однако больная не соблюдала рекомендации по назначенному режиму разгрузки, ходила с полной нагрузкой на пораженную конечность. При динамическом наблюдении через 3 мес отмечена отрицательная динамика (рис. 7). На рентгенограммах от 06.10.2011: подвывих в тарзометатарзальных суставах, субхондральная фрагментация и остеолизис оснований плюсневых костей и костей предплюсны с наличием периостальной реакции.

Впоследствии пациентка не являлась на контрольные осмотры в течение 14 мес. На очередном приеме в середине ноября 2013 г. было отмечено зна-

Рис. 6. *Рентгенограмма левой стопы больной П. (14.07.2011), прямая проекция. Остеолизис, остеопения костей предплюсны, переломы клиновидных костей, остеохондральная фрагментация оснований II и III плюсневых костей*

Рис. 7. *Рентгенограмма левой стопы больной П. (06.10.2011), прямая проекция (пояснение в тексте)*

Рис. 8. *Внешний вид левой стопы больной П. (ноябрь 2013 г.). Синдром диабетической стопы, нейропатическая форма. Нейроостеоартропатия левой стопы, острая стадия. Язвенный дефект левой стопы II степени по Вагнеру (IIB степени по классификации Техасского университета)*

чительное ухудшение состояния: сформировалась плоско-вальгусная деформация левой стопы, образовался язвенный дефект размером 30 × 19 мм с выраженным окружающим гиперкератозом на подошвенной поверхности, в проекции тарзометатарзальных сочленений (рис. 8).

В отделении диабетической стопы была изготовлена ИРП для разгрузки конечности, назначено местное лечение с антимикробными мазями и абсорбирующими покрытиями. Проводился курс антимикробной терапии согласно результатам бактериологического анализа.

Следует отметить, что больная постоянно нарушала рекомендации: не соблюдала режим разгрузки и кратность приема антибактериальных препаратов, не производила перевязки вовремя. Несмотря на комплекс лечебных мероприятий, состояние пациентки ухудшилось, продолжали нарастать отек и экссудация из раны. В связи с этим больная была направлена в отделение гнойной хирургии ГКБ № 13 для дальнейшего лечения. Было принято решение о выполнении реконструктивной операции на левой стопе.

26.02.2014 выполнено иссечение раны с резекцией части сустава Лисфранка и фиксация 2 позиционными винтами I и V плюсневых костей (рис. 9, 10).

Отсроченный послеоперационный период осложнился септической нестабильностью диагонального винта, и 19.04.2014 выполнено удаление металлофиксаторов; потери коррекции стопы в дальнейшем отмечено не было (рис. 11).

После выписки из стационара дальнейшее лечение проводилось в амбулаторном режиме в отделении диа-

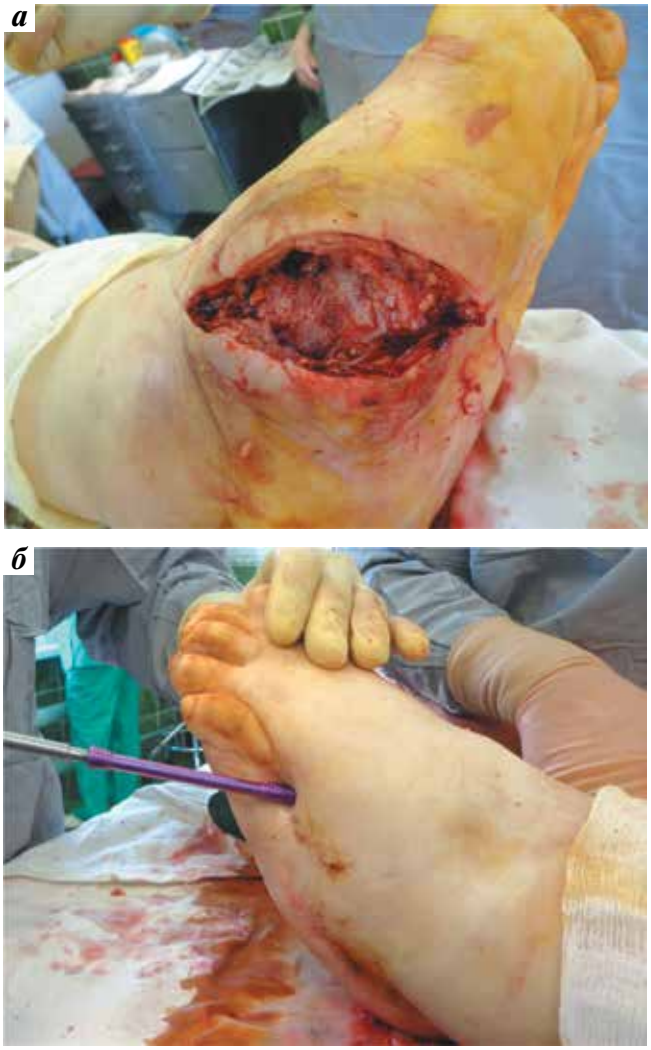

Рис. 9. *Этапы хирургического вмешательства: а – момент выделения скелета среднего отдела стопы; б – этап остеосинтеза костей стопы 2 позиционными винтами*

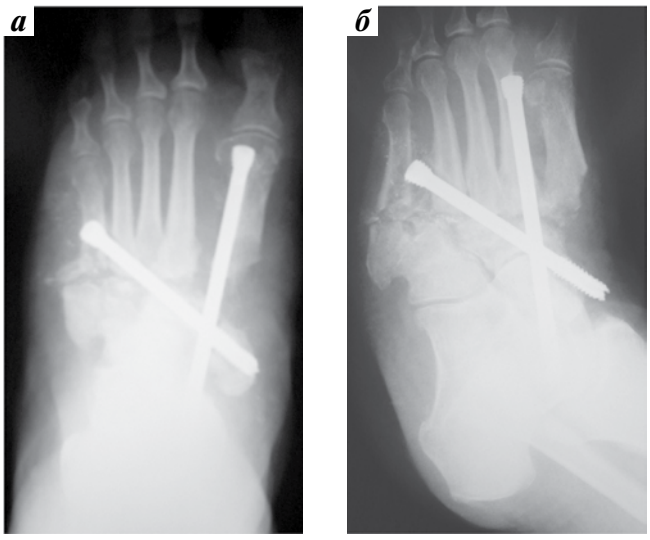

Рис. 10. *Рентгенограммы левой стопы больной П. после операции: а – прямая проекция; б – косая проекция*

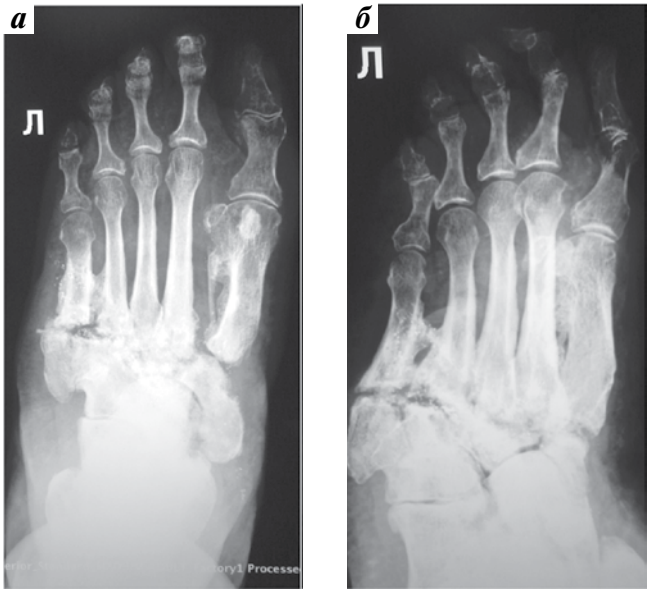

Рис. 11. *Рентгенограммы левой стопы больной П. через 6 мес после удаления металлофиксаторов: а – прямая проекция; б – косая проекция*

Рис. 12. *Рентгенограмма левой стопы больной П. через 18 мес после операции. Прямая проекция (пояснения в тексте)*

бетической стопы. Был назначен курс антибактериальной терапии, продолжен режим разгрузки в жестком ортезе. С декабря 2014 г. пациентка ходит в индивидуальной сложной ортопедической обуви. Период наблюдения после реконструкции левой стопы составил 18 мес. Рентгенологически отмечены сращение и перестройка в костях предплюсны и основаниях плюсневых костей;

Рис. 13. *Внешний вид стопы через 18 мес после операции*

массивные костные разрастания в области диафизов IV–V плюсневых костей с образованием «костных мостиков», а также деформация I плюсневой кости за счет периостальных разрастаний (рис. 12). Рецидивов язвенных дефектов и прогрессирования деформаций левой стопы не отмечено (рис. 13).

Обсуждение

Представленные клинические примеры демонстрируют эффективность реконструктивных вмешательств на стопе у больных с ДОАП [3, 4]. В силу наличия выраженной деформации стоп и плантарных язвенных дефектов в обоих случаях прогноз без реконструкции стопы был негативным. Следует отметить, что успешный исход, а именно восстановление опорной функции стопы и отсутствие рецидивов плантарных язвенных дефектов в течение длительного периода, явился результатом междисциплинарного командного подхода к ведению данной категории больных. В амбулаторном режиме пациенту назначается комплекс лечебных мероприятий для подготовки к операции. После вмешательства больной в обязательном порядке должен быть направлен на амбулаторное лечение в отделение диабетической стопы для дальнейшего мониторинга и реабилитации. При этом в первом клиническом случае ситуация при первичном обращении была более тяжелой. Однако полное соблюдение предписанного режима пациенткой позволило достичь благоприятного результата без развития

осложнений. Несмотря на то, что во втором клиническом примере ситуация при первичном обращении была более благоприятной, послеоперационный период осложнился инфицированием металлоконструкции и ее отторжением. Вероятнее всего, подобная ситуация возникла из-за несоблюдения пациенткой режима разгрузки и приема антибактериальных средств. Это привело к тому, что оперативное вмешательство выполнялось в условиях наличия инфицированной раны на стопе. В этой связи необходимо отметить важную роль самого пациента – как полноценного члена команды.

Таким образом, реконструктивные операции на стопе у больных с ДОАП при совместном ведении пациента командой специалистов (эндокринолог, хирург, ортопед) приводят к восстановлению опорной функции стопы, что дает возможность полноценной адаптации больного к повседневной жизни.

ЛИТЕРАТУРА / REFERENCES

1. Международное соглашение по диабетической стопе. М.: Берег, 1999.
[*The International Agreement on Diabetic Foot. Moscow: Bereg, 1999. (In Russ.)*].
2. Frykberg R. Charcot foot: an update on pathogenesis and management. In: The foot in diabetes. Eds. by A.J. Boulton, H. Connor, P. Cavanagh. 3rd ed. Chichester, U.K.: John Wiley Sons, 2000. Pp. 235–61.
3. Obolenskiy V.N., Leval P.S., Ermolova D.A., Protsko V.G. Diabetic foot syndrome: our approach to the treatment of the patients. Wound Med 2014;2(4):30–6.
4. Obolenskiy V.N., Protsko V.G., Komelyagina E.Yu. et al. The choice of organ-sparing surgical method in patients with surgical complications of the neuropathic form of the diabetic foot syndrome. Abstracts of 7th International Symposium on the Diabetic Foot, 2015. P7.06.

Хирургическое лечение стопы Шарко, осложненной флегмоной

В.А. Митиш, Л.П. Доронина, Г.Р. Галстян, С.В. Сергеева
ФГБУ «Эндокринологический научный центр» Минздрава России; Россия, 117036, Москва, ул. Дмитрия Ульянова, 11

Контакты: *Валерий Афанасьевич Митиш mitish01@pochta.ru*

В статье приводится клинический случай успешного хирургического лечения флегмоны стопы на фоне диабетической нейроостеоартропатии (стопа Шарко). Данное наблюдение иллюстрирует особенности клинического течения, диагностического алгоритма и возможности современного комплексного лечения наиболее редко встречающейся формы синдрома диабетической стопы, какой является диабетическая нейроостеоартропатия.

Ключевые слова: *сахарный диабет, синдром диабетической стопы, диабетическая нейроостеоартропатия, стопа Шарко, флегмона, хирургическое лечение*

DOI: 10.17650/2408-9613-2015-2-3-54-62

Surgical treatment of Charcot foot, complicated phlegmon

V.A. Mitish, L.P. Doronina, G.R. Galstyan, S.V. Sergeeva
Endocrinology Research Center, Ministry of Health of Russia; 11 Dmitriya Ul'yanova St., Moscow, 117036, Russia

The article presents a clinical case of successful surgical treatment of phlegmon in the case of diabetic neuroosteoarthropathy (Charcot foot). This observation illustrates the clinical features, diagnostic algorithm and potential of modern complex treatment of the most rare form of diabetic foot syndrome which is diabetic neuroosteoarthropathy.

Key words: *diabetes mellitus, diabetic foot, diabetic neuroosteoarthropathy, Charcot foot, abscess, surgical treatment*

Введение

Диабетическая нейроостеоартропатия (ДНОАП, стопа Шарко, сустав Шарко) – редкое, но крайне тяжелое осложнение сахарного диабета, при неадекватном лечении приводящее к необратимой инвалидизации. Это осложнение можно назвать одной из самых загадочных форм синдрома диабетической стопы, так как предсказать развитие ДНОАП и выделить группы риска среди пациентов с сахарным диабетом крайне трудно. С этим осложнением диабета встречаются врачи разных специальностей – хирурги, эндокринологи, ортопеды, но далеко не всегда оно вовремя распознается.

Общепринятым является следующее определение ДНОАП: деструкция кости и сустава неинфекционного характера, вызванная диабетической нейропатией [1].

Распространенность данного осложнения среди больных сахарным диабетом составляет менее 1 % [2], хотя в литературе можно обнаружить информацию о различных проявлениях ДНОАП у 18–25 % лиц с длительностью диабета более 20 лет [3, 4]. Такая противоречивость сведений, очевидно, связана с различиями в методике обследования и разными критериями диагностики нейроостеоартропатии.

Несвоевременно поставленный диагноз острой стадии ДНОАП и соответственно позднее лечение приводят к выраженным изменениям костей и суставов стопы и формированию необратимых деформаций. В дальнейшем в связи с возникшими костными выступами и изменением биомеханики стопы образуются зоны высокого давления с раздавливанием подлежащих мягких тканей и, как следствие, длительно незаживающие, рецидивирующие язвенные дефекты. Инфицирование раневых дефектов, развитие флегмоны, остеомиелита костей и деструктивного остеоартрита значительно повышают риск высоких ампутаций при ДНОАП. Данные о частоте гнойных осложнений, ампутаций, а также долгосрочных результатах реконструктивных оперативных вмешательств у этой категории больных носят противоречивый характер.

В связи с этим представляется интересным приводимое ниже клиническое наблюдение больного с ДНОАП, которому была сохранена опорная функция стопы с помощью индивидуально разработанной стратегии хирургического лечения, состоящей из повторных хирургических обработок (по поводу флегмоны стопы и гнойного поражения костей и суставов) и пластической реконструкции стопы.

Клиническое наблюдение

Больной Ш., *53 года, поступил в отделение диабетической стопы Эндокринологического научного центра Минздрава России (ЭНЦ) в октябре 2014 г. с жалобами*

на отечность, деформацию стопы, рану подошвенной поверхности левой стопы с гнойным отделяемым, повышение температуры тела до 38–39 °С в течение последних 5 дней.

История заболевания. *Сахарный диабет 1-го типа диагностирован в 5-летнем возрасте. Уровень гликемии на тот момент соответствовал 18 ммоль/л. Назначена инсулинотерапия, на фоне которой (со слов пациента) в течение 20 лет имел удовлетворительные показатели гликемии. В возрасте 25 лет начались резкие колебания гликемии от 5 до 20 ммоль/л. В 1993 г. обучался в школе диабета, переведен на генно-инженерные человеческие препараты инсулина актрапид НМ и протафан НМ. В течение последних 10 лет 1 раз в год проходил диспансеризацию в поликлинике по месту жительства. Артериальная гипертензия с 2005 г. Показатели измерений артериального давления до 180/90 мм рт.ст., адаптирован к уровню 130/80 мм рт.ст. на фоне приема антигипертензивной терапии: хинаприл 10 мг, бисопролол 5 мг.*

В 2010 г. обратился в ЭНЦ с жалобами на отек и покраснение левой стопы, деформацию с уплощением свода левой стопы и выступающими поверхностями костных структур. Пациенту впервые был поставлен диагноз ДНОАП левой стопы, хроническая форма в стадии обострения (разница температуры поверхности кожи на симметричных участках стоп 6 °С). Была изготовлена индивидуальная разгрузочная повязка Total Contact Cast, длительность ношения 12 мес. В последующем была рекомендована и изготовлена индивидуальная ортопедическая обувь.

В мае 2014 г. обратил внимание на увеличение деформации левой стопы, выраженный отек и покраснение стопы и голени. В данный период режим разгрузки конечности не соблюдал. В июне на подошвенной поверхности стопы в области ее деформации появился язвенный дефект, по поводу которого пациент самостоятельно проводил перевязки с раствором бетадин. При обращении в кабинет диабетической стопы по месту жительства были даны рекомендации по соблюдению режима разгрузки и изготовлена индивидуальная разгрузочная повязка Total Contact Cast. В августе 2014 г. состояние левой стопы ухудшилось, усилился отек, появилась гиперемия стопы. По скорой медицинской помощи доставлен в Центральную клиническую больницу, где в течение недели проводилась антибактериальная терапия (левофлоксацин 500 мг 2 раза в сутки). После выписки обратился в ЭНЦ, где была рекомендована госпитализация. В отделении диабетической стопы выполнялись перевязки раны, разгрузка стопы с помощью кресла-каталки, проводилась антибактериальная терапия (цефотаксим 1,0 г 3 раза в сутки внутривенно капельно). Признаки воспаления мягких тканей стопы купированы, язвенный дефект уменьшился в размерах. Рекомендовано оперативное вмешательство (резекция пролабированных костей левой стопы), от которого больной отказался, мотивируя это своей занятостью. После выписки из стационара режим разгрузки пациент не соблюдал,

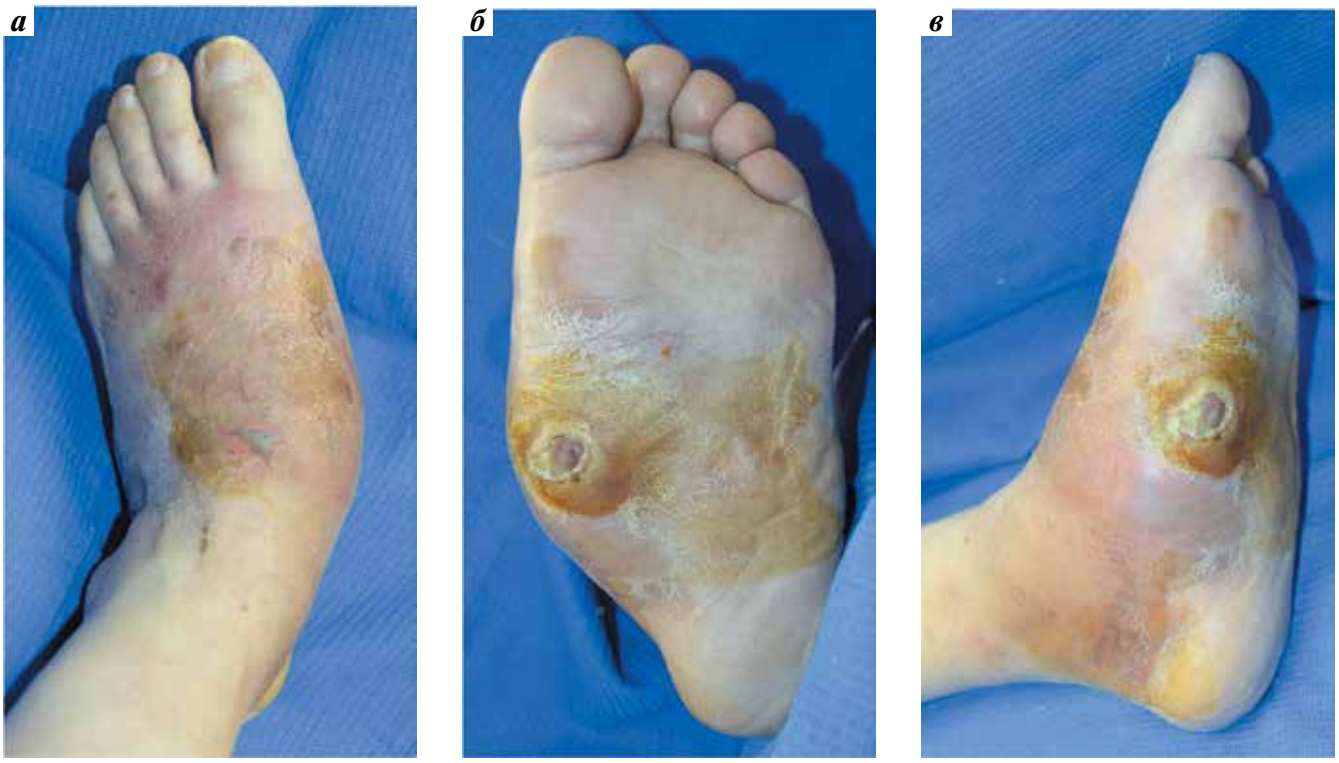

Рис. 1. *Вид левой стопы при поступлении: а – с тыльной поверхности; б – с подошвенной поверхности; в – с внутренней поверхности*

Рис. 2. *Рентгенограммы левой стопы: а – прямая проекция; б – косая проекция*

имели место частые случаи длительной ходьбы. В конце октября 2014 г. язвенный дефект увеличился в размерах, появилось гнойное отделяемое из раны, температура тела повысилась до 39 °С. В связи с вышеописанным в ноябре 2014 г. вновь поступил в отделение диабетической стопы ЭНЦ.

При поступлении общее состояние средней степени тяжести, температура тела повышена до 38,5 °С. Левая стопа отечна и увеличена в объеме (рис. 1). Средняя и проксимальная части стопы деформированы. По внутренней и тыльной поверхностям в этих же областях стопы кожные покровы гиперемированы и пигментированы. На подошвенной поверхности в проекции основания I плюсневой кости имеется гнойно-некротическая рана размером 2,0 × 2,0 см, содержащая гнойные грануляции. Дном раны являются медиальная клиновидная кость и основание I плюсневой кости. Отделяемое из полости раны гнойное, обильное, без запаха. Движения в пальцах и голеностопном суставе ограничены. Пульсация на артериях стопы удовлетворительная. Вибрационная чувствительность по камертону Рюдель–Сейффера 2–3 ед., тактильная и болевая чувствительность значительно снижена. В посевах из раны выделился S. aureus.

На рентгенограммах левой стопы (рис. 2): остеолиз основания I плюсневой кости, апексов медиальной и средней клиновидных костей, остеопороз и остеосклероз II–IV плюсневых костей, выраженный остеопороз скелета левой стопы, деформирующий остеоартроз межфаланговых суставов, экзостоз нижнего медиального края ладьевидной кости и основания V плюсневой кости, обызвествление стенок сосудов мягких тканей I–II степени.

Компьютерно-томографическое исследование стопы: на фоне остеопороза отмечаются явления остеолиза и фрагментации в проксимальном отделе I плюсневой кости и костях предплюсны. Также видны периостальные, параоссальные обызвествления и обызвествления стенок кровеносных сосудов.

После проведенного комплексного обследования больному поставлен следующий ***клинический диагноз****:*

- ***основное заболевание.*** *Сахарный диабет 1-го типа. Ожирение I степени;*
- ***осложнения основного заболевания.*** *Дистальная диабетическая полинейропатия. ДНОАП, хроническая стадия (стопа Шарко слева). Синдром диабетической стопы, нейропатическая форма. Флегмона левой стопы. Диабетическая нефропатия, стадия микроальбуминурии. Хроническая болезнь почек I стадии. OU – пролиферативная диабетическая ретинопатия (регресс после лазерной коагуляции сетчатки);*
- ***сопутствующие заболевания.*** *Гипертоническая болезнь II стадии, 2-й степени, риск 4. OU – начальная катаракта. OD – деструкция стекловидного тела. Микролиты левой почки.*

Основными целями комплексного лечения больного являлись ликвидация гнойно-некротического очага, сохранение пораженной стопы и восстановление ее опорной функции. Стратегия комплексного лечения состояла из 2 этапов: хирургического и реабилитационного.

На 1-м этапе хирургического лечения под проводниковой анестезией выполнена хирургическая обработка гнойного очага левой стопы. Во время операции обнаружены гнойные затеки, распространяющиеся в сторону подошвенного апоневроза, медиальной лодыжки и плюснепредплюсневых суставов. Удалены нежизнеспособные пропитанные гноем мягкие ткани и свободно лежащие костные секвестры медиальной клиновидной кости. На суставной поверхности последней и основании I плюсневой кости имеются участки деструкции и некроз суставного хряща. В результате хирургической обработки гнойного очага на левой стопе обнажен средний отдел скелета и образовалась раневая полость размером 20,0 × 6,0 × 5,0 см (рис. 3).

В послеоперационном периоде в течение 2 нед проводили комплексное лечение, в том числе системную антибактериальную терапию (линезолид 2 мг 2 раза в сутки внутривенно капельно), местное лечение раны повязками с раствором повидон-йода. Полная разгрузка стопы осуществлялась соблюдением постельного режима и пользованием креслом-каталкой. В результате консервативного лечения отечность и гиперемия покровных тканей стопы уменьшились. Однако в ране сформировалось большое количество вторичных некрозов мягких тканей (ра-

Рис. 3. *Вид левой стопы после вскрытия флегмоны и хирургической обработки гнойно-некротического очага*

Рис. 4. *Вид левой стопы перед повторной хирургической обработкой*

Рис. 5. *Вид левой стопы после повторной хирургической обработки: а – вид стопы с медиального края; б – макропрепарат удаленных фрагментов скелета левой стопы*

нее казавшихся жизнеспособными), в том числе и некроз медиальной клиновидной кости с умеренным количеством гнойного отделяемого (рис. 4).

На 2-м этапе хирургического лечения (через 2 нед после 1-го этапа) выполнена повторная хирургическая обработка пораженных мягких тканей раны аппаратом VersaJet® (Smith & Nephew, Великобритания). Удалена некротизированная медиальная клиновидная кость, произведена резекция пораженных участков основания I плюсневой и срединной клиновидной костей (рис. 5, 6). Гистологические исследования определили в костных балках некробиотические изменения, лакунарный и пазушный остеолиз, в фиброзном костном мозге инфильтраты из лимфоцитов.

Послеоперационный период протекал гладко. Местное лечение раны продолжили повязками с раствором повидон-йода. Появления участков вторичных некрозов и гнойного отделяемого из раны не отмечено. На 14-е сутки после повторной хирургической обработки было принято решение о наложении вакуум-повязки для уско-

Рис. 6. *Рентгенограмма левой стопы после повторной хирургической обработки: а — прямая и б — косая проекции. Стрелками обозначена костная полость, сформировавшаяся после частичной резекции пораженных участков скелета левой стопы*

Рис. 7. *Вид левой стопы с функционирующей вакуум-повязкой*

рения перехода раневого процесса в репаративную стадию (рис. 7).

Вакуумная терапия продолжалась 9 сут с 2 промежуточными перевязками. В ране отмечены активный рост грануляционной ткани, краевая эпителизация и незначительное сокращение ее объема (рис. 8). Костные структуры покрылись тонким слоем здоровых грануляций.

В результате проведенного хирургического и местного лечения гнойно-некротического очага рана левой

Рис. 8. *Вид раны левой стопы после вакуум-терапии в течение 9 сут. Клиническая картина перехода раневого процесса в репаративную стадию*

стопы подготовлена к пластическому закрытию через 1,5 мес после первичной хирургической обработки, о чем свидетельствовали сокращение размеров раневой полости за счет заполнения ее грануляционной тканью, активная краевая эпителизация, отсутствие микробного роста по данным микробиологических исследований, выполненных в динамике, нормализация общего состояния и показателей гомеостаза (температура тела 36,4–36,7 °С в течение 10 дней, частота сердечных сокращений 60–65 уд/мин, частота дыхательных движений 14–17 в минуту, лейкоциты 7,5 × 10^9/л, скорость оседания эритроцитов 56 мм/ч, общий белок 70 г/л, С-реактивный белок 21 мг/л, креатинин 73 г/л, мочевина 3,6 ммоль/л).

Основными проблемами реконструктивного этапа хирургического лечения являлись дефекты покровных тканей и скелета среднего отдела стопы, образовавшиеся вследствие гнойно-некротического процесса и после хирургической обработки гнойного очага (см. рис. 6, 8).

В связи с этим задачами пластической реконструкции стопы были: 1) замещение полости раны, составленной костями среднего отдела стопы (рис. 9а), кровоснабжаемыми тканями и 2) закрытие раневой поверхности полноценными кожными покровами. Первая задача решена при помощи миопластики полости. С этой целью по подошвенной поверхности стопы выделена m. plantaris, из которой сформирован кровоснабжаемый мышеч-

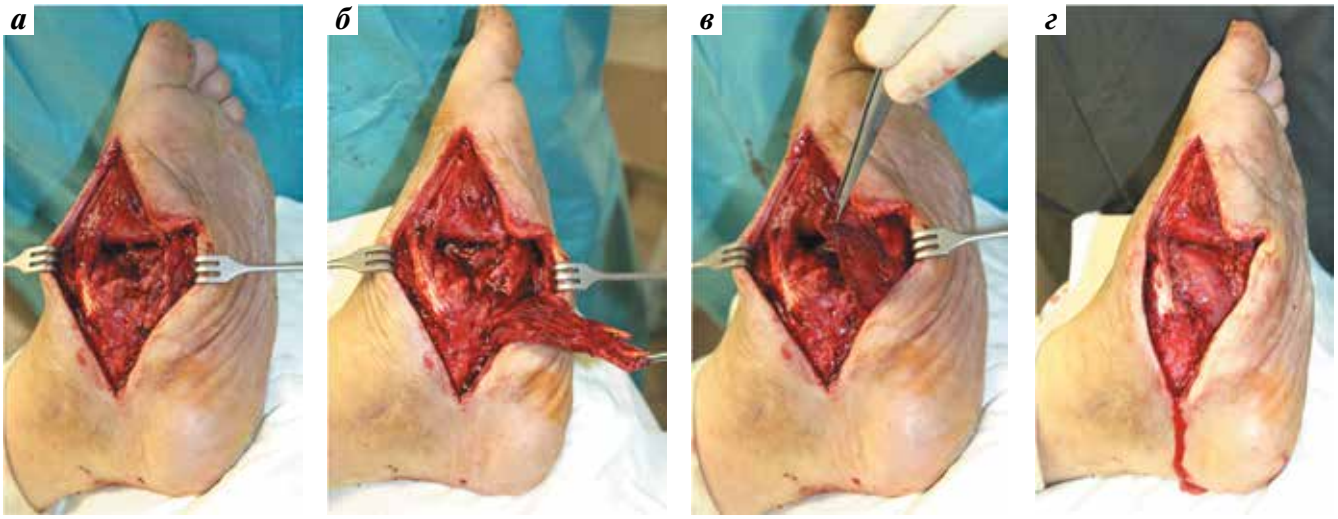

Рис. 9. *Этапы миопластики полости раны (пояснения в тексте): а — вид раневого дефекта среднего отдела стопы; б, в — формирование мышечного лоскута из m. plantaris; г — замещение раневого дефекта мышечным лоскутом*

Рис. 10. *Вид левой стопы на 1-е сутки после пластической реконструкции*

ный лоскут на постоянной питающей ножке (рис. 9б, в). Лоскут перемещен и уложен в раневую полость, стенками которой являлись I плюсневая, ладьевидная и промежуточная клиновидная кости (рис. 9г). Таким образом, обнаженные участки костей и суставов среднего отдела стопы закрыли жизнеспособной кровоснабжаемой мышечной тканью, и рельеф раны приобрел плоский характер.

Для закрытия раневой поверхности использовали местные покровные ткани. С этой целью произвели широкую мобилизацию краев раны в виде кожно-фасциальных образований по тыльной и подошвенной поверхностям. Полость раны дренировали перфорированной дренажной трубкой. Раневая поверхность закрыта местными тканями при помощи П-образных швов. Из-за наличия истинного дефекта покровных тканей и ригидности краев раны в центре раны на протяжении 2 см сохранился диастаз до 8 мм (рис. 10).

Послеоперационный период осложнился расхождением краев раны на 4-е сутки. Образовалась линейная рана размером 6,0 × 1,0 см на неопорной поверхности стопы. В целях профилактики нагноения и разрушения образовавшихся пленок фибрина местное лечение проводили раствором повидон-йода и ультразвуковой кавитацией раны растворами антисептиков (рис. 11).

Течение раневого процесса гладкое. Изготовлена съемная иммобилизирующая повязка Total Contact Cast на левую нижнюю конечность (рис. 12) и разрешена ходь-

Рис. 11. *Ультразвуковая кавитация раны*

Рис. 12. *Вид стопы в индивидуальной разгрузочной повязке Total Contact Cast*

ба в специальной ортопедической обуви. Больной выписан на амбулаторное долечивание. Оставшийся участок раны зажил вторичным натяжением с формированием рубца, не оказывающего влияния на динамику стопы (рис. 13).

В ходе динамического наблюдения и осмотра через 6 мес после пластической реконструкции стопы осложнений не отмечено. Пациенту рекомендована ходьба в повязке Total Contact Cast в течение последующих 3 мес и изготовление индивидуальной ортопедической обуви для постоянного ношения.

Рис. 13. *Результат через 6 мес после пластической реконструкции: а – вид левой стопы; б – рентгенограмма в прямой проекции*

Заключение

Представленное клиническое наблюдение, на наш взгляд, является достаточно яркой иллюстрацией индивидуальной стратегии хирургического лечения даже таких осложнений сахарного диабета, как флегмона стопы, остеомиелит костей и деструктивный остеоартрит на фоне ДНОАП.

В момент поступления пациента в отделение диабетической стопы ЭНЦ первоочередной задачей являлась ликвидация гнойного очага. Были выполнены этапные хирургические обработки раны с резекцией пораженных участков костей среднего отдела стопы и удалением нежизнеспособных и инфицированных мягких тканей стопы.

Вторым этапом хирургического лечения явилась пластическая реконструкция стопы, направленная на замещение дефектов костей и покровных тканей стопы, образовавшихся в результате гнойно-некротического поражения и после хирургического лечения гнойного очага. Эта задача была решена благодаря комбинированному использованию методов пластической хирургии и соблюдению условия полной разгрузки конечности в раннем послеоперационном периоде, что позволило избежать высокой ампутации пораженной конечности и восстановить опороспособность стопы.

ЛИТЕРАТУРА / REFERENCES

1. International Working Group on the Diabetic Foot, 2000.
2. Frykberg R., Mendeszoon E. Management of the diabetic Charcot foot Diabetes. Metab Res Rev 2000;16(Suppl 1): S59–65.
3. Дедов И.И., Галстян Г.Р., Токмакова А.Ю., Удовиченко О.В. Синдром диабетической стопы: Пособие для врачей. М., 2003. 68 с. [*Dedov I.I., Galstyan G.R., Tokmakova A.Yu., Udovichenko O.V. Diabetic foot syndrome: Guidance for doctors. Moscow, 2003. 68 p. (In Russ.)*].
4. Petrisor B., Lau J.T. Electrical bone stimulation: an overview and its use in high risk and Charcot foot and ankle reconstructions. Foot Ankle Clin 2005;10(4):609–20.

Селективная и тщательная

Ультразвуковая обработка ран (UAW)

Применение ультразвуковой обработки ран обеспечивает быструю и безопасную очистку как острых так и хронических ран. Эта инновационная технология обработки ран позволяет устранять нежизнеспособную ткань и биопленки, не воздействуя на здоровую ткань. Точная и надежная технология Söring предлагает вам преимущества эффективной и удобной в использовании продукции.

Эффективное удаление биопленки: **Ультразвуковая обработка ран**

← До UAW

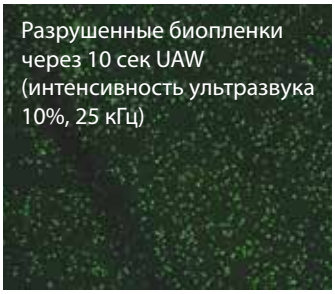

← После UAW

Простота, безопасность и тщательность: **SONOCA 185 и ультразвуковые инструменты UAW**

Со встроенной ирригационной помпой

Три формы наконечника сонотрода: двойной шарик, копытце и шпатель для обработки широкого спектра ран

Söring GmbH | Justus-von-Liebig-Ring 2 | 25451 Quickborn | Germany

КЛИНИЧЕСКИЕ РЕКОМЕНДАЦИИ ПО ДИАГНОСТИКЕ И ЛЕЧЕНИЮ СИНДРОМА ДИАБЕТИЧЕСКОЙ СТОПЫ

Clinical guidelines for diagnosis and treatment of diabetic foot syndrome

Москва
2015

Заказчики: **Общественная организация «Российская ассоциация эндокринологов»; Региональная общественная организация «Хирургическое общество – Раны и раневые инфекции»**

Разработчики: **Г.Р. Галстян[1], А.Ю. Токмакова[1], Д.Н. Егорова[1], В.А. Митиш[2], Ю.С. Пасхалова[2], М.Б. Анциферов[3], Е.Ю. Комелягина[3], О.В. Удовиченко[4, 5], И.В. Гурьева[6], В.Б. Бреговский[7, 8], И.А. Ерошкин[9], Ан.В. Ерошенко[9], Ал.В. Ерошенко[9]**

[1]ФГБУ «Эндокринологический научный центр» Минздрава России; Россия, 117036, Москва, ул. Дмитрия Ульянова, 11;
[2]ФГБУ «Институт хирургии им. А.В.Вишневского» Минздрава России; Россия, 117997, Москва, ул. Большая Серпуховская, 27;
[3]ГБУЗ «Эндокринологический диспансер Департамента здравоохранения г. Москвы»; Россия, 119034, Москва, ул. Пречистенка, 37;
[4]ГБУЗ «Городская поликлиника № 22 Департамента здравоохранения г. Москвы»; Россия, 117218, Москва, ул. Кедрова, 24;
[5]Центр диабетической стопы ФГБУЗ «Клиническая больница № 123 Федерального медико-биологического агентства»; Россия, 143000, Одинцово, Красногорское ш., 15;
[6]ФГБУ «Федеральное бюро медико-социальной экспертизы» Минтруда России; Россия, 127486, Москва, ул. Ивана Сусанина, 3;
[7]Санкт-Петербургский территориальный диабетологический центр, СПб ГБУЗ «Городской консультативно-диагностический центр № 1»; Россия, 194354, Санкт-Петербург, ул. Сикейроса, 10, лит. Д;
[8]ФГБУ «Северо-Западный медицинский исследовательский центр им. В.А. Алмазова» Минздрава России; Россия, 197341, Санкт-Петербург, ул. Аккуратова, 2;
[9]Центральный военный клинический госпиталь № 25 ракетных войск стратегического назначения Минобороны России; Россия, 143000, Одинцово, ул. Маршала Бирюзова, 1

Контакты: *Алла Юрьевна Токмакова alla-tokmakova@yandex.ru*

Информация на сайтах: *www.endocrincentr.ru, www.woundsurgery.ru*

В клинических рекомендациях представлены современные классификации, алгоритмы диагностики и протоколы комплексного лечения различных форм синдрома диабетической стопы. Рекомендации предназначены для широкого круга специалистов, занимающихся лечением пациентов с данной патологией.

Ключевые слова: *нейропатическая форма синдрома диабетической стопы, нейроишемическая форма синдрома диабетической стопы, диабетическая остеоартропатия (стопа Шарко), классификации, алгоритмы диагностики, местное лечение, консервативное лечение, хирургическое лечение*

Customers: **Public organization "Russian Association of endocrinologists"; Regional public organization "Surgical Society – wounds and wound infections"**

Developers: G.R. Galstyan[1], A.Yu. Tokmakova[1], D.N. Egorova[1], V.A. Mitish[2], Yu.S. Paskhalova[2], M.B. Antsiferov[3], E.Yu. Komelyagina[3], O.V. Udovichenko[4, 5], I.V. Gur'eva[6], V.B. Bregovskiy[7, 8], I.A. Eroshkin[9], An.V. Eroshenko[9], Al.V. Eroshenko[9]

[1]Endocrinology Research Center, Ministry of Health of Russia; 11 Dmitriya Ul'yanova St., Moscow, 117036, Russia;
[2]A.V. Vishnevsky Institute of Surgery, Ministry of Health of Russia; 27 Bol'shaya Serpukhovskaya St., Moscow, 117997, Russia;
[3]Endocrinology dispensary, Moscow Health Department; 37 Prechistenka St., Moscow, 119034, Russia;
[4]City Polyclinic No. 22, Moscow Health Department; 24 Kedrova St., Moscow, 117218, Russia;
[5]Center for Diabetic Foot, Clinical Hospital No. 123, Federal Medical and Biological Agency; 15 Krasnogorskoe Shosse, Odintsovo, 143000, Russia;
[6]Federal Bureau of Medical and Social Expertise, Ministry of Labor of Russia; 3 Ivana Susanina St., Moscow, 127486, Russia;
[7]St. Petersburg Territorial Diabetes Center, St. Petersburg City Consultative and Diagnostic Centre No. 1; lit. D, 10 Sikeyrosa St., Saint Petersburg, 194354, Russia;
[8]V.A. Almazov North-West Medical Research Center, Ministry of Health of Russia; 2 Akkuratova St., Saint Petersburg, 197341, Russia;
[9]Central Military Clinical Hospital No. 25 of Strategic Missile Troops, Ministry of Defense of Russia; 1 Marshala Biryuzova St., Odintsovo, 143000, Russia

Links to websites: *www.endocrincentr.ru, www.woundsurgery.ru*

The guideline presents modern classification, diagnostic algorithms and protocols of complex treatment of various forms of diabetic foot syndrome. The recommendations are intended for use by a wide range of professionals involved in the treatment of patients with this pathology.

Key words: *neuropathic form of diabetic foot syndrome, neuro-ischemic form of diabetic foot syndrome, diabetic osteoarthropathy (Charcot foot), classifications, diagnostic algorithms, topical treatment, conservative treatment, surgical treatment*

Оглавление

Список сокращений 66
I. Методология. 67
II. Определение, группы риска, классификации 69
III. Диагностика синдрома диабетической стопы 69
IV. Лечение пациентов с синдромом диабетической стопы. 73
V. Диабетическая остеоартропатия: определение, классификация, диагностика, лечение 77
VI. Профилактика синдрома диабетической стопы 81
Литература 82

Список сокращений

HbA1c – гликированный гемоглобин A1c

NPWT – лечение ран отрицательным давлением

$TcPO_2$ – транскутанная оксиметрия

ДОАП – диабетическая остеоартропатия

ИРП – индивидуальная разгрузочная повязка

ЛПИ – лодыжечно-плечевой индекс

МРТ – магнитно-резонансная томография

МСКТ – мультиспиральная компьютерная томография

СД – сахарный диабет

СДС – синдром диабетической стопы

СКФ – скорость клубочковой фильтрации

I. Методология

Методы, использованные для сбора/селекции доказательств: поиск в электронной базе данных.

Описание методов, использованных для сбора/селекции доказательств: доказательной базой для рекомендаций являются публикации, вошедшие в Кохрейновскую библиотеку, базы данных EMBASE и MEDLINE. Глубина поиска составляла 7 лет.

Методы, использованные для оценки качества и силы доказательств:

- консенсус экспертов;
- оценка значимости в соответствии с уровнями доказательности и классами рекомендаций (табл. 1, 2).

Методы, использованные для анализа доказательств:

- обзоры опубликованных метаанализов;

Таблица 1. *Уровни доказательности*

Уровень	Источник доказательств
1	Проспективные рандомизированные контролируемые исследования. Достаточное количество исследований с достаточной мощностью, с участием большого числа пациентов и получением большого количества данных. Крупные метаанализы. Как минимум 1 хорошо организованное рандомизированное контролируемое исследование. Репрезентативная выборка пациентов
2	Проспективные исследования с рандомизацией или без, с ограниченным количеством данных. Несколько исследований с небольшим числом пациентов. Хорошо организованное проспективное исследование когорты. Метаанализы, ограниченные, но проведенные на хорошем уровне. Результаты нерепрезентативны в отношении целевой популяции. Хорошо организованные исследования «случай–контроль»
3	Нерандомизированные контролируемые исследования. Исследования с недостаточным контролем. Рандомизированные клинические исследования с как минимум 1 значительной или как минимум 3 незначительными методологическими ошибками. Ретроспективные или наблюдательные исследования. Серия клинических наблюдений. Противоречивые данные, не позволяющие сформировать окончательную рекомендацию
4	Мнение эксперта/данные из отчета экспертной комиссии, экспериментально подтвержденные и теоретически обоснованные

Таблица 2. *Уровни рекомендаций*

Уровень	Описание	Расшифровка
A	Рекомендация основана на высоком уровне доказательности (как минимум 1 убедительная публикация 1-го уровня доказательности, показывающая значительное превосходство пользы над риском)	Метод/терапия 1-й линии либо в сочетании со стандартной методикой/терапией
B	Рекомендация основана на среднем уровне доказательности (как минимум 1 убедительная публикация 2-го уровня доказательности, показывающая значительное превосходство пользы над риском)	Метод/терапия 2-й линии либо при отказе, противопоказании, или неэффективности стандартной методики/терапии. Рекомендуется мониторирование побочных явлений
C	Рекомендация основана на слабом уровне доказательности (но как минимум 1 убедительная публикация 3-го уровня доказательности, показывающая значительное превосходство пользы над риском) *или* нет убедительных данных ни о пользе, ни о риске	Нет возражений против данного метода/терапии *или* нет возражений против продолжения данного метода/терапии. Рекомендовано при отказе, противопоказании или неэффективности стандартной методики/терапии, при условии отсутствия побочных эффектов
D	Отсутствие убедительных публикаций 1-го, 2-го или 3-го уровня доказательности, показывающих значительное превосходство пользы над риском, или убедительные публикации 1-го, 2-го или 3-го уровня доказательности, показывающие значительное превосходство риска над пользой	Не рекомендовано

• систематические обзоры с таблицами доказательств.

Описание методов, использованных для анализа доказательств

Были использованы следующие источники: Сахарный диабет. Острые и хронические осложнения, под ред. И.И. Дедова, М.В. Шестаковой (2011); Алгоритмы специализированной медицинской помощи больным сахарным диабетом, под ред. И.И. Дедова, М.В. Шестаковой (2015); International Consensus on the Management and Prevention on the Diabetic Foot, International Working Group on the Diabetic Foot (2011); World Union of Wound Healing Societies (WUWHS)/Principles of best practice: Wound exudate and the role of dressings. A consensus document (2007); World Union of Wound Healing Societies (WUWHS). Minimising pain at wound dressing-related procedures. A consensus document (2007); Diabetes, Pre-Diabetes and Cardiovascular Diseases. EASD and ESC Guideline (2013).

Методы, использованные для формулирования рекомендаций: консенсус экспертов.

Индикаторы доброкачественной практики (Good Practice Points – GPPs): рекомендуемая доброкачественная практика базируется на клиническом опыте членов рабочей группы по разработке рекомендаций, конфликт интересов отсутствует.

Экономический анализ: анализ стоимости не проводился и публикации по фармакоэкономике не анализировались.

Метод валидизации рекомендаций:

• внешняя экспертная оценка;

• внутренняя экспертная оценка.

Описание метода валидизации рекомендаций

Настоящие рекомендации в предварительной версии были рецензированы независимыми экспертами, которых попросили прокомментировать прежде всего то, насколько интерпретация доказательств, лежащих в основе рекомендаций, доступна для понимания.

Получены комментарии со стороны врачей-эндокринологов и врачей-хирургов первичного звена в отношении доходчивости изложения рекомендаций и их оценки важности рекомендаций как рабочего инструмента повседневной практики.

Комментарии, полученные от экспертов, тщательно систематизировались и обсуждались председателем и членами рабочей группы. Каждый пункт обсуждался и вносимые в результате этого изменения в рекомендации регистрировались. Если же изменения не вносились, то регистрировались причины отказа от внесения изменений.

Консультации и экспертная оценка

Проект рекомендаций был рецензирован также независимыми экспертами, которых попросили прокомментировать прежде всего доходчивость и точность интерпретации доказательной базы, лежащей в основе рекомендаций.

Рабочая группа

Для окончательной редакции и контроля качества рекомендации были повторно проанализированы членами рабочей группы, которые пришли к заключению, что все замечания и комментарии экспертов приняты во внимание, риск систематических ошибок при разработке рекомендаций сведен к минимуму.

Основные рекомендации

Сила рекомендаций (A–D) приводится при изложении текста рекомендаций.

II. Определение, группы риска, классификации синдрома диабетической стопы

СДС определяется как инфекция, язва и/или деструкция глубоких тканей, связанная с неврологическими нарушениями и/или снижением магистрального кровотока в артериях нижних конечностей различной степени тяжести (Консенсус по диабетической стопе. Diabetic Foot Study Group, 2011).

В группу риска развития СДС могут быть включены:

• пациенты с нарушением периферической чувствительности любого генеза (уровень доказательности 2A);

• лица с окклюзирующими заболеваниями периферических артерий (уровень доказательности 1B);

• больные с деформациями стоп любого генеза (уровень доказательности 1A);

• слепые и слабовидящие (уровень доказательности 2C);

• одинокие пациенты и лица старческого возраста (уровень доказательности 2C);

• злоупотребляющие алкоголем (уровень доказательности 2B).

Классификация поражений стоп при СД должна отвечать следующим требованиям: быть простой в применении, давать возможность дифференцировать тип поражения, базироваться на данных объективного обследования больного и быть воспроизводимой. В настоящее время предложен ряд классификаций СДС, в основу которых положены представления об основных патогенетических механизмах развития этого осложнения диабета, учитываются тяжесть поражения периферической нервной системы, периферического артериального русла, размер раневого дефекта и выраженность инфекционного процесса.

В основу классификации, предложенной Diabetic Foot Study Group и утвержденной Консенсусом по диабетической стопе 2011 г., положены представления о патогенезе раневого дефекта стопы при СД. Согласно ей выделяют следующие клинические формы СДС:

Таблица 3. *Классификация язвенных дефектов при СДС Техасского университета*

	Степень			
	0	I	II	III
A	Пре- или постъязвенные поражения на стадии полной эпителизации	Поверхностные раны без вовлечения сухожилий, капсулы суставов или костей	Раны, захватывающие сухожилия или капсулу суставов	Раны с вовлечением костей или суставов
B	До- или постъязвенные поражения на стадии полной эпителизации с признаками инфицирования	Поверхностные раны без вовлечения сухожилий, капсулы суставов или костей с признаками инфицирования	Раны, захватывающие сухожилия или капсулу суставов, с признаками инфицирования	Раны с вовлечением костей или суставов с признаками инфицирования
C	Пре- или постъязвенные поражения на стадии полной эпителизации на фоне ишемии конечности	Поверхностные раны без вовлечения сухожилий, капсулы суставов или костей на фоне ишемии конечности	Раны, захватывающие сухожилия или капсулу суставов, на фоне ишемии конечности	Раны с вовлечением костей или суставов на фоне ишемии конечности
D	Пре- или постъязвенные поражения на стадии полной эпителизации на фоне ишемии конечности с признаками инфицирования	Поверхностные раны без вовлечения сухожилий, капсулы суставов или костей на фоне ишемии конечности с признаками инфицирования	Раны, захватывающие сухожилия или капсулу суставов, на фоне ишемии конечности с признаками инфицирования	Раны с вовлечением костей или суставов на фоне ишемии конечности с признаками инфицирования

- нейропатическая:
  - трофическая язва стопы;
  - ДОАП;
- ишемическая;
- нейроишемическая.

По глубине язвенного дефекта поражения можно разделить на 5 степеней (классификация Вагнера (Wagner)):

- 0 – интактная неповрежденная кожа;
- I – поверхностная язва (процесс захватывает эпидермис, дерму);
- II – инфекционный процесс захватывает кожу, подкожную клетчатку, мышцы;
- III – глубокая язва, абсцесс, остеомиелит, септический артрит;
- IV – сухая/влажная гангрена: некроз всех слоев кожи отдельных участков стопы (например, часть пальца/палец);
- V – сухая/влажная гангрена части стопы/всей стопы.

Некоторые из классификаций СДС, используемые в современной клинической практике, учитывают несколько параметров, характеризующих язвенный дефект.

Классификация Техасского университета основана на оценке глубины язвенного дефекта (степень), степени его инфицирования, наличия и степени выраженности снижения кровотока (стадия) (табл. 3).

Классификация PEDIS (Perfusion, Extent, Depth, Infection, Sensation), предложенная в 2003 г. и пересмотренная в 2011 г., учитывает не только глубину поражения мягких тканей (как было при использовании ранее разработанных классификаций), но и состояние периферического кровотока, иннервации, тяжесть инфекционного процесса. Ее использование предоставляет подробную информацию об имеющемся поражении врачам различных специальностей, занимающимся лечением пациента с СДС на разных этапах (хирургический и эндокринологический стационар, поликлиника).

Классификация WIfI (Wound, Ischemia, foot Infection), представленная в табл. 4–6, учитывает глубину раны, состояние периферического кровоснабжения и выраженность инфекционного процесса.

III. Диагностика синдрома диабетической стопы

1. Оценка состояния углеводного обмена, определение выраженности других осложнений СД и сопутствующих заболеваний.

При сборе анамнеза необходимо обратить внимание на длительность течения СД, наличие других поздних осложнений этого заболевания. Следует помнить, что СД 2-го типа – скрытое, малосимптомное заболевание, которое часто диагностируется при обследовании пациента с уже развившимся тяжелым гнойно-некротическим поражением стопы. Также нужно обратить внимание на наличие сопутствующих, непосредственно не связанных с СД заболеваний, которые могут влиять на скорость заживления раневых дефектов (сердечная и дыхательная недостаточность, онкологические заболевания, алиментарная недостаточность, терапия глюкокортикоидами и иммуносупрессантами) (уровень доказательности 1А).

Оценка состояния углеводного и липидного обмена является абсолютно необходимым компонентом обследования. Для этого нужно исследовать такие параметры, как уровень HbA1c, уровень пре- и постпрандиальной гликемии, общего холестерина,

Таблица 4. *Классификация WIfI*

Степень	Язва	Гангрена
0	Нет	Нет
	Клинические признаки: ишемические боли в покое (типичные симптомы + ишемия 3-й степени); раны нет	
1	Маленькая поверхностная язва (язвы) в дистальном отделе голени или стопы; костные структуры не вовлечены, за исключением дистальных фаланг пальцев	Нет
	Клинические признаки: минимальное повреждение тканей. Показаны малые дистальные ампутации (1 или 2 пальцев) или кожная пластика	
2	Глубокая язва с вовлечением костей, суставов или сухожилий; в основном без вовлечения пяточной области, возможны поверхностные язвы пятки без вовлечения пяточной кости	Гангренозные изменения ограничиваются фалангами пальцев
	Клинические признаки: выраженное повреждение тканей, требующее ампутации нескольких пальцев (больше 3) или трансметатарзальной ампутации с пластикой кожи или без нее	
3	Обширная глубокая язва, распространяющаяся на передний и/или средний отдел стопы; глубокая язва пяточной области с вовлечением пяточной кости	Гангрена, распространяющаяся на передний и/или средний отдел стопы; глубокий некроз пяточной области ± вовлечение пяточной кости
	Клинические признаки: распространенное поражение тканей, требующее комплексного лечения стопы или нестандартной трансметатарзальной ампутации (по Шапару или Лисфранку)	

Таблица 5. *Классификация WIfI. Ишемия/перфузия*

Степень	ЛПИ	Систолическое давление в артерии голени, мм рт.ст.	Пальцевое давление, $TcPO_2$, мм рт.ст.
0	≥ 0,80	> 100	≥ 60
1	0,60–0,79	70–100	40–59
2	0,40–0,59	50–70	30–39
3	≤ 0,39	< 50	< 30

Примечание. *В том случае, когда измерение ЛПИ неинформативно (ЛПИ ≥ 1,3), для оценки используются определение пальцевого давления или $TcPO_2$.*

Таблица 6. *Классификация WIfI. Инфекция*

Степень (выраженность)	Клинические признаки инфекции
0 (инфекции нет)	Нет симптомов и признаков инфекции
1 (легкая)	Отмечаются минимум 2 из перечисленных признаков: местный отек или инфильтрация; эритема 0,5–2 см вокруг язвы; местное напряжение или болезненность; локальная гипертермия; гнойное отделяемое
2 (средней тяжести)	Локальная инфекция с гиперемией > 2 см или с вовлечением более глубоких, чем кожа и подкожная клетчатка, структур (абсцесс, остеомиелит, септический артрит, фасциит). Отсутствие системных признаков воспаления
3 (тяжелая)	Местная инфекция с признаками системного воспаления (2 и более из перечисленных признаков): температура тела > 38 или < 36 °C; частота сердечных сокращений > 90 уд/мин; частота дыхательных движений > 20 в минуту или $PaCO_2$ < 32 мм рт.ст.; лейкоцитоз > 12 000 или < 4000 или 10 % юных форм

Таблица 7. *Индивидуальные целевые показатели HbA1c (%) для больных СД*

Тяжелые осложнения и/или риск тяжелой гипогликемии	Возраст		
	молодой	средний	пожилой и/или ожидаемая продолжительность жизни < 5 лет
Есть	< 6,5	< 7,0	< 7,5
Нет	< 7,0	< 7,5	< 8,0

холестерина липопротеидов низкой плотности сыворотки крови. Индивидуальные целевые показатели гликированного гемоглобина для больных СД представлены в табл. 7.

Коррекция нарушений углеводного обмена у больных с СДС должна проводиться параллельно с лечением раневого дефекта. Для пациентов с СДС и выявленной дислипидемией и гипертонией обязательны назначение терапии статинами и нормализация артериального давления.

Хроническая почечная недостаточность вследствие диабетической нефропатии и/или других заболеваний почек диагностируется на основании анализа уровня креатинина сыворотки крови и расчета СКФ.

2. Выявление диабетической полинейропатии. Нарушение периферической иннервации у пациента с СДС может быть диагностировано на основании следующих клинических признаков:

• жалобы на боли и другие симптомы (парестезии, онемение, жжение в стопах);

• безболезненность или малоболезненность язвенного дефекта;

• результаты оценки состояния периферической тактильной, вибрационной и температурной чувствительности.

Наиболее информативным методом диагностики поражения периферических нервов является электронейромиография, но ее проведение у пациентов с хроническим раневым дефектом стопы нецелесообразно, так как значительно усложняет обследование, а ее результат не повлияет на выработку плана лечебных мероприятий.

Наличие диабетической нейропатии у больного с СДС устанавливается на основании определения тактильной чувствительности с помощью 10 г монофиламента (уровень доказательности 2А). Достоверность полученных результатов повышается при дополнительной оценке других видов чувствительности (вибрационной с помощью градуированного камертона 128 Гц или биотезиометра) и/или сухожильных рефлексов (уровень доказательности 2А).

3. Выявление нарушений артериального кровотока (макроангиопатии нижних конечностей). Пациенты с СДС и признаками поражения артерий нижних конечностей рассматриваются как пациенты с критической ишемией нижних конечностей, которая создает угрозу для сохранения конечности в ближайший период после ее возникновения (уровень доказательности 1В). Классические критерии критической ишемии (боль в покое, снижение пальцевого давления и давления на артериях голени) не всегда в полной мере могут быть применимы к таким больным, так как болевой синдром при СДС зачастую отсутствует, а измерение давления на тибиальных и пальцевых артериях недостоверно из-за выраженного медиакальциноза и не всегда возможно по техническим причинам (уровень доказательности 1А).

Основными признаками нарушения магистрального кровотока рекомендуется считать следующие:

• клинические признаки: внешний вид раневого дефекта (язвы) – наличие некротических поражений по краям и на дне раны/язвы, расширение зоны поражения, несмотря на проводимое местное лечение (уровень доказательности 2С);

• показатель $TcPO_2$, который также возможно использовать для оценки динамики репаративных процессов в ране стопы (прирост более 15 мм рт.ст. свидетельствует о положительной динамике раневого процесса, а его отсутствие является показанием к дообследованию больного и, возможно, повторной реваскуляризации) (уровень доказательности 2В).

При выявлении признаков ишемического поражения при СДС необходима оценка выраженности нарушения артериального кровотока и структуры поражения с помощью доступных методов обследований артериальной системы нижних конечностей – ультразвуковой допплерометрии, оценки ЛПИ и измерения пальцевого артериального давления на конечности, дуплексного сканирования артерий нижних конечностей, проведения компьютерно-томографической или магнитно-резонансной ангиографии артерий нижних конечностей (уровень доказательности 1А). Отсутствие поражений артериальной системы по данным любого из этих методов обследования не могут считаться достаточным критерием отсутствия ишемического поражения тканей при СДС (уровень доказательности 1В).

Наиболее достоверным методом и стандартом визуализации сосудов может рассматриваться циф-

ровая ангиография в режиме субтракции с поэтапной оценкой каждого артериального сегмента конечности, в особенности артерий голени и стопы (уровень доказательности 1А). Ангиография может выполняться как первый этап реваскуляризирующего вмешательства.

Важной является оценка достаточности артериального кровотока в соответствии с зоной кровоснабжения каждой из артерий голени и стопы (ангиосом) как при планировании реваскуляризирующего вмешательства, так и при оценке его результатов (уровень доказательности 2В).

Необходимы комплексная оценка и сопоставление результатов различных методов обследования с дальнейшим обсуждением полученных результатов совместно со специалистом по рентгенэндоваскулярным методам диагностики и лечения или сосудистым хирургом (имеющими достаточный опыт в выполнении реваскуляризаций у данной категории больных с хорошими результатами) в рамках мульдидисциплинарной группы специалистов по лечению пациента с СДС.

Кроме того, при оценке генеза поражения следует оценить выраженность нарушений венозного кровотока на конечности, а также выраженность проявлений хронической сердечной недостаточности, которые при минимальном поражении артерий могут вносить значимый вклад в нарушение кровоснабжения тканей стопы и препятствовать заживлению раневых дефектов (уровень доказательности 1В).

Простейшим методом диагностики диабетической макроангиопатии является пальпаторное определение пульсации тыльной артерии стопы (передней большеберцовой) и задней большеберцовой артерии, однако оно может быть затруднено или невозможно у больных с выраженными периферическими отеками или значимой деформацией стопы. Дальнейшая верификация ишемии конечности проводится с помощью ультразвуковой допплерографии с определением ЛПИ, который в норме превышает 0,9. ЛПИ > 1,3 свидетельствует о ригидности артериальной стенки. У пациентов с ЛПИ > 1,2 состояние артериального кровотока должно быть подтверждено уровнем артериального давления в пальцевой артерии (величиной пальце-плечевого индекса) или данными $TcPO_2$ (> 40 мм рт.ст.).

4. Раневая инфекция. Согласно рекомендациям Международной рабочей группы по диабетической стопе (IWGDF, 2003), диагноз раневой инфекции основывается на клинических (воспалительная реакция), а не на лабораторных данных.

Местными признаками раневой инфекции являются гнойное отделяемое, гиперемия, гипертермия, отек (уплотнение тканей) и боли в ране (или болезненность при пальпации). Диагноз раневой инфекции устанавливается при наличии 2 и более из указанных признаков при отсутствии других возможных причин воспалительной реакции (травма, подагра, ДОАП и др.).

К ***системным*** признакам инфекции относят лихорадку, лейкоцитоз, а также угнетение функций центральной нервной системы (заторможенность), нарастание почечной недостаточности, декомпенсацию углеводного обмена, кетоацидоз. Однако, ввиду частой гипореактивности иммунной системы при СД (особенно у пожилых пациентов), лихорадка и лейкоцитоз могут отсутствовать даже при тяжелой раневой инфекции.

Выделяют 4 степени тяжести раневой инфекции при СДС (IWGDF, 2003):

1) ***неинфицированная язва/рана***;

2) ***легкая инфекция***. Инфекционный процесс, вовлекающий лишь кожу и подкожную клетчатку. Присутствуют вышеописанные признаки раневой инфекции без признаков вовлечения глубжележащих структур и системного воспалительного ответа. Радиус зоны эритемы < 2 см;

3) ***инфекция средней тяжести***. Обширное воспаление кожи и подкожной клетчатки (те же признаки инфекции + радиус зоны эритемы > 2 см) ИЛИ вовлечение глубжележащих структур (абсцесс, остеомиелит, гнойный артрит, фасциит);

4) ***тяжелая инфекция***. Синдром системной воспалительной реакции, соответствующий современному пониманию сепсиса. Для его констатации необходимо наличие 2 и более из нижеперечисленных признаков:

- температура тела > 38 или < 36 °С;
- частота сердечных сокращений > 90 уд/мин;
- одышка (частота дыхательных движений > 20 в минуту);
- $PaCO_2$ (парциальное давление CO_2 в артериальной крови) < 32 мм рт.ст.;
- уровень лейкоцитов > 12 000 или < 4 000 в 1 мкл;
- сдвиг лейкоцитарной формулы влево (10 % и более незрелых (палочкоядерных) форм лейкоцитов).

Основным методом диагностики инфекционного процесса в ране является бактериологическое исследование (уровень доказательности 1А). Для анализа необходимо брать образцы тканей из разных участков, так как микрофлора может различаться в разных областях дефекта. У пациентов с нейроишемической и ишемической формами СДС необходимо выявлять не только аэробные, но и анаэробные микроорганизмы и определять их чувствительность к современным антибактериальным препаратам. Клинически значимым считается содержание бактериальных тел выше 10^5 в 1 г ткани или обнаружение β-гемолитического стрептококка (уровень доказательности 1В). Идентификация возбудителя раневой инфекции проводится путем бактериологического исследования материала из раны. Материал для исследования может быть получен при биопсии

или кюретаже дна раны. Менее информативно исследование раневого экссудата или мазка с предварительно очищенного и промытого стерильным физиологическим раствором дна раны.

Диагностика поражения костных структур. Основным методом оценки состояния костей и суставов остается рентгенография, позволяющая с высокой достоверностью определять очаги остеолиза (остеомиелит) (уровень доказательности 1А). МСКТ позволяет уточнить локализацию и размеры остеомиелитического очага при планировании объема оперативного вмешательства (уровень доказательности 1А).

IV. Лечение пациентов с синдромом диабетической стопы

Основным условием успешного лечения трофических язв у пациентов как с нейропатической, так и с ишемической и нейроишемической формами СДС является обеспечение полной разгрузки пораженной области. Возможными методами разгрузки являются разгрузочный полубашмак, ИРП и костыли (уровень доказательности 2В). Адекватное использование кресла-каталки не всегда возможно, особенно в амбулаторных условиях.

ИРП (в зарубежной литературе Total Contact Cast) – наиболее эффективный метод разгрузки пораженной зоны стопы (уровень доказательности 1В). В качестве альтернативы ИРП можно использовать ортез. Применение ИРП противопоказано при свищевой форме остеомиелита, критической ишемии конечности, гангрене; неэффективно при поражениях пяточной кости и голеностопного сустава. В этих случаях показано ортезирование.

1. Параллельно с разгрузкой пораженной зоны должна проводиться **первичная хирургическая обработка раны**, направленная на удаление всех некротизированных и нежизнеспособных тканей и подготовку раневого ложа к заживлению. Возможно использование хирургического, механического, ультразвукового методов или их комбинации (уровень доказательности 1А). Метод обработки выбирается индивидуально, исходя из состояния раны, общего состояния больного, возможностей клиники. После обработки рана должна быть закрыта стерильной атравматичной повязкой. В процессе лечения может возникнуть необходимость в повторном проведении обработки раневого дефекта. Перед каждой сменой повязки рана должна быть промыта достаточным количеством

Таблица 8. *Современные средства для закрытия ран*

Категория	Характеристика
Влажные марлевые салфетки	Салфетки, смоченные физиологическим или гипертоническим раствором. При длительном использовании вызывают мацерацию окружающей рану здоровой кожи
Нетканые абсорбирующие композиционные повязки	Многослойные раневые покрытия, полностью исключающие или значительно уменьшающие прилипание. Содержат впитывающие волокна (целлюлозу, хлопок, вискозу)
Пленки	Поддерживают влажную среду, прозрачные, водоустойчивые, плотно фиксируются к ране
Губчатые повязки (foam)	Пенообразующие растворы полимеров. Впитывающая способность зависит от толщины повязки. Атравматичны
Гидроколлоиды	Содержат желатин и пектин. Абсорбирующая способность низкая и зависит от толщины повязки. Плотно фиксируются на коже, непроницаемы для воды и воздуха
Гидрогели	Полимерные соединения, набухающие при взаимодействии с экссудатом раны. Обладают высокой впитывающей способностью
Аморфные гидрогели	Вода, полимеры и другие ингредиенты, соединенные таким образом, что способны поддерживать влажность раны
Альгинаты	Нетканые повязки, созданные на основе морских водорослей. При контакте с экссудатом превращаются в гель
Комбинации гидрогелей и гидрополимеров	Содержат волокна с высокой абсорбирующей способностью, посредством которых экссудат отводится от раны
Повязки, содержащие антибиотики и антисептики	Способны постепенно выделять в рану содержащиеся противомикробные препараты
Комбинированные и импрегнированные повязки	Марлевые и нетканые повязки, импрегнированные солями цинка или антисептиками
Коллагенсодержащие повязки	Повязки на основе свиного, бычьего, человеческого коллагена с добавлением окисленной целлюлозы или альгината

Таблица 9. *Повязки на различных стадиях раневого процесса*

Стадия раневого процесса	Цель использования перевязочного средства	Вид повязки
Экссудация и воспаление	Гемостаз Очищение раны Предотвращение инфицирования	Альгинаты Альгинаты с антисептиком Нейтральные атравматические Атравматические с антисептиком Нетканые абсорбирующие Коллагенсодержащие
Пролиферация и формирование грануляций	Контроль экссудации Поддержание влажной среды в ране Предотвращение инфицирования	Нейтральные атравматические Атравматические с антисептиком Гидроколлоидные (только при сохраненном артериальном кровотоке!) Гидрогели Аморфные гидрогели Губчатые повязки Комбинации гидрогелей и гидрополимеров Коллагенсодержащие
Эпителизация	Защита формирующегося эпителия	Нейтральные атравматические Пленки

(20–50 мл в зависимости от размера) стерильного физиологического раствора температурой 25–28 °С (уровень доказательности 2В).

2. Выбор повязки зависит от состояния локальной гемодинамики (наличия или отсутствия ишемии) и фазы раневого процесса. Выбранная повязка должна поддерживать влажную среду в ране (уровень доказательности 3А), контролировать уровень экссудата и препятствовать мацерации краев (уровень доказательности 1А). Она должна быть хорошо зафиксирована на ране, чтобы не травмировать ее за счет своей подвижности (уровень доказательности 2С). Основные группы повязок, использующихся в современной клинической практике, представлены в табл. 8.

При выборе повязки должны быть учтены стадия раневого процесса и состояние артериального кровотока пораженной зоны. Возможные варианты использования повязок на разных стадиях раневого процесса представлены в табл. 9.

3. Важнейшим аспектом лечения трофических язв у больных с СДС служит **контроль раневой инфекции.** Первым этапом является полное удаление некротизированных и нежизнеспособных тканей хирургическим методом (уровень доказательности 1В). Могут быть использованы как классический метод хирургической обработки, так и современные технологии (гидрохирургическое оборудование, ультразвуковая кавитация) (уровень доказательности 1В). При нейропатической форме СДС хирургическая обработка всегда должна носить радикальный характер. При поверхностных поражениях (I–II степени по Вагнеру) объем хирургической обработки заключается в удалении некротизированных мягких тканей, удалении (при наличии) окружающего язву гиперкератоза, тщательной ревизии полости дефекта на предмет наличия дополнительных карманов и затеков. При более глубоком поражении (III–IV степени по Вагнеру) обязательно выполнять резекцию пораженных частей скелета стопы (уровень доказательности 1В). Объем резекции в данном случае определяется как клиническими, так и рентгенологическими методами (рентгенография, фистулография, компьютерная томография).

При выявлении остеомиелита необходимо либо хирургическое лечение (удаление пораженной кости в рамках малой ампутации, секвестрэктомии или резекции сустава) с последующей антибактериальной терапией в течение 2–4 нед (уровень доказательности 2В), либо антибиотикотерапия длительностью не менее 4–6 нед без удаления пораженной кости.

При наличии критической ишемии конечности проведение хирургической обработки раны до реваскуляризации опасно, так как может привести к расширению зоны некроза. Первым этапом следует выполнить реваскуляризацию пораженной конечности одним из доступных методов, а далее заниматься лечением гнойно-некротического очага на стопе (уровень доказательности 1А).

При наличии флегмоны или влажной гангрены на фоне критической ишемии стопы хирургическая обработка выполняется до реваскуляризации, но она имеет нерадикальный характер. Объем хирургической обработки в этом случае включает вскрытие и дренирование гнойного очага. Радикальная хирургическая обработка выполняется только после адекватной реваскуляризации (уровень доказательности 2С).

В случае проведения адекватной обработки раневого дефекта заживление раны вторичным натяжением (выполнение раны грануляционной тканью, эпи-

телизация) должно начаться в течение 2 нед при условии соблюдения оптимального режима разгрузки пораженной области. Если этого не происходит, то в случае нейроишемической формы СДС следует убедиться в адекватности реваскуляризации (при необходимости поставить вопрос о повторной коррекции кровотока). Важно оценить как проходимость магистрального русла пораженной конечности по данным ультразвукового дуплексного сканирования, так и состояние микроциркуляторного русла – $TcPO_2$, лазерная допплеровская флоуметрия (уровень доказательности 1B).

Если реваскуляризация признана удовлетворительной (магистральный, магистрально-измененный характер кровотока, $TcPO_2 > 30$ мм рт.ст.) или наблюдается нейропатическая форма поражения, а перехода раневого процесса в репаративную стадию не происходит, показано проведение повторного бактериологического исследования тканей раны (уровень доказательности 2C). Дальнейшие терапевтические мероприятия будут зависеть от результатов исследования. При выявлении содержания микробных тел более 10^6 в 1 г ткани показаны повторная хирургическая обработка раневого дефекта и местное использование антисептика. При достижении бактериального баланса (содержания микробных тел $\leq 10^5$) применение антисептика должно быть прекращено во избежание цитотоксического эффекта и бактериальной резистентности (уровень доказательности 1B). В качестве антисептика не должны использоваться спиртосодержащие жидкости, растворы кислот и щелочей, красящие вещества.

При активном инфекционном процессе (фебрильная лихорадка, лейкоцитоз, гнойный раневой экссудат, гиперемия и гипертермия мягких тканей пораженной области) показано проведение системной антибактериальной терапии с учетом характера и чувствительности микрофлоры (уровень доказательности 1A).

Важным условием при выборе антибактериального препарата является предварительная оценка азотовыделительной функции почек (по СКФ). При СКФ < 45 мл/мин/1,73 м^2 доза антибактериального препарата должна быть редуцирована. Пациентам даже с начальными проявлениями диабетической нефропатии (на стадии микроальбуминурии) **абсолютно противопоказаны препараты из группы аминогликозидов** (гентамицин, тобрамицин, амикацин, нетилмицин и др.), **амфотерицин B и некоторые цефалоспорины I поколения** (уровень доказательности 1B).

Переход раневого процесса в репаративную стадию делает возможным выполнение пластического закрытия раны местными тканями или при помощи аутодермопластики (уровень доказательности 2B). Заживление раны вторичным натяжением показано у тяжелых и ослабленных больных с крайне высокими анестезиологическими и хирургическими рисками (ASA III–IV) (уровень доказательности 2C).

Необходимо регулярно последовательно документировать состояние раны (локализация, размер, раневое дно, отделяемое, состояние окружающей кожи, выраженность болевого синдрома) и определение скорости заживления и оценки эффективности лечения. В том случае, если раневой дефект за 4 нед не сократился на 40 %, тактика лечения должна быть пересмотрена (уровень доказательности 2C).

Стратегия хирургического лечения при различных формах СДС представлена на рис. 1, 2.

4. Коррекция сахароснижающей терапии. При наличии показаний (превышение индивидуальных целевых показателей углеводного обмена) коррекция терапии должна проводиться параллельно с лечением трофической язвы стопы (уровень доказательности 3A).

При интенсификации лечения необходимо проводить профилактику тяжелых гипогликемических состояний (уровень доказательности 1B).

Пациенты с нейроишемической и ишемической формами СДС нуждаются в коррекции возможной дислипидемии, а больные после выполненной ангиопластики – в приеме антитромботических препаратов.

5. При отсутствии заживления на фоне стандартной терапии можно использовать **адъювантные методы** (факторы роста, отрицательное давление). В отечественной клинической практике доступными являются препараты на основе эпидермального ростового фактора (уровень доказательности 3C).

Использование отрицательного давления (NPWT) возможно у пациентов с нейропатической и нейроишемической (после восстановления кровотока) формами синдрома. Абсолютно противопоказано использование NPWT у больных с выраженной ишемией конечности ($TcPO_2 < 30$ мм рт.ст.), остеомиелитом, флегмоной и гангреной стопы (уровень доказательности 1B).

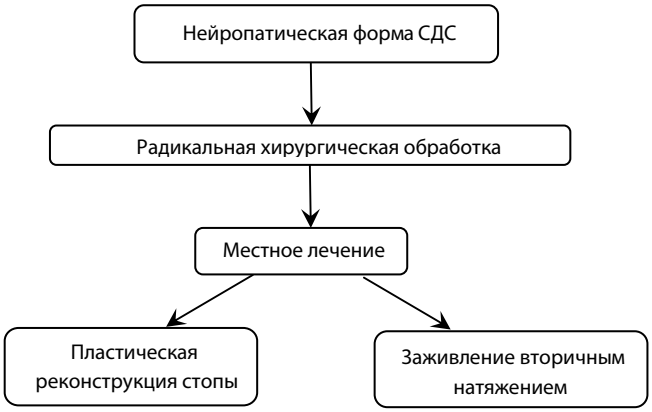

Рис. 1. *Стратегия хирургического лечения при нейропатической форме СДС*

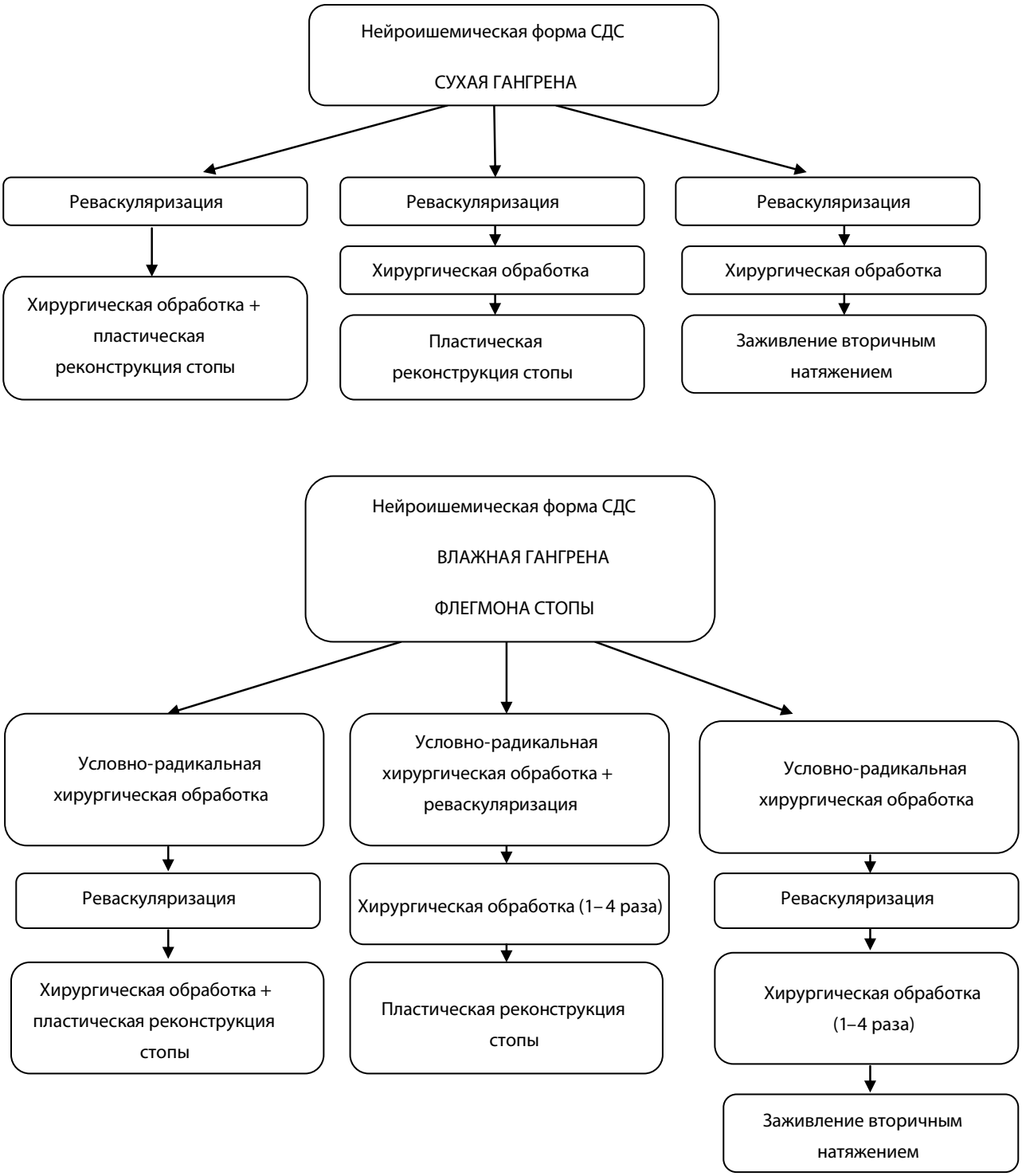

Рис. 2. *Стратегия хирургического лечения при нейроишемической форме СДС*

6. Пациенты с признаками нарушения кровотока в нижних конечностях должны быть направлены для консультации к специалисту по рентгенэндоваскулярной диагностике и лечению или сосудистому хирургу (имеющим достаточный опыт в выполнении реваскуляризаций у данной категории больных с хорошими результатами), в ходе которой может быть определена тактика дальнейшего обследования и лечения.

Показанием к проведению реваскуляризации является выявление стенотических и окклюзионных поражений артерий нижней конечности, которые создают препятствие для прямого магистрального крово-

тока к раневой зоне на стопе (уровень доказательности 1А). Возможность и тактика проведения реваскуляризации (рентгенэндоваскулярная реваскуляризация, хирургическая реваскуляризация, гибридное вмешательство) определяются на основании сопоставления рисков вмешательства и его возможной пользы, а также прогноза сохранения опорной функции конечности при заживлении ран на стопе (уровень доказательности 1В). При этом обязательно должно быть учтено желание пациента.

При наличии гнойно-некротического очага его первичная хирургическая санация должна быть выполнена до реваскуляризирующего вмешательства (уровень доказательности 2С).

Методом выбора при проведении реваскуляризации у пациентов с СДС является рентгенэндоваскулярный, направленный на создание прямого магистрального кровотока к зоне поражения на стопе (уровень доказательности 1В). Главный способ восстановления кровотока – баллонная ангиопластика артерий голени, при этом необходимо избегать имплантации стентов в рутинном порядке; имплантация стентов может проводиться только при наличии показаний (уровень доказательности 1А).

Шунтирующие операции могут рассматриваться в качестве метода резерва при наличии сохраненного дистального русла (уровень доказательности 1В). Возможно проведение гибридных вмешательств при протяженном поражении бедренно-подколенного артериального сегмента или в случае неудачной реканализации артерий этого сегмента (уровень доказательности 2В).

При выборе вида и объема реваскуляризирующего вмешательства рекомендуется руководствоваться решением мультидисциплинарной команды: эндокринолог-специалист по диабетической стопе, кардиолог, сосудистый хирург, пластический (гнойный) хирург, рентгенэндоваскулярный специалист. С учетом дистального характера поражений сосудистого русла, для достижения целей реваскуляризации наиболее целесообразными являются рентгенэндоваскулярные методы (уровень доказательности 1В).

В любом случае целью реваскуляризирующего вмешательства является создание благоприятных условий для заживления раневого дефекта с учетом возможной хирургической реконструкции стопы. Выполнение этого условия возможно при создании магистрального кровотока к зоне язвенно-некротического поражения по связанным с ней артериям голени и стопы в соответствии с принципами ангиосомного деления мягких тканей и анатомического варианта кровоснабжения стопы. При обширных или множественных язвенно-некротических поражениях необходима максимально полная реваскуляризация стопы (уровень доказательности 2С).

Пациентов с СД следует исходно рассматривать как пациентов с нарушением функции почек. Оценку этой функции следует проводить не на основе текущих абсолютных показателей креатинина сыворотки крови, а исходя из расчета клиренса креатинина или расчета СКФ с помощью любого из доступных способов. Пациенты со сниженной СКФ (< 90 мл/мин/1,73 м^2) нуждаются в профилактике контраст-индуцированной нефропатии: не менее чем за 3 сут отмена метформина, петлевых диуретиков, а также гипергидратации в течение не менее 12 ч до вмешательства и 24–48 ч после из расчета 1 мл/кг массы тела/ч (уровень доказательности 1В).

Показаниями к ангиохирургическому вмешательству (хирургическая реваскуляризация, рентгенэндоваскулярная реваскуляризация, гибридные операции) являются незаживающие язвенные дефекты на фоне ишемии конечности, ишемическая боль в покое. В периоперационном периоде необходимо проводить профилактику контраст-индуцированной нефропатии. Для этого накануне вмешательства и после его проведения пациентам группы риска (хроническая болезнь почек II стадии и выше) нужно отменить метформин, петлевые диуретики и ввести 1000 мл физиологического раствора внутривенно капельно (уровень доказательности 1В).

После выполнения реваскуляризации нижней конечности пациент должен получать двойную антитромботическую терапию в постоянном режиме. Лечебно-профилактические мероприятия должны включать коррекцию липидного спектра, нормализацию артериального давления, HbA1c и гликемии в соответствии с индивидуальными целевыми значениями. **Отказ от курения является обязательным** (уровень доказательности 1А).

При невозможности выполнения реваскуляризирующего вмешательства показано назначение препаратов простагландинового ряда (уровень доказательности 1В).

Алгоритм лечебных мероприятий при критической ишемии изображен на рис. 3.

V. Диабетическая остеоартропатия: определение, классификация, диагностика, лечение

ДОАП, нейроартропатия, или стопа Шарко – безболевая прогрессирующая деструкция одного или нескольких суставов стопы на фоне нейропатии. В результате демиелинизации моторных волокон развивается слабость связочного аппарата стоп, приводящая к нестабильности суставов. Автономная нейропатия приводит к денервации сосудистой стенки и, как следствие, развитию артериовенозных шунтов и усилению кровотока, что ведет к активации резорбции костной ткани и остеопении. Кость теряет не только плотность, но и эластичность, что дела-

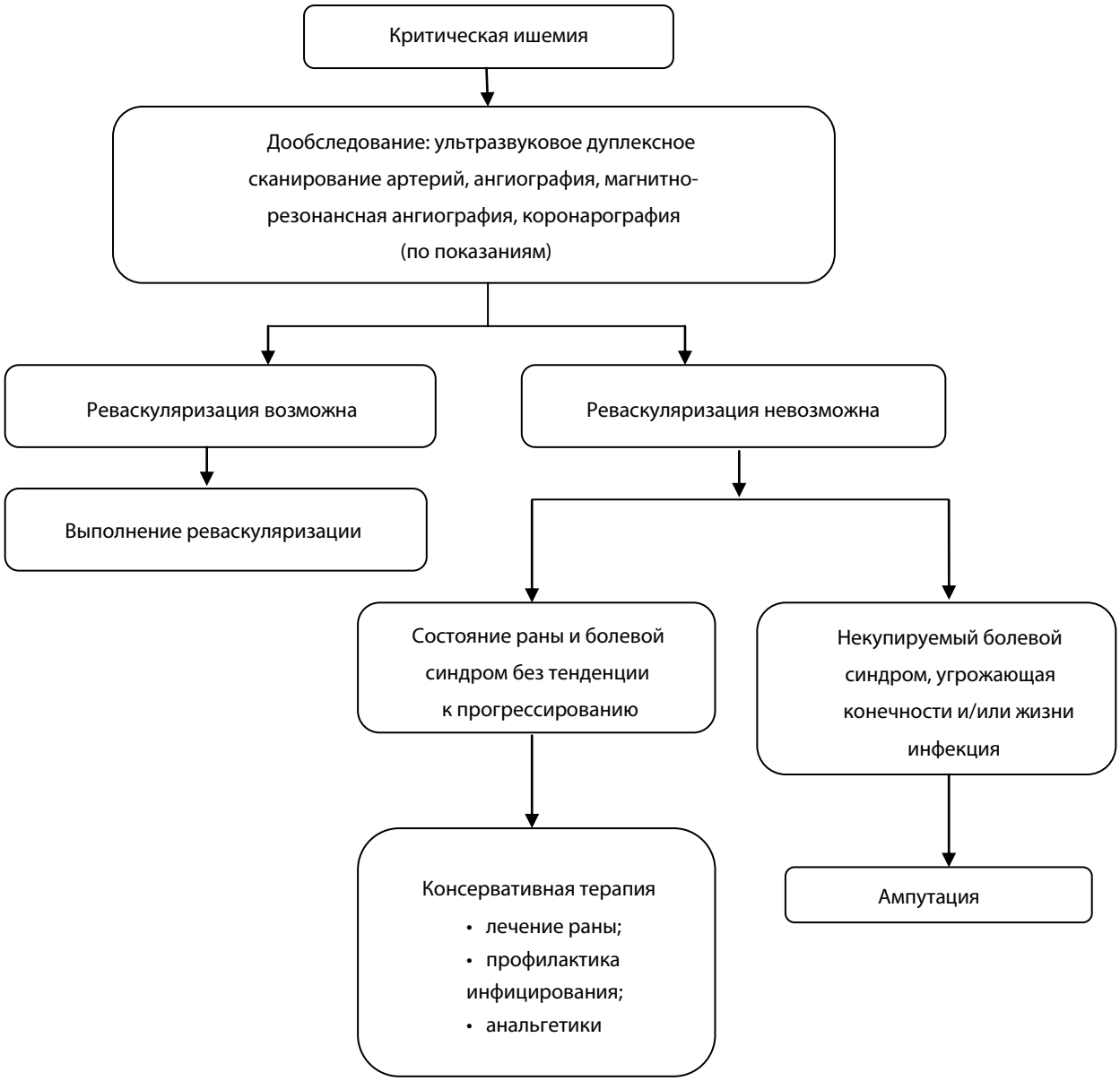

Рис. 3. *Алгоритм лечения пациентов с критической ишемией нижних конечностей*

ет скелет стопы менее устойчивым к травмам. Как правило, пусковым фактором ДОАП является мелкая, не замеченная пациентом механическая травма. Незначительное по силе внешнее воздействие приводит к переломам костей, подвывихам и вывихам суставов. Ситуация усугубляется отсутствием протективной болевой чувствительности. Пациент продолжает опираться на поврежденную конечность, что приводит к вовлечению в процесс новых костей и суставов. Развивается остеохондральная фрагментация и выраженная дегенерация суставов. В тяжелых случаях стопа может полностью утратить опорную функцию, что может потребовать проведения ампутации. Помимо травмы, любой воспалительный процесс в костно-суставном аппарате стоп (например, длительно существующая трофическая язва, осложнившаяся остеомиелитом подлежащей кости), протекающий на фоне нейропатии, может привести к развитию ДОАП за счет усиления кровотока на фоне воспаления.

В клинической картине стопы Шарко выделяют острую и хроническую стадии. ***Острая стадия*** характеризуется преобладанием воспалительных процессов в ответ на имеющееся повреждение. Типичной жалобой в острой стадии осложнения является наличие отека одной из стоп. Иногда при расспросе удается проследить четкую взаимосвязь между появлением отека стопы и внешним травмирующим фактором,

Таблица 10. *Классификация нейроостеоартропатии на основании клинической и МСКТ/МРТ-картины (E.A. Chantelau, G. Grutzner, 2014)*

Стадия/фаза	Клинические признаки	МСКТ/МРТ-признаки
Активная стадия Фаза 0	Умеренно выраженное воспаление (отек, локальная гипертермия, иногда боль, повышенный риск травматизации при ходьбе), нет выраженных деформаций	Обязательные: отек костного мозга и мягких тканей, нет нарушения кортикального слоя. Возможные: субхондральные трабекулярные микротрещины, повреждение связок
Активная стадия Фаза 1	Выраженное воспаление (отек, локальная гипертермия, иногда боль, повышенный риск травматизации при ходьбе), выраженная деформация	Обязательные: переломы с нарушением кортикального слоя, отек костного мозга и/или отек мягких тканей. Возможные: остеоартрит, кисты, повреждение хряща, остеохондроз, внутрисуставной выпот, скопление жидкости в суставах, костные эрозии/некрозы, лизис кости, деструкция и фрагментация кости, вывихи/подвывихи суставов, повреждение связок, теносиновиты, дислокация костей
Неактивная стадия Фаза 0	Нет признаков воспаления, нет деформации	Отсутствие изменений или незначительный отек костного мозга, субхондральный склероз, кисты кости, остеоартроз, повреждение связок
Неактивная стадия Фаза 1	Нет воспаления, стойкая выраженная деформация, анкилозы	Остаточный отек костного мозга, кортикальная мозоль, выпот, субхондральные кисты, деструкция и дислокация суставов, фиброз, образование остеофитов, ремоделирование кости, нарушения хряща и связок, анкилоз, псевдоартроз

но чаще пациент не может сказать, что предшествовало появлению отека.

При осмотре выявляются отек и гипертермия пораженной конечности. Гипертермия является маркером протекающего деструктивно-воспалительного процесса. Как правило, локальная температура пораженной конечности на 2–5 °С выше, чем контралатеральной. Деформация стопы определяется локализацией и длительностью процесса. Так, на ранних стадиях независимо от локализации поражения выявляются незначительная отечность стопы и гипертермия. Деформации стопы и характерных рентгенографических изменений, как правило, нет. Следствием этого может быть ошибка или задержка в лечении, что приведет к деформации стопы.

Диагноз нейроостеоартропатии устанавливается на основании характерных данных анамнеза, жалоб и клинической картины (гипертермия, деформация, отек пораженной конечности), результатов инструментальных и лабораторных методов исследования. В типичных случаях диагноз ДОАП не вызывает затруднений.

Основным методом инструментальной диагностики стопы Шарко остается рентгенография. При этом на рентгенограмме отражаются гипертрофические либо атрофические изменения, развивающиеся в ответ на повреждение. В типичных случаях для постановки диагноза в хронической стадии ДОАП не требуется других дополнительных инструментальных методов обследования. Основные сложности возникают при диагностике острой стадии осложнения, когда при наличии типичной клинической картины рентгенографические изменения отсутствуют, а также при проведении дифференциальной диагностики стопы Шарко и остеомиелита. **В связи с этим следует обратить особое внимание на то, что отсутствие изменений на рентгенограмме при наличии клинической картины (отек, гипертермия, деформация стопы) не означает отсутствия нейроостеоартропатии**.

Несоответствие клинической и рентгенологической картин наблюдается на ранних стадиях развития осложнения достаточно часто («предварительная стадия», «стадия 0»). В такой ситуации тщательно собранный анамнез, клинический осмотр с проведением неврологических тестов и оценкой магистрального кровотока помогут с большой долей вероятности поставить диагноз стопы Шарко. Для инструментального подтверждения нейроостеоартропатии необходимо провести МРТ стоп (табл. 10).

При наличии нейроостеоартропатии с плантарной язвой необходимо провести дифференциальную диагностику между острой стадией стопы Шарко и остеомиелитом. Данное уточнение имеет ключевое значение для назначения адекватной антибактериальной терапии и выбора тактики хирургической коррекции. Для проведения диагностического поиска показаны дополнительные методы обследования (фистулография, МСКТ). Сочетание позитронно-эмиссионной и компьютерной томографии позволяет с высокой точностью обнаружить локализацию процесса на самых ранних стадиях, проследить за стадиями развития и количественно оценить метаболическую активность процесса для контроля прогрессирования осложнения.

Специфичных для нейроостеоартропатии маркеров костного метаболизма и тестов лабораторной диагностики в настоящее время нет.

Лечение диабетической остеоартропатии. Комплекс лечебных мероприятий при ДОАП определяется стадией осложнения.

Основными целями лечения в ***острой стадии*** процесса являются остановка прогрессирования деструктивных процессов в костно-суставном аппарате стопы, предотвращение развития дальнейшей деформации и травматизации стопы. Для достижения поставленных целей применяются методы максимальной разгрузки пораженной конечности – наложение ИРП, ортезирование. Иммобилизацию конечности необходимо начинать как можно раньше. При наличии клинической картины, соответствующей острой стадии стопы Шарко (отек, гипертермия стопы), и отсутствии инструментального подтверждения (рентген-негативная стадия, невозможность проведения МРТ) лечебная тактика должна быть такой же, как при установленном диагнозе остеоартропатии.

Относительным противопоказанием для наложения несъемной ИРП при стопе Шарко является наличие язвенного дефекта, требующего ежедневного контроля и смены повязки. Абсолютным противопоказанием для наложения ИРП (как несъемной, так и съемной) является наличие обширного гнойно-деструктивного процесса, требующего обязательной хирургической обработки.

ИРП необходимо носить до перехода острой стадии нейроостеоартропатии в хроническую. В среднем длительность использования ИРП составляет 4–6 мес. Этот срок зависит от локализации и обширности процесса.

В настоящее время нет убедительных доказательств эффективности использования лекарственных препаратов для лечения нейроостеоартропатии (бисфосфонаты, кальцитонин), кроме того, что бисфосфонаты противопоказаны при нарушении азотовыделительной функции почек, которая достаточно часто выявляется у пациентов с длительно текущим и плохо контролируемым диабетом.

Целью лечебно-профилактических мероприятий на ***стадии консолидации*** (***хронической стадии***) является предотвращение травматизации стопы, новых переломов и образования плантарных язвенных дефектов. На этой стадии нет необходимости в постоянной максимальной иммобилизации конечности. После снятия ИРП рекомендовано постепенное расширение двигательного режима. В качестве промежуточных методов фиксации и разгрузки стопы можно применять съемную ИРП не на целый день, а также использовать съемные ортезы на голеностопный сустав. Принципиально важное значение в хронической стадии отведено выбору обуви. Требования к обуви зависят от типа поражения и сформировавшейся деформации стопы. Если деформация стопы минимальна, достаточно постоянного ношения профилактической обуви. Если сформировалась выраженная деформация стопы или деформация по типу «стопы-качалки», то необходимо проведение консультации ортопеда и изготовление сложной ортопедической обуви.

В последнее время все большее распространение приобретает **реконструктивная хирургия стопы Шарко**. Основным показанием к проведению оперативных вмешательств на стопе является неэффективность консервативных методов лечения, которая проявляется рецидивирующими плантарными язвенными дефектами и/или невозможностью сохранять стабильность стопы во время ходьбы. Оперативное вмешательство должно четко соответствовать поставленной задаче. При наличии длительно существующих язвенных дефектов, причиной которых является стойкая деформация среднего отдела стопы, показано удаление пролабирующих костных конгломератов с приданием подошвенной поверхности стопы плоской формы; язвенные дефекты в этом случае ликвидируются за счет окружающих дефект мягких тканей (уровень доказательности 2С). Если язвенный дефект осложняется развитием остеомиелита, проводится системная антимикробная терапия, экзостэктомия, хирургическая обработка раны с резекцией пораженных участков скелета стопы и измененных мягких тканей. Пластика раны в этих случаях может носить отсроченный характер и выполняться после перехода раневого процесса в репаративную стадию (микробная обсемененность $< 10^5$ на 1 г ткани, регенераторный тип цитограмм, отсутствие перифокального отека, рана выполнена грануляционной тканью). Если преобладает нестабильность голеностопного или других суставов, применяется артродез с жесткой внутренней фиксацией (уровень доказательности 2С). При наличии гнойного остеоартрита голеностопного сустава с большим объемом деструкции и развитием параартикулярной флегмоны, когда хирургически стабилизировать разрушенный сустав и контролировать гнойный процесс уже невозможно, показано выполнение ампутации пораженной конечности на уровне верхней трети голени с последующим протезированием (уровень доказательности 2С). В случае рецидивирования язвенных дефектов выполняется хирургическая обработка раны с повторной экзостэктомией.

Достаточно часто выявляется укорочение ахиллова сухожилия, которое ведет к дополнительной деформации стопы и увеличению нагрузочного давления на передний отдел стопы. Таким пациентам показано оперативное вмешательство по удлинению ахиллова сухожилия.

Лечебная тактика в послеоперационном периоде полностью соответствует ведению больного с острой

Таблица 11. *Кратность визитов в кабинет диабетической стопы в зависимости от категории риска развития СДС*

Категория риска	Характеристика	Частота визитов
0	Отсутствие нейропатии	1 раз в год
1	Нарушение чувствительности	1 раз в 6 мес
2	Нарушение чувствительности в сочетании с признаками нарушения магистрального кровотока и/или деформациями стоп	1 раз в 3 мес
3	Язвы и ампутации в анамнезе	1 раз в 1–3 мес

стадией стопы Шарко: иммобилизация, включая изготовление ИРП, дозированное расширение двигательного режима после заживления.

VI. Профилактика синдрома диабетической стопы

Необходимым условием профилактики рецидивов трофических язв и возможной ампутации конечности у больных с СДС является обеспечение преемственности и мультидисциплинарного подхода в организации длительного наблюдения за данной категорией пациентов.

Профилактическую роль играет индивидуальное обучение пациентов с уже имеющимися раневыми дефектами и/или высоким риском их развития, а также (при необходимости) их родных и близких правилам ухода за ногами (уровень доказательности 2С). Целью обучения является формирование правильного поведения пациента по ежедневному уходу за ногами и повышение приверженности назначаемой врачом терапии. Особое внимание необходимо уделять лицам старшей возрастной группы, особенно с нарушением зрения. Как правило, они не могут самостоятельно ухаживать за ногами и требуют посторонней квалифицированной помощи.

Необходимо помнить, что пациенты любого возраста с трофическими язвами нижних конечностей не подлежат обучению в группе. Занятия с ними проводятся только индивидуально.

Пациентам группы высокого риска развития трофических язв стоп (значимая артериальная недостаточность, тяжелая нейропатия, язвы стоп в анамнезе, грубый гиперкератоз) показано постоянное ношение профилактической обуви для больных диабетом (уровень доказательности 2С), а больным, перенесшим ампутацию в пределах стопы, – сложной ортопедической обуви (уровень доказательности 2А). Показаниями для назначения сложной ортопедической обуви являются хроническая стадия ДОАП, ампутации достаточно большого объема (переднего отдела стопы, нескольких пальцев). Адекватность изготовленной ортопедической обуви должна регулярно оцениваться лечащим врачом (эндокринологом, хирургом, специалистом кабинета диабетической стопы), обувь необходимо менять не реже 1 раза в год.

Частоту рецидивов уменьшают и ежедневный осмотр стоп пациентом (или его родственником), соблюдение правил ухода за ногами. Важную роль играют процедуры профессионального подиатрического ухода, которые должны осуществляться специально обученной медицинской сестрой в условиях кабинета диабетической стопы (уровень доказательности 2А).

Может быть рекомендован следующий перечень профилактических мероприятий:

1) выявление пациентов, имеющих высокий риск образования язвы стопы;

2) регулярный осмотр и обследование пациентов с высоким риском образования язвы;

3) обучение пациентов, членов их семей и медицинского персонала правилам ухода за ногами;

4) подбор или изготовление соответствующей обуви;

5) лечение сопутствующей патологии, не являющейся непосредственной причиной образования язвенных дефектов, но способствующей прогрессированию СДС (например, контроль артериальной гипертензии, дислипидемии).

Для выявления вышеуказанных состояний проводится скрининговое обследование нижних конечностей у каждого больного СД с оценкой состояния периферической чувствительности и магистрального кровотока. Наиболее высокую степень риска имеют пациенты с язвами и ампутациями (особенно в пределах стоп) в анамнезе.

По результатам осмотра пациент может быть отнесен к той или иной категории риска. В свою очередь, степень (или категория) выявленного риска предполагает соответствующую кратность визитов (табл. 11).

ЛИТЕРАТУРА / REFERENCES

1. Алгоритмы специализированной медицинской помощи больным сахарным диабетом. Под ред. И.И. Дедова, М.В. Шестаковой. М., 2013. 120 с. [*Algorithms of special medical aid to patients with diabetes mellitus. Eds. by I.I. Dedov, M.V. Shestakova. Moscow, 2013. 120 p. (In Russ.)*].
2. Сахарный диабет. Острые и хронические осложнения. Под ред. И.И. Дедова, М.В. Шестаковой. М., 2011. 477 с. [*Diabetes mellitus. Acute and inveterate sequellae. Eds. by I.I. Dedov, M.V. Shestakova. Moscow, 2011. 477 p. (In Russ.)*].
3. Удовиченко О.В., Бублик Е.В., Максимова Н.В. и др. Эффективность иммобилизирующих разгрузочных повязок Total Contact Cast: обзор зарубежных рандомизированных клинических исследований и собственные данные. Сахарный диабет 2010;(2):50–5. [*Udovichenko O.V., Bublik E.V., Maksimova N.V. et al. The effectiveness of the immobilization relief bandages Total Contact Cast: a review of randomized clinical trials abroad and own data. Sakharnyy diabet = Diabetes mellitus 2010;(2):50–5. (In Russ.)*].
4. Abbott C.A., Malik R.A., van Ross E.R. et al. Prevalence and characteristics of painful diabetic neuropathy in a large community-based diabetic population in the U.K. Diabetes Care 2011;34(10):2220–4.
5. Alavi A., Sibbald R.G., Mayer D. et al. Diabetic foot ulcers: Part I. Pathophysiology and prevention. J Am Acad Dermatol 2014;70(1):1.e1–18;
6. Alavi A., Sibbald R.G., Mayer D. et al. Diabetic foot ulcers: Part II. Management. J Am Acad Dermatol 2014;70(1): 21.e1–24.
7. Anichini R., Zecchini F., Cerretini I. et al. Improvement of diabetic foot care after the implementation of the International Consensus on the Diabetic Foot (ICDF): results of a 5-year prospective study. Diabetes Res Clin Pract 2007;75(2):153–8.
8. Armstrong D.G. An overview of foot infections in diabetes. Diabetes Technol Ther 2011;13(9):951–7.
9. Armstrong D.G., Mills J.L. Toward a change in syntax in diabetic foot care: prevention equals remission. J Am Pod Med Assoc 2013;103(2):161–2.
10. Bakker K., Apelqvist J., Schaper N.C.; International Working Group on Diabetic Foot Editorial Board. Practical guidelines on the management and prevention of the diabetic foot 2011. Diabetes Metab Res Rev 2012;28(Suppl 1):225–31.
11. Barshes N.R., Sigireddi M., Wrobel J.S. et al. The system of care for the diabetic foot: objectives, outcomes, and opportunities. Diabet Foot Ankle 2013;4. doi: 10.3402/dfa.v4i0.21847.
12. Bongaerts B.W., Rathmann W., Heier M. et al. Older subjects with diabetes and prediabetes are frequently unaware of having distal sensorimotor polyneuropathy: The KORA F4 study. Diabetes Care 2013;36(5):1141–6.
13. Bradbury A.W. Bypass versus Angioplasty in Severe Ischaemia of the Leg (BASIL) trial in perspective. J Vasc Surg 2010;51 (5 Suppl):1S–4S.
14. Cavanagh P.R., Bus S.A. Off-loading the diabetic foot for ulcer prevention and healing. Plast Reconstr Surg 2011;127 (Suppl 1):248S–56S.
15. Clemens M.W., Attinger C.E. Angiosomes and wound care in the diabetic foot. Foot Ankle Clin 2010;15(3):439–64.
16. Dorresteijn J.A., Kriegsman D.M., Assendelft W.J., Valk G.D. Patient education for preventing diabetic foot ulceration. Cochrane Database Syst Rev 2012;(10):CD001488.
17. Edwards J., Stapley S. Debridement of diabetic foot ulcers. Cochrane Database Syst Rev 2010;(1):CD003556.
18. Feinglass J., Shively V.P., Martin G.J. et al. How “preventable” are lower extremity amputations? A qualitative study of patient perceptions of precipitating factors. Disabil Rehabil 2012;34(25):2158–65.
19. Fincke B.G., Miller D.R., Christiansen C.L., Turpin R.S. Variation in antibiotic treatment for diabetic patients with serious foot infections: a retrospective observational study. BMC Health Serv Res 2010;10:193.
20. Frykberg R.G., Bevilacqua N.J., Habershaw G. Surgical off-loading of the diabetic foot. J Vasc Surg 2010;52 (3 Suppl):44S–58S.
21. Gordon K.A., Lebrun E.A., Tomic-Canic M., Kirsner R.S. The role of surgical debridement in healing of diabetic foot ulcers. Skinmed. 2012;10(1):24–6.
22. Gottrup F., Apelqvist J., Bjansholt T. et al. EWMA document: Antimicrobials and non-healing wounds. Evidence, controversies and suggestions. J Wound Care 2013;22(5 Suppl):S1–89.
23. Henry A.J., Hevelone N.D., Belkin M., Nguyen L.L. Socioeconomic and hospital-related predictors of amputation for critical limb ischemia. J Vasc Surg 2011;53(2):330–9.
24. Jones W.S., Patel M.R., Dai D. et al. Temporal trends and geographic variation of lower-extremity amputation in patients with peripheral artery disease: results from U.S. Medicare 2000–2008. J Am Coll Cardiol 2012;60(21):2230–6.
25. Katon J.G., Reiber G.E., Nelson K.M. Peripheral neuropathy defined by monofilament insensitivity and diabetes status: NHANES 1999–2004.Diabetes Care 2013;36(6):1604–6.
26. Landsman A., Agnew P., Parish L. et al. Diabetic foot ulcers treated with becaplermin and TheraGauze, a moisture-controlling smart dressing: a randomized, multicenter, prospective analysis. J Am Podiatr Med Assoc 2010;100(3):155–60.
27. Lavery L.A., Higgins K.R., La Fontaine J. et al. Randomised clinical trial to compare total contact casts, healing sandals and a shear-reducing removable boot to heal diabetic foot ulcers. Int Wound J 2015;12(6):710–5.
28. Lewis J., Lipp A. Pressure-relieving interventions for treating diabetic foot ulcers. Cochrane Database Syst Rev 2013;(1):CD002302.
29. Lipsky B.A., Berendt A.R., Cornia P.B. et al. Executive summary: 2012 Infectious Diseases Society of America clinical practice guideline for the diagnosis and treatment of diabetic foot infections. Clin Infect Dis 2012;54(12):1679–84.
30. Lipsky B.A., Berendt A.R., Cornia P.B. et al. 2012 Infectious Diseases Society Of America clinical practice guideline for the diagnosis and treatment of diabetic foot infections. J Am Podiatr Med Assoc 2013;103(1):2–7.
31. López-de-Andrés A., Martínez-Huedo M.A., Carrasco-Garrido P. et al. Trends in lower-extremity amputations in people with and without diabetes in Spain, 2001–2008. Diabetes Care 2011;34(7):1570–6.
32. Molines L., Darmon P., Raccah D. Charcot’s foot: newest findings on its pathophysiology, diagnosis and treatment. Diabetes Metab 2010;36(4):251–5.
33. Monteiro-Soares M., Martins-Mendes D., Vaz-Carneiro A. et al. Classification systems for lower extremity amputation prediction in subjects with active diabetic foot ulcer: a systematic review and meta-analysis. Diabetes Metab Res Rev 2014;30(7):610–22.
34. Morbach S., Furchert H., Gröblinghoff U. et al. Long-term prognosis of diabetic foot patients and their limbs: amputation and death over the course of a decade. Diabetes Care 2012;35(10):2021–7.
35. Ndip A., Rutter M.K., Vileikyte L. et al. Dialysis treatment is an independent risk factor for foot ulceration in patients with diabetes and stage 4 or 5 chronic kidney disease. Diabetes Care 2010;33(8):1811–6.
36. Percival S.L., Hill K.E., Williams D.W. et al. A review of the scientific evidence for biofilms in wounds. Wound Repair Regen 2012;20(5):647–57.
37. Peters E.J., Lipsky B.A. Diagnosis and management of infection in the diabetic foot. Med Clin North Am 2013;97(5):911–46.

38. Pham H., Armstrong D.G., Harvey C. et al. Screening techniques to identify people at high risk for diabetic foot ulceration: a prospective multicenter trial. Diabetes Care 2000;23(5):606–11.
39. Potier L., Abi Khalil C., Mohammedi K., Roussel R. Use and utility of ankle brachial index in patients with diabetes. Eur J Vasc Endovasc Surg 2011;41(1):110–6.
40. Regenbogen S.E., Gawande A.A., Lipsitz S.R. et al. Do differences in hospital and surgeon quality explain racial disparities in lower-extremity vascular amputations? Ann Surg 2009;250(3):424–31.
41. Schaper N.C., Andros G., Apelqvist J. et al. Specific guidelines for the diagnosis and treatment of peripheral arterial disease in a patient with diabetes and ulceration of the foot 2011. Diabetes Metab Res Rev 2012;28(Suppl 1):236–7.
42. Schaper N.C., Apelqvist J., Bakker K. Reducing lower leg amputations in diabetes: a challenge for patients, healthcare providers and the healthcare system. Diabetologia 2012;55(7):1869–72.
43. Sibbald R.G., Ayello E.A., Alavi A. et al. Screening for the high-risk diabetic foot: a 60-second tool (2012). Adv Skin Wound Care 2012;25(10):465–76.
44. Snyder R.J., Cardinal M., Dauphinée D.M., Stavosky J. A post-hoc analysis of reduction in diabetic foot ulcer size at 4 weeks as a predictor of healing by 12 weeks. Ostomy Wound Manage 2010;56(3): 44–50.
45. Snyder R.J., Kirsner R.S., Warriner R.A. 3rd et al. Consensus recommendations on advancing the standard of care for treating neuropathic foot ulcers in patients with diabetes. Ostomy Wound Manage 2010; 56(4 Suppl):S1–24.
46. Sumpio B.E., Armstrong D.G., Lavery L.A., Andros G.; Society for Vascular Surgery; American Podiatric Medical Association. The role of interdisciplinary team approach in the management of the diabetic foot: a joint statement from the Society for Vascular Surgery and the American Podiatric Medical Association. J Am Podiatr Med Assoc 2010;100(4):309–11.
47. Taylor S.M., Johnson B.L., Samies N.L. et al. Contemporary management of diabetic neuropathic foot ulceration: a study of 917 consecutively treated limbs. J Am Coll Surg 2011;212(4):532–48.
48. Wukich D.K., Armstrong D.G., Attinger C.E. et al. Inpatient management of diabetic foot disorders: a clinical guide. Diabetes Care 2013;36(9):2862–71.
49. World Union of Wound Healing Societies (WUWHS). Principles of best practice: Wound exudate and the role of dressings. A consensus document. London: MEP Ltd, 2007.
50. World Union of Wound Healing Societies (WUWHS). Minimising pain at wound dressing-related procedures. A consensus document. Toronto, Ontario, Canada: Wound Pedia Inc., 2007.

ПРЕСС-РЕЛИЗ

2-й Международный конгресс «Сахарный диабет и хирургические инфекции» с междисциплинарной конференцией «Инновационные технологии в диагностике и лечении синдрома диабетической стопы»

25–27 ноября 2015 г., Москва

Глубокоуважаемые коллеги!

В структуре заболеваемости жителей экономически развитых стран сахарный диабет занимает одно из первых мест. Его распространенность составляет 1,5–6,0 % в популяции. Предполагается, что число таких пациентов к 2030 г. достигнет 552 млн человек. Больные с нарушениями углеводного обмена составляют значимую часть контингента, обращающегося за помощью к врачам различных специальностей, в том числе к хирургам. В связи с этим актуальными являются вопросы анестезиологического пособия и периоперационного ведения пациентов с хирургической инфекцией, протекающей на фоне сахарного диабета, который существенно повышает хирургический и анестезиологический риски. Принимая во внимание актуальность проблемы, **РОО «Хирургическое общество – Раны и раневые инфекции», ОО «Российская ассоциация эндокринологов», ФГБУ «Эндокринологический научный центр» Минздрава России, ФГБУ «Институт хирургии им. А.В. Вишневского» Минздрава России, ООО «Российское общество хирургов»** приняли решение о совместном проведении данного Конгресса. Объединение эндокринологов и хирургов различных специальностей (общих, гнойных, торакальных, сердечно-сосудистых, детских хирургов, комбустиологов, травматологов и ортопедов, трансплантологов и онкологов) в рамках совместного конгресса для обмена опытом и расширения своего научного багажа знаний представляется крайне важным.

Успех прошедшего 14–17 октября 2013 г. в Институте хирургии им. А.В. Вишневского 1-го Международного конгресса «Сахарный диабет и хирургические инфекции» свидетельствует об интересе к обсуждаемой проблеме.

Эффективность дальнейшего развития системы специализированной медицинской помощи взрослым и детям с хирургической инфекцией при сахарном диабете всецело зависит от формирования единого мультидисциплинарного подхода и преемственности между специалистами практического звена во всех субъектах РФ. В связи с этим к участию во **2-м Международном конгрессе «Сахарный диабет и хирургические инфекции» с междисциплинарной конференцией «Инновационные технологии в диагностике и лечении синдрома диабетической стопы»** приглашаются все заинтересованные медицинские работники.

Организационный комитет обращает внимание организаторов здравоохранения (главных врачей лечебно-профилактических учреждений, главных хирургов субъектов РФ, департаментов и министерств здравоохранения) на предстоящий Конгресс и рекомендует направить для участия в нем своих специалистов.

Основные темы Конгресса

1. Сахарный диабет и хирургические инфекции – междисциплинарная проблема современной медицины:
   - эпидемиология сахарного диабета и его поздних сосудистых осложнений;
   - морфологические и иммунологические особенности течения раневого процесса у пациентов с сахарным диабетом;
   - экономические аспекты лечения сахарного диабета и его поздних сосудистых осложнений.
2. Оптимизация протоколов терапевтического ведения пациентов с сахарным диабетом и хирургическими инфекциями.
3. Синдром диабетической стопы.
4. Заболевания периферических артерий как проявление диабетической макроангиопатии.
5. Проблемы лечения больных сахарным диабетом и хирургическими инфекциями в торакальной, абдоминальной, сердечно-сосудистой хирургии, травматологии и ортопедии, трансплантологии, онкологии и т. д.
6. Принципы анестезии и интенсивной терапии больных сахарным диабетом.
7. Вопросы модернизации и оптимизации диабетологической службы в Российской Федерации.

Тезисы, присланные до 25 октября, будут опубликованы в сборнике материалов Конгресса после их одобрения организационным комитетом.

Место проведения: Москва, ул. Дмитрия Ульянова, 11 (Выставочный корпус ФГБУ «Эндокринологический научный центр» Минздрава России).

Проживание. Для бронирования, пожалуйста, заполните заявку и отправьте ее координатору по размещению Павлу Окаеву по электронной почте: opa@msk.welt.ru или по факсу: +7 (495) 933-78-77. Если у Вас возникнут какие-либо вопросы, Вы всегда можете связаться с Павлом по тел.: +7 (495) 933-78-78, доб. 119 (Райзебюро ВЕЛЬТ).

Традиционно работу Конгресса сопровождает ВЫСТАВКА с участием производителей и дистрибьюторов лекарственных средств, медицинского оборудования, продукции профилактического и медицинского назначения, а также специализированных изданий. Приглашаем фармацевтические компании и производителей изделий медицинского назначения стать ПАРТНЕРАМИ Конгресса.

РЕГИСТРАЦИЯ участников открыта на сайтах: www.woundsurgery.ru, www.rusendo.com.

Вниманию участников! С 01.01.2014 проводится дифференцированный учет баллов системы РОХ за работу на Конгрессе. Подробности уточняйте при регистрации.

Информацию о Конгрессе можно найти на сайтах: www.rusendo.com, www.woundsurgery.ru, www.общество-хирургов. рф.

Президент Региональной общественной организации
«Хирургическое общество – Раны и раневые инфекции»
В.А. Митиш

АНОНС НАУЧНЫХ МЕРОПРИЯТИЙ РОО «ХИРУРГИЧЕСКОЕ ОБЩЕСТВО – РАНЫ И РАНЕВЫЕ ИНФЕКЦИИ» НА 2015–2017 ГГ.

25–27 ноября 2015 г., Москва

2-й Международный конгресс «Сахарный диабет и хирургические инфекции» с междисциплинарной конференцией «Инновационные технологии в диагностике и лечении синдрома диабетической стопы»

16–17 мая 2016 г., Москва

Международная научно-практическая конференция «Реконструктивные и пластические операции у детей и взрослых»

14–17 ноября 2016 г., Москва

3-й Международный конгресс «Раны и раневые инфекции» с конференцией «Проблемы анестезии и интенсивной терапии раневых инфекций»

14–16 ноября 2017 г., Москва

3-й Международный конгресс «Сахарный диабет и хирургические инфекции»

Информация для авторов

Уважаемые коллеги!

При оформлении статей, направляемых в журнал «Раны и раневые инфекции. Журнал им. проф. Б.М. Костючёнка», следует руководствоваться обновленными правилами.

1. Статья должна быть представлена в электронном виде (компакт-диск или дискета) с распечаткой на бумаге формата А4 в двух экземплярах (таблицы, графики, рисунки, подписи к рисункам, список литературы, резюме – на отдельных листах).

Шрифт – Times New Roman, 14 пунктов, через 1,5 интервала. Все страницы должны быть пронумерованы.

2. На первой странице должно быть указано: название статьи, инициалы и фамилии всех авторов, полное название учреждения (учреждений), в котором (которых) выполнена работа, его (их) полный адрес с указанием индекса.

Обязательно указывается, в каком учреждении работает каждый из авторов.

Статья должна быть подписана всеми авторами. В конце статьи должны быть обязательно указаны **контактные телефоны, рабочий адрес с указанием индекса, факс, адрес электронной почты и фамилия, имя, отчество полностью, занимаемая должность, ученая степень, ученое звание автора (авторов)**, с которым редакция будет вести переписку.

3. Объем статей: оригинальная статья – не более 12 страниц; описание отдельных наблюдений, заметки из практики – не более 5 страниц; обзор литературы – не более 20 страниц; краткие сообщения и письма в редакцию – 3 страницы.

Структура оригинальной статьи: введение, материалы и методы, результаты исследования и их обсуждение, заключение (выводы).

К статьям должно быть приложено **резюме** на русском языке, отражающее содержание работы, с названием статьи, фамилиями и инициалами авторов, названиями учреждений; для оригинальных статей – структурированное резюме (введение, материалы и методы, результаты и т. д.). Объем резюме – 2000–5000 знаков с пробелами. Количество ключевых слов должно составлять от 10 до 50.

4. Иллюстративный материал:

• Фотографии должны быть контрастными; рисунки, графики и диаграммы – четкими.

• Фотографии представляются в оригинале или в электронном виде в формате TIFF, JPG, CMYK с разрешением не менее 300 dpi (точек на дюйм).

• Графики, схемы и рисунки должны быть представлены в формате EPS Adobe Illustrator 7.0–10.0. При невозможности представления файлов в данном формате необходимо связаться с редакцией.

• Все рисунки должны быть пронумерованы и снабжены подрисуночными подписями. Подписи к рисункам даются на отдельном листе. На рисунке указываются «верх» и «низ»; фрагменты рисунка обозначаются строчными буквами русского алфавита – «а», «б» и т. д. Все сокращения и обозначения, использованные на рисунке, должны быть расшифрованы в подрисуночной подписи.

• Все таблицы должны быть пронумерованы, иметь название. Все сокращения расшифровываются в примечании к таблице.

• Ссылки на таблицы, рисунки и другие иллюстративные материалы приводятся в надлежащих местах по тексту статьи в круглых скобках, а их расположение указывается автором в виде квадрата на полях статьи слева.

5. Единицы измерений даются в СИ.

Все сокращения (аббревиатуры) в тексте статьи должны быть полностью расшифрованы при первом употреблении. Использование необщепринятых сокращений не допускается.

Название генов пишется курсивом, название белков – обычным шрифтом.

6. К статье должен быть приложен список цитируемой литературы, оформленный следующим образом:

• Список ссылок приводится **в порядке цитирования**. Все источники должны быть пронумерованы, а их нумерация – строго соответствовать нумерации в тексте статьи. Ссылки на неопубликованные работы не допускаются.

• Для каждого источника необходимо указать: фамилии и инициалы авторов (если авторов более 4, указываются первые 3 автора, затем ставится «и др.» в русском или "et al." – в английском тексте).

• При ссылке на ***статьи из журналов*** указывают также название статьи; название журнала, год, том, номер выпуска, страницы.

• При ссылке на ***монографии*** указывают также полное название книги, место издания, название издательства, год издания.

• При ссылке на ***авторефераты*** диссертаций указывают также полное название работы, докторская или кандидатская, год и место издания.

• При ссылке на ***данные, полученные из Интернета***, указывают электронный адрес цитируемого источника.

• Все ссылки на литературные источники печатаются арабскими цифрами в квадратных скобках (например, [5]).

• Количество цитируемых работ: в оригинальных статьях желательно **не более 20–25** источников, в обзорах литературы – **не более 60**.

7. Представление в редакцию ранее опубликованных статей не допускается.

8. Все статьи, в том числе подготовленные аспирантами и соискателями ученой степени кандидата наук по результатам собственных исследований, принимаются к печати бесплатно, в порядке общей очереди.

Статьи, не соответствующие данным требованиям, к рассмотрению не принимаются.

Все поступающие статьи рецензируются.

Присланные материалы обратно не возвращаются.

Редакция оставляет за собой право на редактирование статей, представленных к публикации.

Статьи направлять в редакцию по адресу:

ws@woundsurgery.ru.

Information for authors

Dear colleagues!

Please, follow the updated rules of articles presentation for the journal "Wounds and Wound Infections. The prof. B.M. Kostyuchyonok journal".

1. The article shall be presented in digital form (on CD or floppy disc) together with the print out on A4 format paper in two copies (tables, diagrams, images, legends to pictures, list of references, summary shall be provided on separate sheets).

Font – Times New Roman, 14 pt, 1,5 interval. All pages shall be numbered.

2. The following should be stated on the first page: title of the article, initials and surnames of all authors, full name of institution (s), where the paper is prepared, its (their) full address including ZIP code.

The institution of employment is mandatory to be stated for each author.

The article shall be signed by all authors. After the end of the article, the following details shall be stated: **contact telephone numbers, business address including ZIP code, fax, e-mail and surname, name and patronymic in full, position, degree, academic title of the author(s)**, whom the Board of Editors will do correspondence with.

3. Volume of articles: original article – not more than 12 pages; description of some observations, notes of practical work – not more than 5 pages; literature review – not more than 20 pages; brief messages and letters to Board of Editors – 3 pages.

Structure of original article: introduction, materials and methods, results of research and their discussion, opinion (conclusions).

The articles shall be attached with **summary** in Russian, reflecting the contents of the paper, stating the title of the article, surnames and initials of authors, names of institutions; for original articles – structured summary (introduction, materials and methods, results etc.). Volume of summary shall be between 2000 and 5000 symbols with spaces. Number of key words shall be between 10 and 50.

4. Illustrative material:

• Photos shall be contrast; all pictures, charts and diagrams shall be clear.

• Photos shall be provided in original copies or in digital copies in format TIFF, JPG, CMYK with resolution at least 300 dpi (dots per inch).

• Schedules, diagrams and pictures shall be provided in format EPS Adobe Illustrator 7.0–10.0. If you cannot provide the files in such format, please, contact the Board of Editors.

• All pictures shall be numbered and provided with the legends. Legends to pictures shall be on a separate sheet. The picture shall indicate the "top" and the "bottom"; the fragments of the picture shall be designated with the lower case letters of Russian alphabet – «а», «б» etc. All abbreviations and designations, used on the picture, shall be statев in full in the legend under the picture.

• All tables shall be numbered and provided with the title. All abbreviations shall be stated in full in notes to the table.

• References to tables, pictures and other illustrative materials shall be included in proper places throughout the text of the article in parentheses, and their location shall be stated by the author by the form of square on the left margin of the article page.

5. Units of measurements shall be stated according to SI system.

All acronyms (abbreviations) in the text of the article shall be stated in full, when used for the first time. Please, do not use the uncommon acronyms.

Names of gens shall be written in italics, name of proteins – by normal font.

6. The article shall be attached with the list of references, prepared as follows:

• The list of references shall be in **order of citation**. All sources of references shall be numbered, and their numbering shall strictly comply with the numbering used in the text of the article. Please do not refer to the papers, which are not published yet.

• State for each source: surname and initial of authors (if authors are more than 4, state the first 3 authors, then «и др.» in the text in Russian or "et al." – in the text in English).

• When referring to the ***article from the journal*** state also the title of the article; title of the journal, year, volume, issue number, page number.

• When referring to the ***monograph*** state also full name of the book, place of publishing, publishing house, year of issue.

• When referring to ***synopsis of thesis*** state also full title of the thesis, whether it, Dr. Sci or Ph. D. thesis, year and place of issue.

• When referring to ***data found on the Web***, state the link to the reference.

• All references to the literature shall be printed in Arabic figures in brackets (e. g. [5]).

• It is desirable that the number of referred papers in original articles **is not more than 20–25**, and in literature reviews – **not more than 60**.

7. Please do not submit previously published articles again to the Board of Editors.

8. All articles, including those prepared by the postgraduate students and applicants for Ph. D. degree upon the results of their own research, shall be accepted for publishing free of charge, on a first in first out principle.

The articles, which do not correspond to above rules, will be rejected.

All received articles are refereed.

No received materials are sent back.

Board of Editors reserves the right to proofread the articles, submitted for publishing.

Please send the articles to: ws@woundsurgery.ru.

Универсальная анкета на вступление в Общество/подписку на журнал

Шаг № 1: Выберите желаемую позицию и отметьте галочкой:

☐ ***Вступление в Общество + годовая бесплатная подписка на специализированное издание:***
РОО «Хирургическое общество – Раны и раневые инфекции» + журнал «Раны и раневые инфекции. Журнал им. проф. Б.М. Костючёнка»

☐ ***Платная подписка на издание – 2000 руб/год (для врачей – не членов Общества):***
Журнал «Раны и раневые инфекции. Журнал им. проф. Б.М. Костючёнка» (ежеквартально)

Шаг № 2: Заполните форму для приема в члены организации (только для вступающих в Общество):

Заявление

Прошу принять меня _____

_____в члены _____

_____. Устав и цели деятельности организации признаю.

Подпись _____ / _____ /

Шаг № 3: Заполните анкету:

Ф.И.О. ……

Контактный телефон…… E-mail……

Учреждение……

Специальность……

Адрес доставки – домашний, рабочий (нужное подчеркнуть): Индекс ……

Страна…… Регион…… Город……

Улица…… Дом…… Корпус/строение…… Квартира……

Шаг № 4: Если Вы вступаете в Общество, укажите также:

Паспортные данные (серия, номер, когда и кем выдан)……

Должность……

Узкая специализация……

Ученая степень, звание……

Ф.И.О. и должность руководителя ……

Ф.И.О. зав. отделением……

Способ получения удостоверения члена Общества (нужное подчеркнуть): лично, на ближайшем мероприятии Общества; почтой России на адрес, указанный в анкете

Шаг № 5: Подпишите и оставьте заполненную анкету на стенде или пришлите по адресу: 115478, Москва, Каширское шоссе, 24, стр. 15 или по факсу +7 (499) 929-96-19

Шаг № 6: Для самостоятельной регистрации на сайте уточните перечень документов, необходимых для вступления в члены Общества: возьмите памятку и комплект на стенде или на сайте www.woundsurgery.ru и вышлите нам сканы документов и платежек по электронной почте ws@woundsurgery.ru

Шаг № 7: В соответствии с требованиями ст. 9 ФЗ РФ от 27.06.2006 г. № 152-ФЗ подтверждаю свое согласие на обработку РОО «Хирургическое общество – Раны и раневые инфекции» моих персональных данных

Подпись_____/_____/ «_____» _____ **20___г.**

Ф.И.О. Подпись Дата заполнения анкеты

Благодарим за проявленный интерес и потраченное время!

Издательский дом «АБВ-пресс» специализируется на выпуске периодической научной медицинской литературы, книгопечатной продукции, создании и поддержке сайтов медицинского направления

НАШИ ЖУРНАЛЫ и ГАЗЕТЫ

НАШИ КНИГИ

Книги и другие наши издания можно заказать и приобрести в редакции по адресу:
г. Москва, Каширское ш., 24, стр. 15
и по телефону:
+7 (499) 929-96-19.
Адрес электронной почты:
abv@abvpress.ru

НАШИ САЙТЫ

www.abvpress.ru

www.oncoproct.ru

www.roou.ru

www.hnonco.ru

www.netoncology.ru

www.urotoday.ru

www.neuromuscular.ru

www.breastcancersociety.ru

Москва, 2015

LOHMANN & RAUSCHER

Система для лечения ран управляемым разряжением SUPRASORB CNP

позволяет применять метод NPWT для лечения ран различной степени «тяжести», поверхностных и глубоких, слабо и сильно экссудирующих, в условиях стационара и амбулаторно.
Выбор модели устройства Suprasorb CNP (стационарная или переносная) и широкий ассортимент расходных материалов позволяют оптимизировать процесс лечения, сделав его эффективным и экономически обоснованным.

LOHMANN & RAUSCHER

Серия повязок для влажного заживления ран SUPRASORB

Повязки серии Suprasorb защищают рану и создают благоприятные условия для её заживления. Выполняя функцию кожи, повязки Suprasorb позволяют ране "дышать", но препятствуют проникновению микроорганизмов и влаги. Нет необходимости в частой смене повязки, что делает лечение более щадящим для пациента и экономит время персонала, а в целом снижает общую стоимость лечения.

- A Кальций альгинат
- A +Ag Кальций альгинат
- X Повязка-гидробаланс
- X +PHMB Повязка-гидробаланс
- C Коллагеновая повязка
- P Полиуретановая пористая повязка
- H Гидроколлоидная повязка
- F Пленочная повязка
- G Гидрогель

По вопросам приобретения обращайтесь: ООО “Фирма ”Финко”
123007, г. Москва, ул. 4-я Магистральная, д. 5/5, офис 406
тел./факс: (495) 640-34-55
E-mail: info@finco-med.com
www.fincomed.com