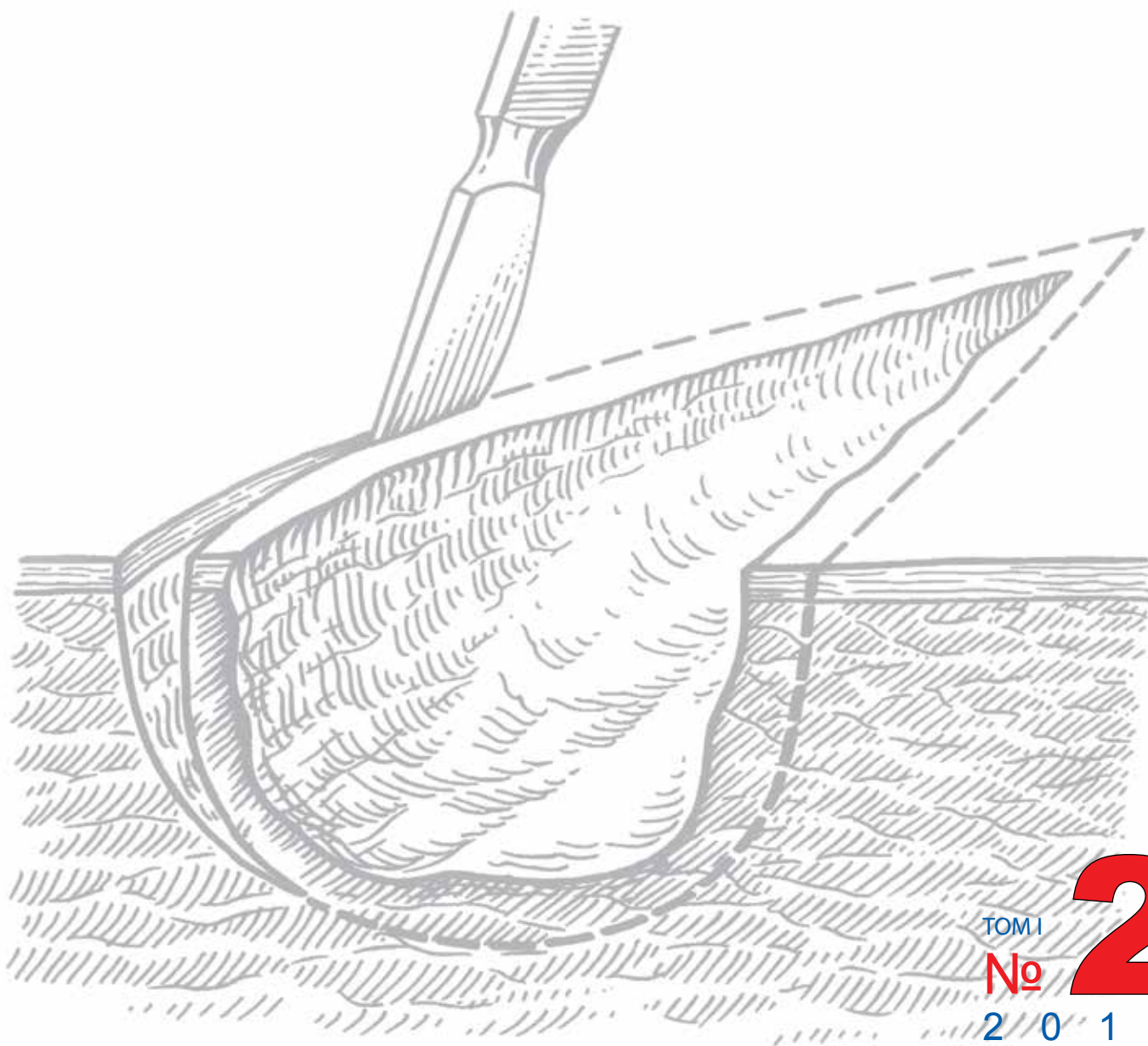




*Журнал имени  
проф. Б.М. Костюченка*

# РАНЫ и РАНЕВЫЕ ИНФЕКЦИИ



ТОМ I

№

**2**

2 0 1 4



## Региональная общественная организация «Хирургическое общество – Раны и раневые инфекции»

115054, Москва, ул. Бахрушина, д. 23, стр. 1, тел. 8 (495) 514-5998

### **Уважаемые коллеги!**

Приглашаем вас стать членами Региональной общественной организации «Хирургическое общество – Раны и раневые инфекции»! Весь перечень документов, необходимых для вступления в Общество, представлен на сайте: [www.woundsurgery.ru](http://www.woundsurgery.ru). Мы принимаем документы как в электронном виде ([www.ws@woundsurgery.ru](mailto:www.ws@woundsurgery.ru)), так и на проводимых нами мероприятиях (ищите стойку Общества рядом со стойкой регистрации).

#### **Привилегии для членов Общества:**

- бесплатная подписка на ежеквартальное рецензируемое научно-практическое издание «Раны и раневые инфекции. Журнал имени профессора Б.М. Костюченка»;
- регулярная рассылка информации обо всех проводимых Обществом научных и учебных мероприятиях (конгрессы, конференции, школы, семинары, круглые столы);
- рассылка Национальных клинических рекомендаций, публикуемых Обществом;
- участие во всех мероприятиях, проводимых Обществом, без уплаты регистрационных взносов.

Президент РОО «Хирургическое общество –  
Раны и раневые инфекции»,  
Валерий Митич

# РАНЫ И РАНЕВЫЕ ИНФЕКЦИИ



ЖУРНАЛ ИМ. ПРОФ. Б.М. КОСТЮЧЕНКА

ЕЖЕКВАРТАЛЬНЫЙ НАУЧНО-ПРАКТИЧЕСКИЙ РЕЦЕНЗИРУЕМЫЙ ЖУРНАЛ

## ПРЕДСЕДАТЕЛЬ РЕДАКЦИОННОЙ КОЛЛЕГИИ

Л.М. Рошаль

## ГЛАВНЫЙ РЕДАКТОР

В.А. Митиш

## ЗАМЕСТИТЕЛЬ ГЛАВНОГО РЕДАКТОРА

Ю.С. Пасхалова

## ОТВЕТСТВЕННЫЙ СЕКРЕТАРЬ

П.В. Мединский

## РЕДАКЦИОННАЯ КОЛЛЕГИЯ

д.м.н. А.Ж. Баялиева (Казань)

д.м.н., проф. Н.В. Белобородова (Москва)

к.м.н. Л.А. Блатун (Москва)

д.м.н., проф. Л.И. Будкевич (Москва)

д.м.н., проф. И.М. Буриев (Москва)

д.м.н. Е.А. Бурцева (Москва)

д.м.н. С.А. Валиуллина (Москва)

академик РАН, д.м.н., проф. В.К. Гостищев (Москва)

д.м.н., проф. В.Н. Дан (Москва)

д.м.н., проф. В.Э. Дубров (Москва)

д.м.н. И.А. Ерошкин (Москва)

д.м.н., проф. А.А. Завражнов (Сочи)

д.м.н., проф. А.А. Звягин (Москва)

д.м.н., проф. А.Е. Зотиков (Москва)

д.м.н. О.В. Карасева (Москва)

д.м.н. Р.А. Кешишян (Москва)

академик РАН, д.м.н., проф. В.А. Кубышкин (Москва)

д.м.н., проф. А.Б. Ларичев (Ярославль)

д.м.н., проф. Я.Г. Мойсюк (Москва)

д.м.н., проф. В.А. Попов (Кемерово)

д.м.н., проф. А.Ю. Разумовский (Москва)

член-корр. РАН, д.м.н., проф. И.В. Решетов (Москва)

д.м.н., проф. С.Л. Соков (Москва)

д.м.н., проф. С.В. Сокологорский (Москва)

д.м.н. А.Ю. Токмакова (Москва)

д.м.н. В.О. Цветков (Москва)

д.м.н., проф. А.В. Чжао (Москва)

д.м.н., проф. А.М. Шулуток (Москва)

д.м.н., проф. П.К. Яблонский (Санкт-Петербург)

## ЗАРУБЕЖНЫЕ РЕДАКТОРЫ

д.м.н., проф. Ю.В. Кузьмин (Белоруссия)

д.м.н., проф. С.В. Лохвицкий (Казахстан)

д.м.н., проф. У.А. Фесенко (Украина)

## CHAIRMAN OF THE EDITORIAL BOARD

L.M. Roshal

## EDITOR-IN-CHIEF

V.A. Mitish

## DEPUTY EDITOR-IN-CHIEF

Yu.S. Paskhalova

## EXECUTIVE EDITOR

P.V. Medinskiy

## EDITORIAL BOARD

MD, DMSci A.Zh. Bayaliev (Kazan)

MD, DMSci, Prof. N.V. Beloborodova (Moscow)

MD, CMSci L.A. Blatun (Moscow)

MD, DMSci, Prof. L.I. Budkevich (Moscow)

MD, DMSci, Prof. I.M. Buriev (Moscow)

MD, DMSci Ye.A. Burtseva (Moscow)

MD, DMSci S.A. Valiullina (Moscow)

MD, DMSci, Prof., RASci Akad. V.K. Gostishchev (Moscow)

MD, DMSci, Prof. V.N. Dan (Moscow)

MD, DMSci, Prof. V.E. Dubrov (Moscow)

MD, DMSci I.A. Yeroshkin (Moscow)

MD, DMSci, Prof. A.A. Zavrazhnov (Sochi)

MD, DMSci, Prof. A.A. Zvyagin (Moscow)

MD, DMSci, Prof. A.Ye. Zotikov (Moscow)

MD, DMSci O.V. Karaseva (Moscow)

MD, DMSci R.A. Keshishyan (Moscow)

MD, DMSci, Prof., RASci Akad. V.A. Kubyshekin (Moscow)

MD, DMSci, Prof. A.B. Larichev (Yaroslavl)

MD, DMSci, Prof. Ya.G. Moysyuk (Moscow)

MD, DMSci, Prof. V.A. Popov (Kemerovo)

MD, DMSci, Prof. A.Yu. Razumovskiy (Moscow)

MD, DMSci, Prof., RASci Corr. Mem. I.V. Reshetov (Moscow)

MD, DMSci, Prof. S.L. Sokov (Moscow)

MD, DMSci, Prof. S.V. Sokologorskiy (Moscow)

MD, DMSci A.Yu. Tokmakova (Moscow)

MD, DMSci V.O. Tsvetkov (Moscow)

MD, DMSci, Prof. A.V. Tschzhao (Moscow)

MD, DMSci, Prof. A.M. Shulutko (Moscow)

MD, DMSci, Prof. P.K. Yablonskiy (Saint Petersburg)

## FOREIGN EDITORS

MD, DMSci, Prof. Yu.V. Kuzmin (Belarus)

MD, DMSci, Prof. S.V. Lokhvitskiy (Kazakhstan)

MD, DMSci, Prof. U.A. Fesenko (Ukraine)

О с н о в а н в 2 0 1 4 г о д у

Учредитель: Региональная общественная организация «Хирургическое общество – Раны и раневые инфекции»  
Адрес редакции: 115478, Москва, Каширское шоссе, д. 24, стр. 15, НИИ канцерогенеза, 3-й этаж.  
Тел./факс: +7 (499) 929-96-19  
www.abvpress.ru  
e-mail: abv@abvpress.ru

Статьи направлять по адресу:  
e-mail: paschalovaj@mail.ru

Заведующая редакцией В.В. Калинина  
Корректор Е.А. Иванова  
Дизайн Е.А. Прокофьева  
Верстка Е.А. Прокофьева

Служба подписки и распространения  
И.В. Шуграева, +7 (499) 929-96-19,  
baza@abvpress.ru  
Служба рекламы  
Ю.С. Пасхалова, +7 (905) 717-67-57,  
ws@woundsurgery.ru

Зарегистрирован в Федеральной службе по надзору в сфере связи, информационных технологий и массовых коммуникаций  
31.01.2014 (ПИ № ФС77-44423)

При полной или частичной перепечатке материалов ссылка на журнал «Раны и раневые инфекции. Журнал им. проф. Б.М. Костюченка» обязательна.

Редакция не несет ответственности за содержание публикуемых рекламных материалов.

В статьях представлена точка зрения авторов, которая может не совпадать с мнением редакции.

TOM I

№

2

2 0 1 4

ISSN 2408-9613  
Раны и раневые инфекции. Журнал им. проф. Б.М. Костюченка  
2014. № 2. 1–74

© ООО «ИД «АБВ-пресс», 2014

Отпечатано в типографии ООО «Юнион принт»

Тираж 5000 экз.

# СОДЕРЖАНИЕ

Приветствие Л.М. Рошала . . . . .	4
От главного редактора . . . . .	5

## ОБЗОРЫ, ЛЕКЦИИ, ИСТОРИЯ РАН И РАНЕВЫХ ИНФЕКЦИЙ

2-й Международный конгресс «Раны и раневые инфекции с конференцией: проблемы анестезии и интенсивной терапии раневых инфекций». Москва, 14–17 октября 2014 г. . . . .	6
---	---

## ОРИГИНАЛЬНЫЕ СТАТЬИ

<i>В.В. Паршиков, В.А. Ходак, А.А. Самсонов, В.П. Градусов, Р.В. Романов</i> Применение ненатяжной пластики брюшной стенки и синтетических эндопротезов в условиях бактериальной контаминации . . . . .	9
<i>А.Г. Сонис, Б.Д. Грачев, Е.А. Столяров, И.В. Ищутов</i> Профилактика и лечение инфекционных раневых осложнений при протезирующих грыжесечениях . . . . .	16
<i>С.А. Оруджева, А.А. Звягин, С.И. Агафонова, В.Ю. Усу Олаку, Ю.А. Герасимова</i> Анестезия у больных с хирургической инфекцией. Выбор метода . . . . .	24
<i>В.Г. Багаев, В.В. Сергеева, А.А. Боброва, П.В. Мединский, Р.Т. Налбандян, М.Ю. Давыдов, В.А. Митиш</i> Гипербарическая оксигенация в комплексной терапии ран у детей . . . . .	31
<i>А.А. Галкин, В.С. Демидова, О.А. Захарова</i> Угнетение подвижности нейтрофилов у хирургических больных с гнойными ранами и раневой инфекцией как показатель интоксикации организма . . . . .	38

## КЛИНИЧЕСКИЕ НАБЛЮДЕНИЯ

<i>К.Н. Сергеев, А.В. Жаглин</i> Использование системы лечения ран отрицательным давлением у пациентов с осложненной костной травмой . . . . .	44
<i>В.А. Митиш, В.В. Гаряева, С.А. Оруджева, Т.Г. Турова, Ю.С. Пасхалова, Л.А. Блатун</i> Способ хирургического лечения диабетической остеоартропатии при полной потере опороспособности конечности вследствие гнойных осложнений . . . . .	51

## МЕТОДИЧЕСКИЕ РЕКОМЕНДАЦИИ

Применение гидрохирургических технологий в лечении обширных ран у детей . . . . .	59
---	----

## КОНГРЕССЫ, КОНФЕРЕНЦИИ, СИМПОЗИУМЫ

Пресс-релиз Международной научно-практической конференции «Местное и медикаментозное лечение ран и гнойно-некротических очагов у детей и взрослых». Сочи, 21–22 мая 2015 г. . . . .	71
Анонс научных мероприятий РОО «Хирургическое общество – Раны и раневые инфекции» на 2015–2016 гг. . . . .	72

ИНФОРМАЦИЯ ДЛЯ АВТОРОВ . . . . .	73
----------------------------------	----

---

# CONTENTS

Greeting from L.M. Roshal . . . . .	4
From edition . . . . .	5

## REVIEWS, LECTURES, HISTORY OF WOUNDS AND WOUND INFECTIONS

2 <sup>nd</sup> International Congress “Wounds and wound infections with conference: problems of anesthesia and intensive therapy of wound infections”. Moscow, October 14–17, 2014 . . . . .	6
---	---

## ORIGINAL REPORTS

<i>V.V. Parshikov, V.A. Khodak, A.A. Samsonov, V.P. Gradusov, R.V. Romanov</i> Application of tension-free plastic of abdominal walls and synthetic endoprosthesis under conditions of bacterial contamination . . . . .	9
<i>A.G. Sonis, B.D. Grachev, E.A. Stolyarov, I.V. Ishutov</i> Prevention and treatment of infection wound complications at prosthetic hernia repair . . . . .	16
<i>S.A. Orudjeva, A.A. Zvyagin, S.I. Agafonova, V.Yu. Usu Olaku, Yu.A. Gerasimova</i> Anesthesia for patients with surgical infections. Selection method. . . . .	24
<i>V.G. Bagaev, V.V. Sergeeva, A.A. Bobrova, P.V. Medinskiy, R.T. Nalbandyan, M.Yu. Davydov, V.A. Mitish</i> Hyperbaric oxygenation in complex therapy of wounds of children . . . . .	31
<i>A.A. Galkin, V.S. Demidov, O.A. Zakharova</i> Inhibition of mobility of neutrophils of surgical patients with purulent wounds and wound infection as an indicator of intoxication of the organism . . . . .	38

## CASE REPORTS

<i>K.N. Sergeyev, A.V. Zhaglin</i> The use of the negative pressure wound therapy system for patients with complicated bone injuries . . . . .	44
<i>V.A. Mitish, V.V. Garyayeva, S.A. Orudjeva, T.G. Turova, Yu.S. Paskhalova, L.A. Blatun</i> Method of surgical treatment of diabetic osteoarthropathy with complete loss of support ability of limbs due to purulent complications . . . . .	51

## METHODOLOGICAL GUIDELINES

Application of hydrosurgical technologies for treatment of extensive wounds of children . . . . .	59
---	----

## CONGRESSES, CONFERENCES, SYMPOSIA

International scientific and practical conference “Local and drug therapy of wounds and purulonecrotic foci of children and adults”. Sochi, May 21–22, 2015. . . . .	71
Announcement of science events of the Regional Public Organization “Surgical Wounds and Wound Infections Society” in 2015–2016 . . . . .	72

<b>INFORMATION FOR AUTHORS</b> . . . . .	73
--	----

---

## Приветствие Л.М. Рошалья



### *Дорогие друзья!*

От всей души поздравляю вас, ваших родных и близких с наступающим Новым годом и Рождеством Христовым! Пусть в наступающем году осуществляются все ваши самые заветные мечты, а близкие будут здоровы и счастливы!

В это непростое для нас и нашей страны время хочется пожелать всем терпения и энтузиазма – главных двигателей прогресса! Мы непременно справимся со всеми невзгодами и трудностями, если будем искренне желать этого и действовать, а не сидеть сложа руки!

Мне очень приятно, что выходит в свет второй номер издания «Раны и раневые инфекции. Журнал им. проф. Б.М. Костючёнка» – это как раз пример действия вопреки всем существующим препятствиям! Выражаю глубокую надежду, что материалы, опубликованные в нем, будут полезны детским и взрослым хирургам. Особо хочу обратить ваше внимание на методические рекомендации по использованию гидрохирургической системы в детской раневой хирургии и надеюсь, что на страницах нашего журнала методические и национальные клинические рекомендации будут появляться регулярно!

*С уважением,  
профессор Леонид Рошалы*

## От главного редактора

### *Глубокоуважаемые читатели журнала, коллеги!*

Разрешите в канун нового, 2015 года от всего сердца поздравить вас, ваших родных и близких с этим волшебным праздником! Желаю вам семейного счастья, благополучия, здоровья и творческих успехов!

Представляю второй выпуск издания «Раны и раневые инфекции. Журнал им. проф. Б.М. Костюченка»! В нем вы найдете отчет о проведенном нами 2-й Международном конгрессе «Раны и раневые инфекции с конференцией: проблемы анестезии и интенсивной терапии раневых инфекций» и анонс научных мероприятий на 2015–2016 гг., ряд статей по проблеме гнойных осложнений после герниопластики передней брюшной стенки, а также методические рекомендации «Применение гидрохирургических технологий в лечении обширных ран у детей».

Наш журнал еще совсем молодой, и мы продолжаем искать себя, свой стиль и лицо. Поэтому первые номера будут, возможно, казаться несколько сумбурными, а рубрики не постоянными. Однако это лишь этап становления и роста, а потому призываю вас писать нам о том, каким бы вы хотели видеть этот журнал и что необходимо для его улучшения. Ваши идеи, советы и пожелания присылайте по адресу: [ws@woundsurgery.ru](mailto:ws@woundsurgery.ru). На этот же электронный адрес присылайте статьи, клинические наблюдения и обзоры литературы по проблеме лечения ран и раневых инфекций.

Еще раз примите самые теплые пожелания и до встречи в новом году!

*С уважением,  
главный редактор журнала Валерий Митиш*



## П О С Т Р Е Л И З

## 2-й Международный конгресс «Раны и раневые инфекции с конференцией: проблемы анестезии и интенсивной терапии раневых инфекций»

14–17 октября 2014 г. в Москве в Институте хирургии им. А.В. Вишневского прошел 2-й Международный конгресс «Раны и раневые инфекции с конференцией: проблемы анестезии и интенсивной терапии раневых инфекций». Конгресс организовали: Региональная общественная организация «Хирургическое общество – Раны и раневые инфекции», ФГБУ «Институт хирургии им. А.В. Вишневского» Минздрава России, ГБУЗ г. Москвы «Научно-исследовательский институт неотложной детской хирургии и травматологии» ДЗ г. Москвы, ФГБОУ ВПО «Российский университет дружбы народов», Международный благотворительный фонд помощи детям при катастрофах и войнах, Благотворительный фонд содействия в оказании медико-социальной и реабилитационной помощи детям с тяжелой травмой и ее последствиями (Фонд детского доктора Рошалья).

Открывали мероприятие главный хирург России, академик РАН, профессор Валерий Алексеевич Кубышкин, академик РАН, профессор Виктор Кузьмич Гостищев и профессор Леонид Михайлович Рошаль. На открытии Конгресса неоднократно была подчерк-

нута значимость данного научного форума как для развития отечественного здравоохранения, так и для обмена опытом с зарубежными коллегами и укрепления международных связей. Кроме того, было отмечено, что проблема лечения ран и раневых инфекций как в России, так и в других странах крайне актуальна в настоящее время, а опыт, которым обладают специалисты некоторых институтов, не имеет аналогов в мире, особенно это касается лечения обширных ран и боевой травмы.

Конгресс собрал около 700 специалистов по лечению ран и раневых инфекций, хирургов, травматологов, ортопедов, анестезиологов-реаниматологов из разных городов России и других стран. В работе Конгресса приняли участие делегаты из Москвы, Санкт-Петербурга, Самары, Нижнего Новгорода, Краснодара, Ярославля, Омска, Рязани, Сочи, Ленинска-Кузнецкого, Воронежа, Курска, Красногорска, Реутова. Приехали коллеги из Германии, Швеции, Белоруссии, Украины и Казахстана.

В течение четырех дней работы обсуждались вопросы эндопротезирования и хирургической инфек-



Приветственное слово на открытии Конгресса профессора Леонида Михайловича Рошалья (на фото слева направо: Леонид Михайлович Рошаль, Валерий Афанасьевич Митиш, Виктор Кузьмич Гостищев, Валерий Алексеевич Кубышкин)





*На выставке препаратов медицинского назначения (Леонид Александрович Блатун с представителем фирмы Sandoz Татьяной Новиковой – в центре; ординаторы и аспиранты кафедры медицины катастроф РУДН)*



*Заседание «Обширные раны и дефекты мягких тканей и костей у детей и взрослых» (слева направо: Глеб Павлович Кобрицов, Николай Алексеевич Ефименко, Валерий Афанасьевич Митиш, Вадим Эрикович Дубров)*



*Заведующий кафедрой медицины катастроф РУДН Сергей Леонидович Соков с ординаторами и аспирантами кафедры*



*Представители компании «Сервисинструмент» и Folke Lind, Швеция (в центре)*

ции, в частности проблемы протезирования передней брюшной стенки, инфекции имплантатов в эстетической хирургии, хирургической инфекции при эндопротезировании крупных суставов. Прошли заседания по лечению диабетической остеоартропатии

(стопа Шарко), нейроишемической формы синдрома диабетической стопы, глубоких микозов, обширных ран и дефектов мягких тканей и костей мирного времени и чрезвычайных ситуаций у детей и взрослых.



*Заседание закончилось – дискуссия продолжается (Людмила Иасонова Будкевич и Василий Александрович Мензул)*



*Заместители председателей оргкомитета Альфред Аркадьевич Звягин и Валерий Афанасьевич Митиш: оперативный обмен мнениями*



*Закрытие Конгресса*

Отдельный симпозиум был посвящен новому направлению — баротерапии хирургической инфекции.

В рамках конференции «Анестезия и интенсивная терапия при раневой инфекции» обсуждались вопросы интенсивной терапии сепсиса, в том числе современные принципы антибактериальной терапии, экстракорпоральные методы лечения, нутритивная терапия. Был организован телемост с клиникой в Чехии, благодаря которому чешские коллеги поделились своим опытом проведения энтерального питания у больных с обширными ранами. Большое внимание было уделено вопросам выбора методов анестезии при ранах и раневых инфекциях различного генеза и локализации, с предпочтением регионарных методов анестезии.

В холле Института хирургии им. А.В. Вишневского была организована выставка современных отечественных и зарубежных препаратов и оборудования,

предназначенных для лечения ран и раневых инфекций. На выставке экспонировалась продукция компаний Hartmann (Германия), Lohmann&Rauscher (Германия), Smith&Nephew (Великобритания), Sandoz (Транснациональная корпорация), B.Braun (Германия), Курган Синтез (Россия), Фотек (Россия), Медком-МП (Россия), Ниармедик (Россия), Vago (Куба), Astra Zeneca (Великобритания), Chemo (Транснациональная корпорация), Apexmed (Нидерланды), Vogt-Medical (Германия), Fresenius Medical Care (США) и другие.

По мнению организаторов Конгресса, мероприятие прошло на высоком научном уровне и в то же время в дружеской теплой атмосфере, а прозвучавшая в докладах информация будет очень полезна участникам Конгресса как в повседневной практической деятельности, так и для решения научных и организационных проблем в долгосрочной перспективе.

## Применение ненатяжной пластики брюшной стенки и синтетических эндопротезов в условиях бактериальной контаминации

В.В. Паршиков<sup>1</sup>, В.А. Ходак<sup>1</sup>, А.А. Самсонов<sup>2</sup>, В.П. Градусов<sup>2</sup>, Р.В. Романов<sup>1</sup>

<sup>1</sup>Кафедра госпитальной хирургии им. Б.А. Королева ГБОУ ВПО «Нижегородская государственная медицинская академия» Минздрава России; Россия, 603950, ГСП-470, Нижний Новгород, пл. Минина и Пожарского, 10/1;

<sup>2</sup>МЛПУ «Городская больница № 35»; Россия, 603089, Нижний Новгород, ул. Республиканская, 47

**Контакты:** Владимир Вячеславович Паршиков [pv1610@mail.ru](mailto:pv1610@mail.ru)

**Введение.** Протезирующая пластика с использованием полимерных материалов стала основным методом в современной герниологии. Вопросы применения синтетических эндопротезов в условиях бактериальной контаминации являются предметом обсуждения. Возможность такого подхода и его обоснованность спорны, ближайшие и отдаленные результаты активно изучаются. **Цель работы** – изучить возможности применения синтетических материалов в условиях компрометированной области вмешательства у больных с ургентной хирургической патологией.

**Материалы и методы.** В хирургическом отделении городской больницы №35 Нижнего Новгорода по поводу грыж оперированы 2152 пациента, 1537 больным была выполнена протезирующая пластика брюшной стенки с применением синтетических материалов. Отдельно рассмотрели результаты лечения 445 лиц с ущемленными грыжами. В основную группу включили больных с ущемленными грыжами, которым была выполнена протезирующая пластика ( $n = 281$ ). В контрольную группу были отнесены пациенты, которым была произведена пластика собственными тканями ( $n = 164$ ). Группы были сопоставимы по полу, возрасту, характеру основной и сопутствующей патологий. Анализировали также возможности применения синтетических материалов для лапаростомии при распространенном перитоните ( $n = 82$ ). Использованы 2 варианта: полиэтиленовая перфорированная пленка и полимерное покрытие из реперена по патенту РФ № 102 192. Изучили результаты лечения больных с эвентрациями ( $n = 57$ ), в том числе с применением сетки.

**Результаты и обсуждение.** Частота осложнений после операций по поводу грыж была достоверно выше среди лиц с ургентной патологией. Существенных различий в этом отношении между категориями лиц с вентральными и паховыми грыжами не было. Частота осложнений не имела достоверной корреляции с возрастом. При лечении пациентов с ущемленными грыжами данный показатель достоверно не различался в основной и контрольной группах. Применение протезирующей пластики достоверно не влияло на частоту инфекций области хирургического вмешательства. Использование специального полимерного покрытия для лапаростомии при лечении больных с распространенным перитонитом позволило исключить контакт лигатур с петлями кишечника, обеспечить адекватное дренирование брюшной полости, соблюдать допустимые пределы внутрибрюшного давления, наблюдать за характером и количеством экссудата и оценивать ситуацию в динамике еще до выполнения очередной ревизии и санации, своевременно принимать необходимые тактические решения. Использование синтетических материалов для лечения эвентраций позволило полностью исключить развитие повторных эвентраций. Увеличения частоты гнойно-воспалительных осложнений и формирования кишечных свищей не наблюдали.

**Заключение.** Применение ненатяжной техники при ущемленных грыжах позволяет выполнять реконструкцию или коррекцию, быстро и надежно закрыть грыжевой дефект, при этом частота системных осложнений снижается, а гнойно-воспалительных не возрастает. Использование синтетических материалов для лапаростомии при распространенном перитоните позволяет обеспечить отток экссудата, контролировать внутрибрюшное давление, избежать ряда осложнений или своевременно их обнаружить. Имплантация сетки для финального закрытия брюшной полости и атензионная пластика по поводу эвентрации возможны при наличии опыта и соблюдении ряда условий.

**Ключевые слова:** грыжа, ненатяжная пластика, сетка, контаминация, эндопротез, инфекция, эвентрация, перитонит, лапаростомия, реперен

### Application of tension-free plastic of abdominal walls and synthetic endoprosthesis under conditions of bacterial contamination

V.V. Parshikov<sup>1</sup>, V.A. Khodak<sup>1</sup>, A.A. Samsonov<sup>2</sup>, V.P. Gradusov<sup>2</sup>, R.V. Romanov<sup>1</sup>

<sup>1</sup>B.A. Korolyov Hospital Surgery Department, Nizhny Novgorod State Medical Academy, Ministry of Health of Russia; 10/1 Minin and Pojarsky Square, Nizhny Novgorod, 603950, Russia;

<sup>2</sup>Municipal Hospital № 35; 47 Respublikanskaya St., Nizhny Novgorod, 603089, Russia

**Introduction.** Prosthetic plastic with the use of polymeric materials has become main practice in modern herniology. Issues of application of synthetic endoprosthesis under condition of bacterial contamination are the point at discussion. The potential and justification of such approach are arguable, while the closest and more remote outcomes are actively being examined.

*Aim of the work is to study the opportunities of synthetic materials application under conditions of compromising area interference of patients with urgent surgery pathology.*

**Materials and methods.** 2152 patients have been operated on hernia and prosthetic plastics of abdominal wall have been carried out to 1537 patients with the use of synthetic materials in Surgery of Municipal Hospital № 35 in Nizhny Novgorod. Moreover, the outcomes of constricted hernia treatment of 445 persons have been reviewed. Patients with constricted hernia were included to the main group and were carried out prosthesis plastics ( $n = 281$ ). Patients, who were carried out plastics with their own tissue, have been ascribed to the control group ( $n = 164$ ). The groups were comparable by sex, age, characteristic of the main and concomitant pathology. Potential for application of synthetic materials for open abdomen for widespread peritonitis ( $n = 82$ ) has also been analyzed. Two options have been used – polyethylene perforated film and polymeric coating made of reperen by patent RF № 102192. The findings of treatment of patients with eventration ( $n = 57$ ), including with application of filigree, have been examined.

**Findings and their discussion.** Frequency of complication of the disease after hernia surgery was significantly higher among persons with urgent pathology. There were no considerable differences in this regard between the categories of persons with ventral and inguinal hernia. Frequency of complications didn't have clear correlation with age. During the treatment of patients with constricted hernia this indicator didn't differ significantly in the main and control groups. The application of prosthesis plastics didn't impact significantly on the frequency of infections in the area of surgical interference. Utilization of special polymeric coating for open abdomen while treating patients with widespread peritonitis enabled to exclude contact of suture with knuckle, provide adequate drainage of abdominal space, sustain allowed limits of abdominal pressure, observe the character and quantity of exudate and assess the situation dynamically prior to performing regular revision and sanitation, and timely make tactical decisions. The usage of synthetic materials of eventration treatment allowed to fully exclude the development of occasional eventrations. Increase in frequency of pyoinflammatory complications and formation of intestinal fistula were not observed.

**Conclusion.** Application of tension-free technique for constricted hernia allows to perform reconstruction and correction, fast and firmly close hernia defect, and at the same time frequency of systematic complications decreases, whereas pyoinflammatory complications don't increase. The usage of synthetic materials for open abdomen for widespread peritonitis allows to provide exudate outflow, control abdominal pressure, and avoid a number of complications or timely reveal them. Implantation of filigree for final closure of abdominal space and tension-free plastic on eventration are possible on availability of experience and under a number of conditions.

**Key words:** hernia, tension-free plastic, contamination, endoprosthesis, infection, eventration, peritonitis, open abdomen, reperen

## Введение

Разработка, производство и внедрение в хирургическую практику современных полимерных материалов существенно расширило возможности закрытия дефектов брюшной стенки практически любых размеров и локализации [1]. Протезирующая пластика признана базовым методом лечения пациентов с грыжами живота [2]. Проблемы использования синтетических материалов в неотложной абдоминальной хирургии являются предметом активного обсуждения в литературе и на конференциях различного уровня [3, 4]. Принципиальная возможность применения эндопротезов в условиях бактериальной контаминации зоны вмешательства известна [5–7]. Однако целесообразность такого подхода многим представляется неоднозначной [8, 9]. Специфическими проблемами послеоперационного периода после протезирующей пластики являются длительная экссудация и формирование сером [10]. Показано, что имплантация сетки даже в плановой ситуации может быть ассоциирована с инфицированием эндопротеза, развитием ранних гнойных осложнений и формированием хронических парапротезных свищей [11, 12]. Такое развитие событий нередко приводит к необходимости удаления эндопротеза, выполнения сложных реконструктивных вмешательств. Это существенно ограничивает внедрение протезирующей пластики брюшной стенки в urgentную практику. В плановой и неотложной хирургии весьма акту-

альны вопросы контроля внутрибрюшного давления (ВБД) [13, 14]. Ряд авторов принципиально не используют синтетические материалы даже в случаях вмешательств по поводу гигантских грыж, отдавая предпочтение технике разделения компонентов брюшной стенки в комбинации с аутотрансплантацией специально подготовленного кожного лоскута [15]. Существует и другая точка зрения, согласно которой именно ненатяжная пластика сеткой предоставляет хирургу наилучший вариант решения проблем надежного закрытия дефекта брюшной стенки и профилактики абдоминального компартмент-синдрома [16]. Следует учитывать, что кроме пациентов с ущемленными грыжами есть и другие категории больных, которым в ряде случаев имплантируют синтетические материалы, – лица с распространенным перитонитом и эвентрациями. Для первых важно сначала временное закрытие брюшной полости с возможностью повторного доступа, а затем – финальное [17]. Вторые нуждаются в надежном окончательном ушивании раны, для чего может быть использована сетка [18]. Вопросы открытого ведения живота занимают одно из центральных мест в публикациях, относящихся к лечению больных с перитонитом [17, 19, 20]. Ряд авторов считают использование синтетических материалов при перитоните допустимым, но подчеркивают возможность гнойных осложнений или формирования кишечных свищей [20]. Другие указывают, что применение сетки при эвентрации

является надежной и достаточно безопасной методикой. До настоящего времени какого-либо единого подхода по данной проблеме не предложено.

**Цель работы** — изучить возможности применения синтетических материалов в условиях компрометированной области вмешательства у больных с ургентной хирургической патологией.

### Материалы и методы

В хирургическом отделении городской больницы № 35 Нижнего Новгорода по поводу грыж оперированы 2152 пациента, 1537 больным была выполнена протезирующая пластика брюшной стенки с применением синтетических материалов. Использованы сетки из стандартного и легкого полипропилена, поливинилиденфторида, реперена, титанового шелка, композитные эндопротезы. Целенаправленно анализировали результаты лечения пациентов с паховыми грыжами и дефектами брюшной стенки срединной локализации. Пациенты были ранжированы по возрастным диапазонам. Отдельно рассмотрели результаты лечения 445 лиц с ущемленными грыжами. В основную группу включили больных с ущемленными грыжами, которым была выполнена протезирующая пластика ( $n = 281$ ). В контрольную группу были отнесены пациенты, которым была произведена пластика собственными тканями ( $n = 164$ ). Группы были сопоставимы по полу, возрасту, характеру основной и сопутствующей патологий. Контаминацию ран и состав иницирующей флоры верифицировали с помощью стандартных бактериологических методик.

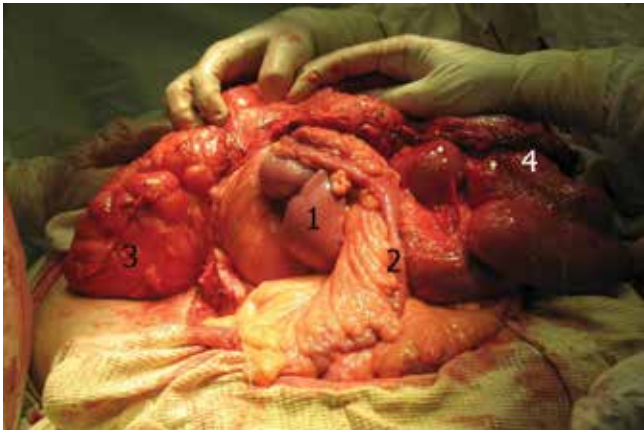
Анализировали также возможности применения синтетических материалов для лапаростомии при распространенном перитоните ( $n = 82$ ). В этих ситуациях использованы 2 варианта: полиэтиленовая перфорированная пленка и полимерное покрытие из реперена по патенту РФ № 102 192. Изучили результаты лечения больных с эвентрациями ( $n = 57$ ), в том числе с имплантацией сетки из стандартного полипропилена ( $n = 32$ ). Показанием для применения эндопротезов были факторы риска повторной эвентрации, в том числе внутрибрюшная гипертензия. Относительным противопоказанием считали незавершившийся гнойно-воспалительный процесс в брюшной полости. Сетку размещали интраабдоминально с экстраперитонизацией сальником. Принципы использования синтетических материалов находились в соответствии с указаниями современных консенсусов по данной теме [21]. Всем больным проводили антибиотикопрофилактику и/или антибиотикотерапию согласно общепринятым рекомендациям [21, 22]. При лечении перитонита придерживались принципов, описанных в классических руководствах и публикациях [17, 22].

### Результаты

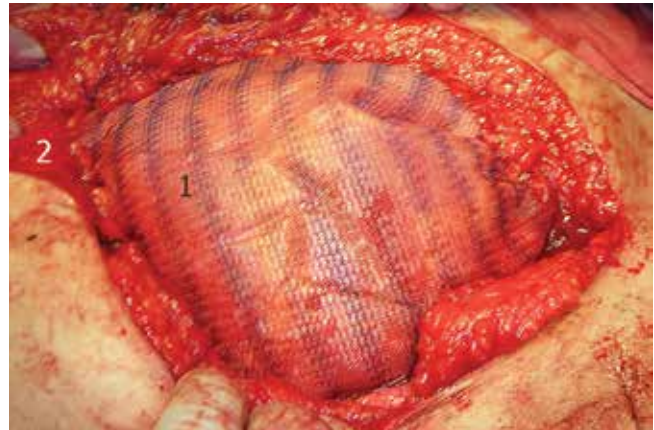
Частота осложнений после операций по поводу грыж была достоверно выше среди лиц с ургентной патологией. Существенных различий в этом отношении между категориями лиц с вентральными и паховыми грыжами не было. Частота осложнений не имела достоверной корреляции с возрастом. При лечении пациентов с ущемленными грыжами данный показатель достоверно не различался в основной и контрольной группах. В основной группе наблюдали всего 11,3 % осложнений, в контрольной — 8,5 %,  $p = 0,34$ . В основной группе отмечено 1,1 % гнойно-воспалительных осложнений в области раны, в контрольной — 1,2 %,  $p = 0,89$ . Частота системных осложнений (кардиоваскулярных и легочных) в группах составила соответственно 1,1 и 2,4 %,  $p = 0,26$ . Таким образом, применение протезирующей пластики достоверно не влияло на частоту инфекций области хирургического вмешательства. На рис. 1–5 представлены этапы вмешательства при ущемленной грыже с некрозом участка тонкой кишки. Использование синтетического полимерного перфорированного покрытия для лапаростомии при лечении больных с распространенным перитонитом позволило исключить контакт лигатур с петлями кишечника, обеспечить адекватное дренирование брюшной полости, соблюдать допустимые пределы ВБД, наблюдать за характером и количеством экссудата и оценивать ситуацию в динамике еще до выполнения очередной ревизии и санации, своевременно принимать необходимые тактические решения. На рис. 6–8 показана ситуация в брюшной полости как показание для лапаростомии, специальное полимерное покрытие и его практическое использование. Полимерную пластину заменяли при каждой санации, сроки и показания к этому были определены и обоснованы в ранее проведенных экспериментальных исследованиях. Каких-либо специфических проблем, ассоциированных с применением указанного покрытия, не отмечали. На завершающем этапе лече-

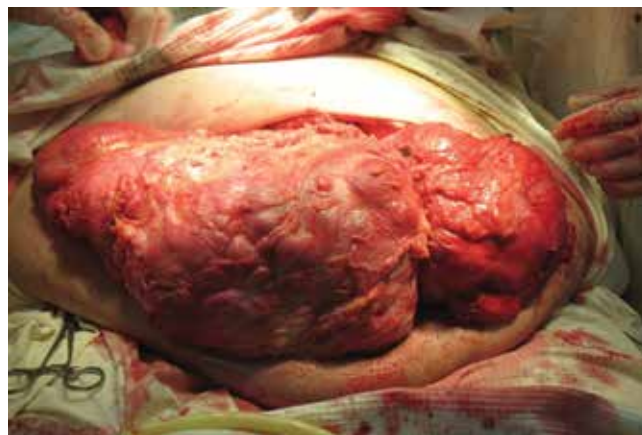

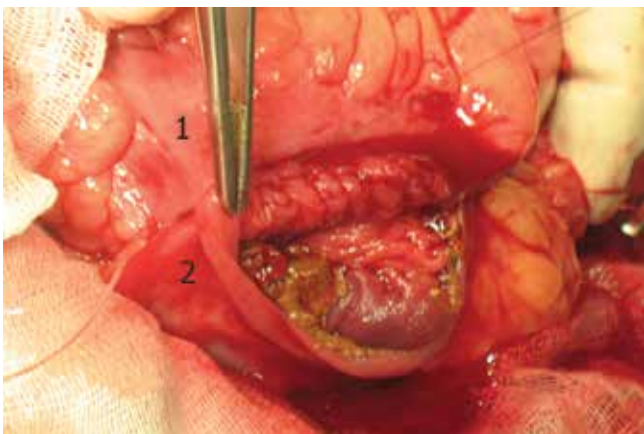
Рис. 1. Гигантская ущемленная многокамерная послеоперационная вентральная грыжа. Этап доступа к грыжевому мешку



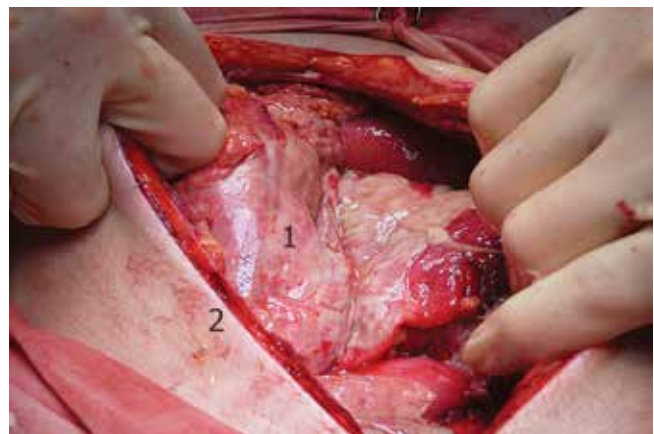
**Рис. 2.** Грыжевое содержимое: 1 – дилатированная петля тонкой кишки проксимальнее зоны ущемления; 2 – спавшаяся петля тонкой кишки дистальнее зоны ущемления; 3 – толстая кишка; 4 – нежизнеспособная часть тонкой кишки



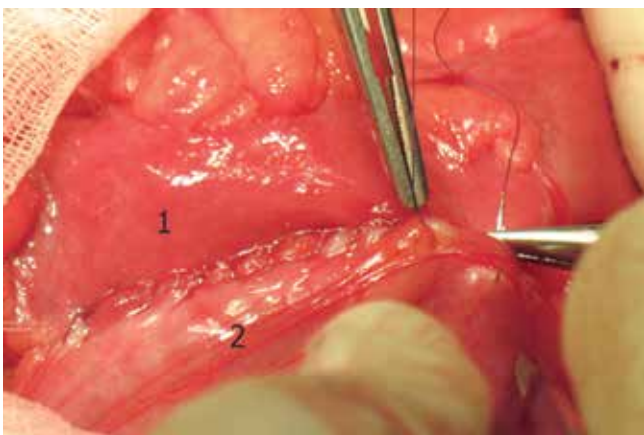
**Рис. 5.** Финальный этап операции – ненатяжная пластика inlay: 1 – сетка; 2 – брюшная стенка




**Рис. 3.** Выполнена резекция некротизированного участка кишечника. Формирование анастомоза: 1 – приводящая петля; 2 – отводящая петля



**Рис. 6.** Распространенный гнойный перитонит: 1 – органы брюшной полости, покрытые гноем и фибрином; 2 – брюшная стенка



**Рис. 4.** Завершение формирования анастомоза: 1 – приводящая петля; 2 – отводящая петля



**Рис. 7.** Специальное перфорированное полимерное покрытие для лапаротомии: 1 – текстурированная париетальная поверхность; 2 – отверстие

ния перитонита после купирования гнойно-воспалительных явлений выполняли финальное закрытие брюшной полости, перед ушиванием брюшной стенки полимерную пластину удаляли без каких-либо за-

труднений. Однако у ряда пациентов данный эндопротез был оставлен *in situ* в связи с высоким риском развития несостоятельности швов и эвентрации (burst abdomen). На рис. 9 отражено использование поли-

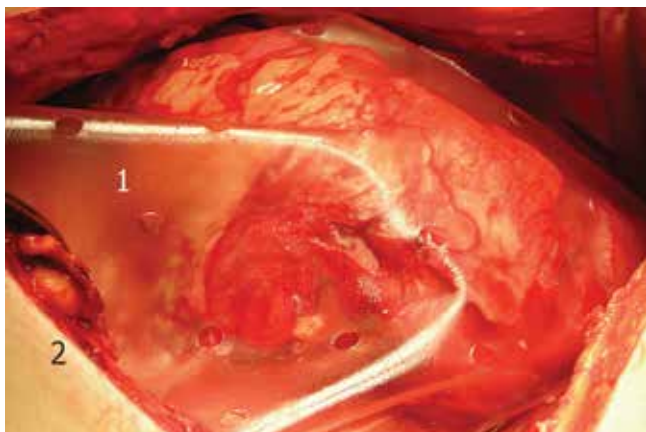


Рис. 8. Распространенный гнойный перитонит. Лапаростомия: 1 – полимерное покрытие; 2 – брюшная стенка

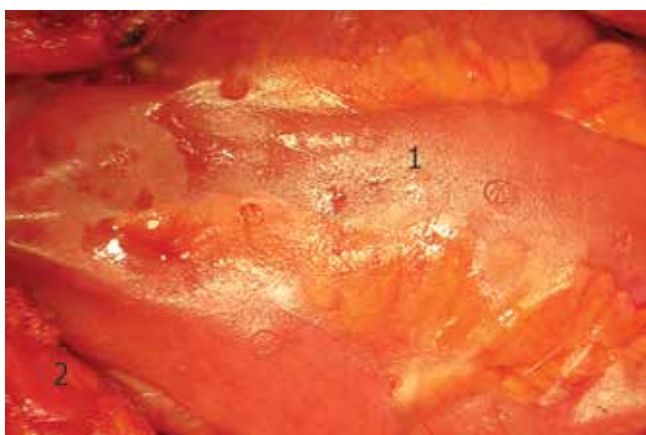


Рис. 9. Минимальные воспалительные изменения в брюшной полости. Полимерное покрытие *in situ* для профилактики эвентрации: 1 – полимерное покрытие; 2 – брюшная стенка

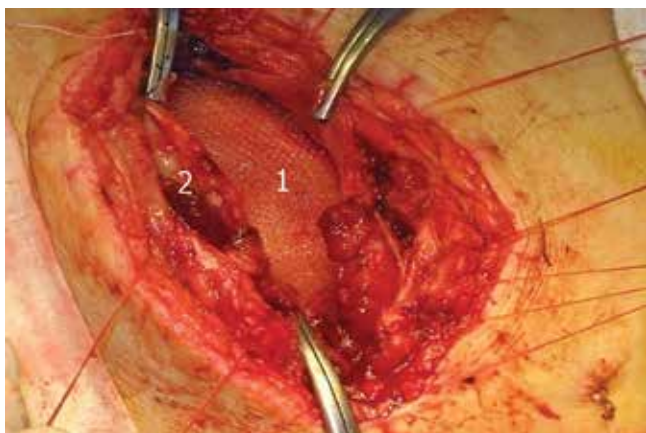


Рис. 10. Имплантация сетки при полной эвентрации: 1 – сетка; 2 – брюшная стенка

мерного покрытия в подобной ситуации при купировании явлений перитонита. Указанные больные прослежены в течение нескольких лет, каких-либо поздних осложнений, ассоциированных с полимерным покрытием, не отмечено. Использование синтетических материалов для лечения эвентраций позво-

лило полностью исключить развитие повторных эвентраций. На рис. 10 представлена имплантация сетки при эвентрации. Увеличения частоты гнойно-воспалительных осложнений и формирования кишечных свищей не наблюдали.

### Обсуждение

Полученные данные в целом не противоречат сведениям литературы, хотя и отражают определенную позицию хирургов, давно и активно использующих сетки в абдоминальной хирургии [5, 6]. До настоящего времени не представлены Национальные рекомендации, которые бы четко регламентировали использование синтетических материалов в контаминированной области вмешательства. В ряде публикаций показано, что применение эндопротезов для окончательного или временного закрытия дефектов брюшной стенки в условиях инфицирования возможно и оправдано по строгим показаниям [18, 21, 22]. Следует признать, что опасность развития гнойно-воспалительных осложнений, ассоциированных с имплантацией сетки, в ургентной хирургии существует, но определенным образом преувеличена. Для успешного использования ненатяжной техники необходимо соблюдение целого ряда условий. К ним относятся адекватные, своевременные и целенаправленные антибиотикопрофилактика и антимикробная терапия, тщательное наблюдение за пациентом, наличие определенного опыта как в области протезирующей пластики, так и в неотложной, гнойной хирургии. Этот подход согласуется с мнениями других авторов [11, 12, 23]. Представляется целесообразным рекомендовать использование сетки в тех ситуациях, когда без протезирования трудно обойтись – при оперативном лечении ущемленных грыж больших размеров. Данная точка зрения близка к позициям ряда зарубежных авторов [21]. В этих случаях применение протезирующей пластики упрощает операцию, повышает ее надежность, обеспечивает контроль ВБД, снижает риск системных осложнений, не увеличивает частоту гнойно-воспалительных осложнений. При лечении лиц с небольшими грыжами указанных достоинств существенно меньше и вопрос пластики следует рассматривать индивидуально, тщательно оценивая возможные преимущества и потенциальный риск.

### Заключение

Протезирующую пластику следует считать методом выбора в хирургическом лечении грыж брюшной стенки. Применение ненатяжной техники при ущемленных грыжах позволяет выполнять реконструкцию или коррекцию, быстро и надежно закрыть грыжевой дефект, при этом частота системных осложнений снижается, а гнойно-воспалительных не возрастает. Использование синтетических материалов для лапаро-

стоии при распространенном перитоните позволяет обеспечить отток экссудата, контролировать ВБД, избежать ряда осложнений или своевременно их обнаружить. Последующая имплантация сетки для финального закрытия брюшной полости, а также атен-

зионная пластика в случаях эквентрации представляют собой возможные варианты тактики хирурга. Такой подход позволяет надежно ушить рану брюшной стенки, но требует наличия опыта и строгого соблюдения определенного ряда условий.

## ЛИТЕРАТУРА

1. Романов Р.В., Федаев А.А., Петров В.В. и др. Современное состояние проблемы интраперитонеальной пластики брюшной стенки синтетическими эндопротезами. Современные технологии в медицине 2012;4:161–70. [Romanov R.V., Fedayev A.A., Petrov V.V. et al. Current state of the question – intraperitoneal plastic of abdominal wall with synthetic endoprosthesis. *Sovremennye tekhnologii v medizine = Modern technologies in medicine* 2012;4:161–70 (In Russ.)].
2. Booth J.H., Garvey P.B., Baumann D.P. et al. Primary fascial closure with mesh reinforcement is superior to bridged mesh repair for abdominal wall reconstruction. *J Am Coll Surg* 2013;217(6):999–1009.
3. Бондарев В.А., Кчибеков Э.А., Топчиев М.А. Оценка течения раневого процесса при ущемленных грыжах передней брюшной стенки. Мат. X научной конференции «Актуальные вопросы герниологии». М., 2013. С. 28–30. URL: [http://herniaweb.ru/index.php?cat\\_id=63](http://herniaweb.ru/index.php?cat_id=63). [Bondarev V.A., Kchibekov E.A., Topchiev M.A. Assessment of wound process flow for constricted hernia of anterior abdominal wall. From scientific conference on “Questions of the present interest on herniology”. Moscow, 2013. Pp. 28–30 (In Russ.)].
4. Нарезкин Д.В., Сергеев Е.В. Проблемы применения сетчатых эндопротезов при грыжесечении ущемленных послеоперационных вентральных грыж. Мат. X научной конференции «Актуальные вопросы герниологии». М., 2013. С. 102–4. URL: [http://herniaweb.ru/index.php?cat\\_id=63](http://herniaweb.ru/index.php?cat_id=63). [Narezkin D.V., Sergeev E.V. Problems of application of filigree endoprosthesis for repair of constricted after-surgery ventral hernia. From scientific conference on “Questions of the present interest on herniology”. Moscow, 2013. Pp. 102–4 (In Russ.)].
5. Паршиков В.В., Самсонов А.А., Самсонов А.В. и др. Оперативное лечение ущемленных грыж с применением сетчатых эндопротезов. Нижегородский медицинский журнал 2008;6:42–8. [Parshikov V.V., Samsonov A.A., Samsonov A.V. et al. Surgical treatment of constricted hernia with the application of filigree endoprosthesis. *Nizhegorodskiy medizinskiy zhurnal = Nizhny Novgorod medical magazine* 2008;6:42–8 (In Russ.)].
6. Самсонов А.А. Атензионная аллопластика в хирургическом лечении ущемленных грыж передней брюшной стенки. Автореф. дис. ... канд. мед. наук. Нижний Новгород, 2009. 27 с. [Samsonov A.A. Tension-free alloplasty in surgical treatment of constricted hernia of anterior abdominal wall. *Nizhny Novgorod*, 2009. P. 27 (In Russ.)].
7. Сажин В.П., Климов Д.Е., Сажин И.В. и др. Натяжная пластика передней брюшной стенки при ущемленных послеоперационных вентральных грыжах. Хирургия 2009;7:4–6. [Sajin V.P., Klimov D.E., Sajin I.V. et al. Tension-free plastic of anterior abdominal wall for constricted post-surgery ventral hernia. *Chirurgiya = Surgery* 2009;7:4–6 (In Russ.)].
8. Primus F.E., Harris H.W. A critical review of biologic mesh use in ventral hernia repairs under contaminated conditions. *Hernia* 2013;17(1):21–30.
9. Zafar H., Zaidi M., Qadir I., Memon A.A. Emergency incisional hernia repair: a difficult problem waiting for a solution. *Ann Surg Innov Res* 2012;6(1):1. URL: <http://www.asir-journal.com/content/6/1/1>.
10. Головин Р.В., Никитин Н.А., Прокопьев Е.С. Прогнозирование развития раневых осложнений после комбинированной аллогерниопластики при послеоперационных вентральных грыжах. Современные проблемы науки и образования 2014;2:1–9. URL: [www.science-education.ru/116-12914](http://www.science-education.ru/116-12914) (дата обращения: 10.10.2014). [Golovin R.V., Nikitin N.A., Prokopyev E.S. Forecasting of wound complications after combined allohernioplasty for postsurgical ventral hernia. *Sovremennye problemy nauki i obrazovaniya = Current problems of science and education* 2014;2:1–9 (In Russ.)]. (Date of foreclosure: 10.10.2014).
11. Власов А.В., Кукош М.В. Проблема раневых осложнений при эндопротезировании брюшной стенки по поводу вентральных грыж. Современные технологии в медицине 2013;2:116–24. [Vlasov A.V., Kukosh M.V. Problems of wound complications for endoprosthesis of abdominal wall in regard of ventral hernia. *Sovremennye tekhnologii v medizine = Modern technologies in medicine* 2013;2:116–24 (In Russ.)].
12. Кукош М.В., Власов А.В., Гомозов Г.И. Профилактика ранних послеоперационных осложнений при эндопротезировании вентральных грыж. Новости хирургии 2012;5:32–7. [Kukosh M.V., Vlasov A.V., Gomozov G.I. Preventive measure for early post-surgery complications for endoprosthesis of ventral hernia. *Novosti chirurgii = Surgery news* 2012;5:32–7 (In Russ.)].
13. Жульев А.Л., Исайчев Б.А., Дёмин Д.Б. Синдром интраабдоминальной гипертензии после устранения больших и гигантских послеоперационных вентральных грыж. Бюллетень Восточно-Сибирского научного центра СО РАМН 2012;4–2:56–9. [Julev A.L., Isaychev B.A., Demin D.B. Syndrome of intraabdominal hypertension after removal of big and giant post-surgery ventral hernia. *Bulleten Vostochno-Sibirskogo nauchnogo zentra SO RAMN = Bulletin of Eastern-Sibir scientific center, RAS* 2012;4–2:56–9 (In Russ.)].
14. Овчинников В.А., Соколов В.А. Абдоминальный компартмент-синдром. Современные технологии в медицине 2013;1:122–9. [Ovchinnikov V.A., Sokolov V.A. Abdominal compartment syndrome. *Sovremennye tekhnologii v medizine = Modern technologies in medicine* 2013;1:122–9 (In Russ.)].
15. Ботезату А.А. Выбор метода пластики больших и гигантских послеоперационных, рецидивных срединных грыж живота. Мат. X научной конференции «Актуальные вопросы герниологии». М., 2013. С. 28–30. URL: [http://herniaweb.ru/index.php?cat\\_id=63](http://herniaweb.ru/index.php?cat_id=63). [Botezatu A.A. Choice of plastic method for big and giant post-surgery, recurrent middle abdominal hernia. Scientific conference on “Questions of the present interest on herniology”. Moscow, 2013. Pp. 28–30 (In Russ.)].
16. Клоков В.А. Значение «безнатяжной» пластики грыжевого дефекта в профилактике тромбоэмболических осложнений у больных послеоперационными вентральными грыжами. Сибирский медицинский журнал (Иркутск) 2012;2:20–2. [Klokov V.A. The importance of tension-free plastic hernia defect in the preventive measures of thromboembolic disorders with patients of post-surgery ventral hernia. *Sibirskiy medizinskiy zhurnal = Sibir medical magazine (Irkutsk)* 2012;2:20–2 (In Russ.)].



17. Leppäniemi A.K. Laparostomy: why and when? *Crit Care* 2010;14:216. URL: <http://ccforum.com/content/14/2/216>.
18. Десятникова И.Б., Сидоров М.А., Берлин А.С. и др. Способ лечения эвентрации в гнойную рану. Научно-медицинский вестник Центрального Черноземья 2007;29:104–5. [Desyatnikova I.B., Sidorov M.A., Berlin A.S. et al. Treatment modality of eventration into the septic wound. *Nauchno-medizinskiy vestnik Zentralnogo Chernozemya* = Scientific-medical newsletter of Central Black Earth region 2007;29:104–5 (In Russ.)].
19. Yuan Y., Ren J., He Y. Current status of the open abdomen treatment for intra-abdominal infection. *Gastroenterol Res Pract* 2013; Article ID 532013:1–7. URL: <http://dx.doi.org/10.1155/2013/532013>.
20. Kreis B.E., Alexander J.C., van Otterloo M., Kreis R.W. Open abdomen management: A review of its history and a proposed management algorithm. *Med Sci Monit* 2013;19:524–33. URL: <http://www.medscimonit.com/download/index/idArt/883966>.
21. Sartelli M., Coccolini F., van Ramshorst G.H. et al. WSES guidelines for emergency repair of complicated abdominal wall hernias. *World J Emerg Surg* 2013;8:50. URL: <http://www.wjes.org/content/8/1/50>.
22. Sartelli M., Viale P., Koike K. et al. WSES consensus conference: Guidelines for firstline management of intra-abdominal infections. *World J Emerg Surg* 2011;6:2. URL: <http://www.wjes.org/content/6/1/2>.
23. Кузнецов А.В., Шестаков В.В., Смаж Т.М. Результаты грыжесечений в условиях инфицированных тканей при разных способах антибиотикопрофилактики. *Медицина и образование в Сибири* 2014;3:56. [Kuznetsov A.V., Shestakov V.V., Smarj T.M. Results of hernia repair in conditions of infected tissues under various methods of antibiotic prophylaxis. *Medizina i obrazovanye v Sibiri* = Medicine and education in Siberia 2014;3:56 (In Russ.)].

## Профилактика и лечение инфекционных раневых осложнений при протезирующих грыжесечениях

А.Г. Сонис, Б.Д. Грачев, Е.А. Столяров, И.В. Иштутов

ГБОУ ВПО «Самарский государственный медицинский университет» Минздрава России;  
Россия, 443099, Самара, ул. Чапаевская, 89

Контакты: Александр Григорьевич Сонис sonis\_ag@mail.ru

**Цель** — разработать практические рекомендации по профилактике и лечению инфекционных раневых осложнений при протезирующих герниопластиках, исходя из особенностей кровоснабжения передней брюшной стенки.

**Материалы и методы.** В клинике пропедевтической хирургии Клиник СамГМУ в период 2010–2013 гг. выполнена 851 протезирующая герниопластика. Наибольшее количество инфекционных осложнений возникало после ненатяжной герниопластики больших послеоперационных вентральных грыж, с размерами грыжевых ворот 10 см и более (W3–W4, Chevrel–Rath, 1999). Выполнено 118 грыжесечений при таких грыжах. Особенностью этих операций является широкая мобилизация кожно-жировых лоскутов и контакт имплантата с подкожной клетчаткой. Проводились исследования топографии сосудов срединных образований передней брюшной стенки на трупном материале.

**Результаты.** После нагнетания сульфида цинка и ацетата свинца в надчревные артерии были получены интересные данные об особенностях кровоснабжения кожи и подкожной клетчатки передней брюшной стенки. Инфекционные раневые осложнения после протезирующей герниопластики связаны, главным образом, с ишемией кожно-подкожных лоскутов, при широкой мобилизации которых значительно нарушается кровоснабжение, возникают инфаркты клетчатки. При размерах грыжевых ворот 10 см и более частота инфекционных раневых осложнений составила 13,6 %.

**Выводы.** При широкой мобилизации кожно-жировых лоскутов возможно иссечение глубоких слоев подкожной клетчатки, обязательно необходимо аспирационное дренирование. Ишемический генез осложнений обуславливает возможность сдержанной хирургической активности. Даже развитие инфекционных осложнений не препятствует приживлению имплантата.

**Ключевые слова:** инфекционные раневые осложнения, вентральная грыжа, протезирующая герниопластика, имплантат, кожно-жировые лоскуты, инфаркт клетчатки, кровоснабжение брюшной стенки, вакуум-терапия

### Prevention and treatment of infection wound complications at prosthetic hernia repair

A.G. Sonis, B.D. Grachev, E.A. Stolyarov, I.V. Ishutov

Samara State Medical University, Ministry of Health of Russia; 89 Tchapyayevskaya St., Samara, 443099, Russia

**Purpose** — development of practical recommendations for prevention and treatment of infectious wound complications at prosthetic hernioplasty, based on the peculiarities of blood supply of the front abdominal wall.

**Materials and methods.** 851 surgeries of prosthetic hernioplasty were made in Propaedeutic Surgery Clinic of Samara State Medical University throughout 2010–2013. The most of infectious complications developed after tension-free hernioplasty of big postoperative ventral hernias, with size of hernia orifice of 10 cm and more (W3–W4, Chevrel–Rath, 1999). 118 hernia repairs have been done for such hernias. These surgeries are peculiar by wide mobilization of cutaneous fat flaps and implant contact with the subcutaneous tissue. The imaging of blood vessels in median masses of the anterior abdominal wall was carried out using anatomic material.

**Results.** Very interesting results were obtained with respect to peculiarities of blood supply to the skin and subcutaneous tissues of anterior abdominal wall, upon pumping of zinc sulfide and lead acetate to the epigastric arteries. The infectious wound complications after prosthetic hernioplasty are mostly concerned with the ischemia of cutaneous and subcutaneous flaps, which wide mobilization causes considerable blood supply disturbance and cellular tissue hemorrhages. In cases of hernia orifices size of 10 cm and more, the occurrence rate of infectious wound complications was 13,6 %.

**Conclusions.** In case of wide mobilization of cutaneous fat flaps, the excision of deep layers of subcutaneous cellular tissue is possible and the aspiration drainage is mandatory. The ischemic genesis of complications causes a possibility of restricted surgical activity. Even development of infectious complications does not prevent the implant survival.

**Key words:** infectious wound complications, ventral hernia, prosthetic hernioplasty, implant, cutaneous and fat flaps, cellular tissue hemorrhage, abdominal wall blood supply, vacuum therapy

#### Введение

В настоящее время грыжи передней брюшной стенки — это одно из наиболее распространенных за-

болеваний в абдоминальной хирургии, по данным мировой статистики, до 3–7 % взрослого населения страдает данной патологией. Послеоперационные

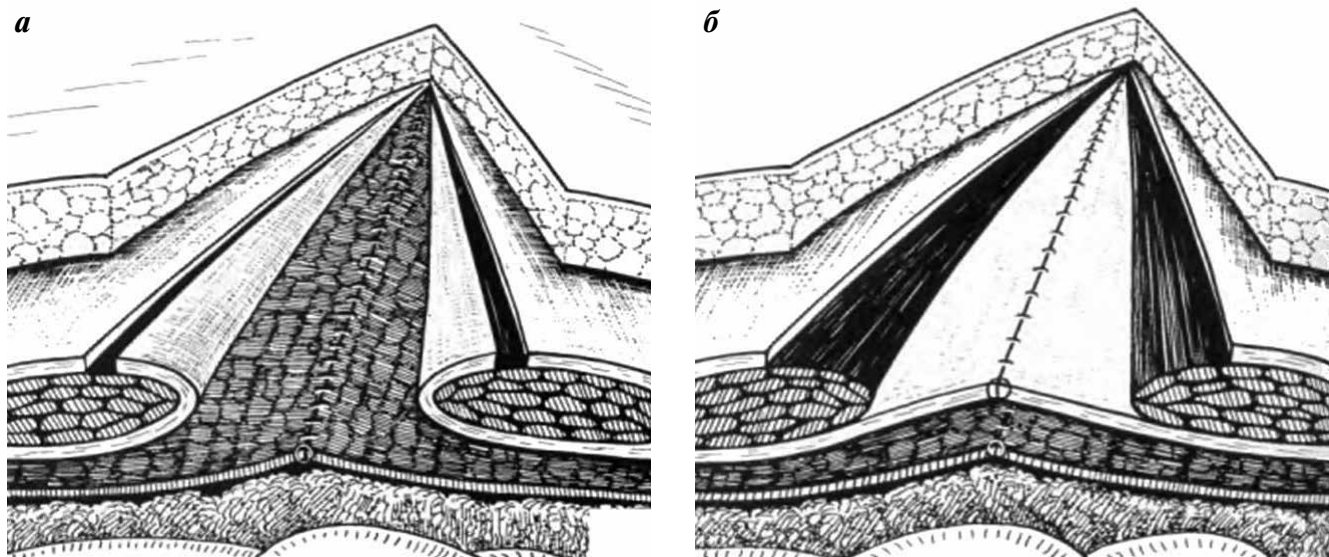


Рис. 1. Комбинированная пластика передней брюшной стенки по В.И. Белоконову (разъяснения в тексте)

грыжи возникают у 4–32 % пациентов после операций на органах брюшной полости через срединный лапаротомный доступ [1–3].

Для пластики передней брюшной стенки, уменьшения количества рецидивов после грыжесечений, упрощения оперативного пособия за последние годы были разработаны методики ненатяжной герниопластики с использованием сетчатых имплантатов из синтетических полимеров, являющихся ареактивными [1, 4]. Большинство исследователей считают полипропиленовые имплантаты устойчивыми к инфекции. Стойкость к инфекции определяется в основном пористостью полимерного материала [5, 6]. Протезирующие герниопластики стали стандартом мировой хирургической практики. На сегодняшний день в целом определилась их классификация, выяснены сильные и слабые стороны отдельных способов операций. Однако несмотря на несомненные достижения современной герниологии частота осложнений продолжает оставаться на уровне показателей использования натяжной пластики – 3,0–15,3 % [1, 6, 7–10].

По данным разных авторов, частота возникновения сером после ненатяжной герниопластики варьирует от 2,0 до 19,1 %, краевой некроз кожи встречается у 0,5–2,7 % пациентов, гематомы – в 0,6 % случаев. Нагноение раны возникает у 3,0–4,3 % больных, инфаркт подкожной клетчатки – у 1,2 % пациентов (многие авторы трактуют это осложнение как нагноение раны). Рецидивы грыж после нагноений составляют до 61,8 %, а летальность при нагноении раны достигает 1,6 % [1, 10].

Причинами раневых осложнений после ненатяжной герниопластики считают: недостаточные меры по устранению натяжения тканей, послеоперационный парез кишечника, реактивные свойства эндопро-

теза, нерациональное дренирование раны, нарушение кровоснабжения кожно-жировых лоскутов [1, 5, 8, 11].

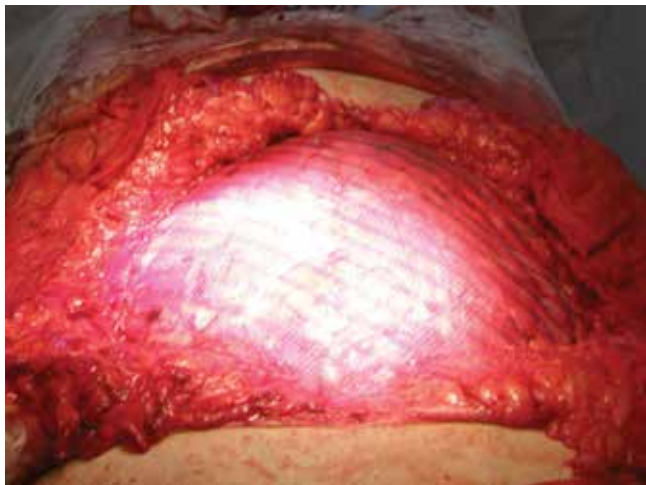
По нашему мнению, инфекционные осложнения после ненатяжной герниопластики, в основном возникающие при размерах грыжевых ворот 10 см и более, не связаны с синтетическим материалом, а являются следствием широкой мобилизации кожно-подкожных лоскутов, особенно при операциях по поводу послеоперационных вентральных грыж. Это создает условия для ишемии, некроза подкожной клетчатки с последующим развитием гнойных осложнений, частота которых колеблется от 4 до 28 % [4, 8, 11, 12].

#### Материалы и методы

В клинике пропедевтической хирургии Клиник СамГМУ в период 2010–2013 гг. в плановом порядке выполнена 851 протезирующая герниопластика. По поводу паховых грыж оперировано 468 пациентов; по поводу пупочных грыж, диастазов и грыж белой линии живота – 117; по поводу послеоперационных грыж – 266 человек.

Практически все паховые герниопластики были выполнены по способу Лихтенштейна. Операции по поводу пупочных, послеоперационных грыж и грыж белой линии живота с размерами грыжевых ворот до 10 см (W1–W2) – 265 пациентов, выполнялись по способу sub lay, в том числе при сопутствующем выраженном диастазе прямых мышц живота и дряблой брюшной стенке по способу Ю. Новицкого (TAR) у 6 больных.

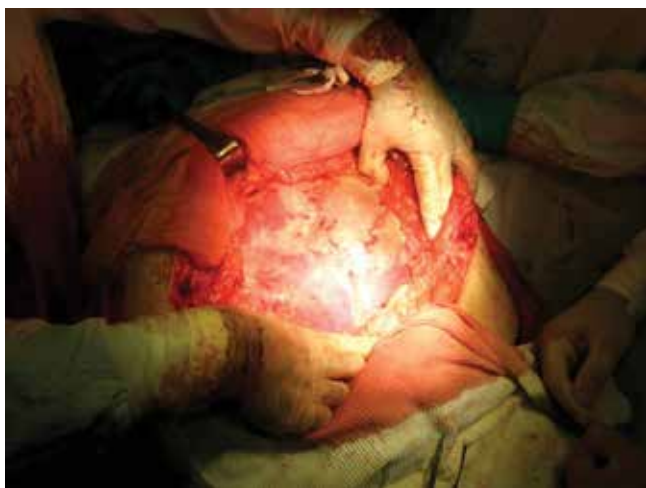В период 2010–2013 гг. в клинике выполнено 118 грыжесечений по поводу грыж W3–W4 (Chevrel–Rath, 1999). Во всех случаях использовался способ В.И. Белоконова (патент на изобретение № 2 123 292 от 20.12.1998), в разработке которого принимали учас-



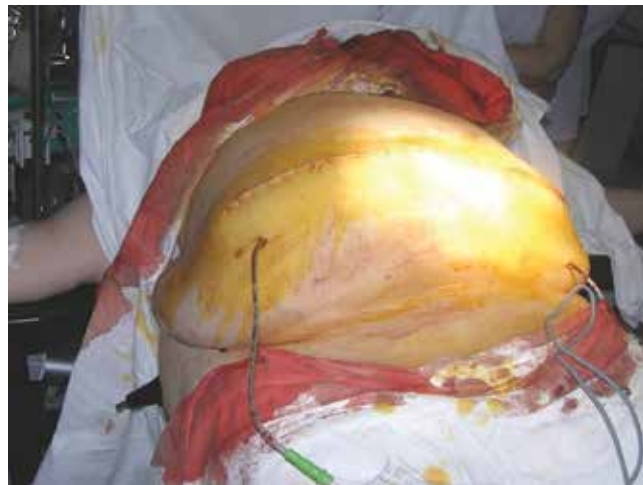**Рис. 2.** Протезирующая герниопластика у пациентки П., 49 лет. Кожно-жировые лоскуты мобилизованы латеральнее наружных краев влагалищ прямых мышц живота. Имплантат контактирует с клетчаткой

тие сотрудники клиники. Выделяются и вскрываются влагалища прямых мышц живота (рис. 1а), задние листки влагалищ сшиваются (рис. 1б), а к передним листкам, внахлест на них, подшивается сетчатый полипропиленовый имплантат. Особенности именно данной хирургической техники является широкая мобилизация кожно-жировых лоскутов и контакт имплантата с подкожной клетчаткой (рис. 2).

Подобные оперативные вмешательства, ведение пациентов в послеоперационном периоде должны основываться на четких знаниях особенностей кровоснабжения передней брюшной стенки. На нашей кафедре проводилось исследование топографии сосудов срединных образований передней брюшной стенки (Е.А. Столяров, Б.Д. Грачев, 1993). Изучение кровоснабжения подкожной клетчатки и кожи проводилось на трупном материале с помощью прокрашивания бассейнов верхней и нижней надчревных артерий



**Рис. 3.** Сетчатый эндопротез адаптирован и плотно прилегает к подлежащим мышечно-апоневротическим структурам



**Рис. 4.** Подкожная клетчатка дренирована силиконовыми трубками с внутренним просветом 7 мм

по В.А. Белянскому (1947, 1970) сульфидом цинка и ацетатом свинца ( $ZnS + Pb(CH_3COO)_2 = Zn(CH_3COO)_2 + PbS\downarrow$ ).

В своей работе мы использовали классификацию местных раневых осложнений после пластики грыжи, предложенную В.И. Белоконовым в 2005 г. Выделялись ранние осложнения (длительная экссудация из раны (серома), гематома, инфаркт подкожной клетчатки, некроз краев кожной раны, нагноение послеоперационной раны) и поздние (киста имплантата, свищи между кожей и имплантатом, отторжение имплантата, сокращение размеров имплантата, краевая отслойка имплантата, рецидив грыжи).

Система профилактики инфекционных раневых осложнений при всех видах грыж сводилась к профилактическому применению антибиотиков, тщательному гемостазу, хорошей адаптации сетчатого эндопротеза к тканям (рис. 3), адекватному дренированию раны (рис. 4).

### Результаты и обсуждение

При нагнетании сульфида цинка и ацетата свинца в 4 сосуда — верхние и нижние надчревные артерии с 2 сторон — были получены сведения о топографии сосудов срединных образований передней брюшной стенки. Надчревные артерии отдают ветви, перфорирующие прямые мышцы живота и кровоснабжающие подкожную клетчатку и кожу. Выше пупка количество перфорантных артерий более чем в 3 раза больше, чем ниже пупка (рис. 5). Тем не менее кровоснабжение кожи и подкожной клетчатки ниже пупка осуществляется в основном коллатеральными подвздошными и поясничными сосудами и широкая мобилизация кожно-подкожных лоскутов не вызывает выраженной ишемии.

Верхние надчревные артерии располагаются за прямыми мышцами живота с 2 сторон, ближе к их латеральным краям (рис. 6, 7). Верхние надчрев-

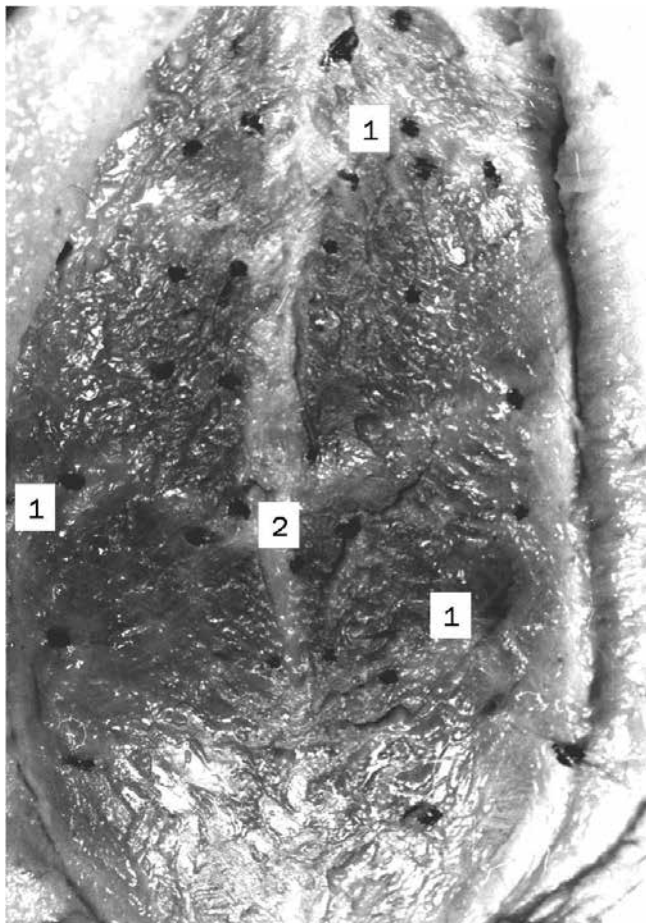


Рис. 5. Прямые мышцы живота после прокрашивания сосудистого русла по В.А. Белянскому: 1 – прокрашившиеся черным цветом перфорантные артериальные ветви; 2 – место проекции пупка

ные артерии впадают под углом в нижние на 2–3 см ниже пупка, стволы верхних толще, чем нижних, примерно в 1,5 раза. Нижние надчревные артерии проходят косо, снаружи внутрь, снизу вверх и заканчиваются концевой перфорантной ветвью на 0,5–1 см латеральнее пупка (рис. 6). Верхние надчревные артерии в толще прямых мышц живота отдают 3 ряда перфорирующих артерий (рис. 7), 3-й ряд – наиболее мощные ветви. Стволы верхних надчревных артерий и перфоранты 3-го ряда анастомозируют с концевыми ветвями межреберных артерий.

Прокрашивание (кровоснабжение) подкожной клетчатки после мобилизации кожно-жирового лоскута до середины прямых мышц живота, т.е. после пересечения перфорантов 1-го и 2-го рядов, оставалось достаточно интенсивным (рис. 8а). После пересечения 3 рядов перфорантов клетчатка прокрашивалась плохо, пятнами (рис. 8б). Неокрашенные зоны – это области потенциального инфаркта клетчатки. Причем глубокие слои подкожной клетчатки (глубже поверхностной фасции) окрашивались гораздо менее интенсивно, чем поверхностные (рис. 9).

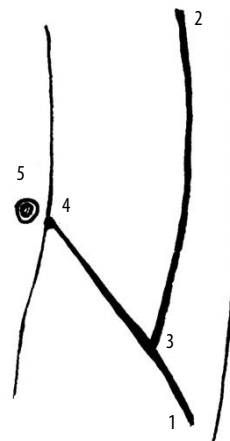


Рис. 6. Схема расположения надчревных артерий: 1 – *a. epigastrica inferior*; 2 – *a. epigastrica superior*; 3 – впадение *a. epigastrica superior* в *a. epigastrica inferior*; 4 – концевая перфорантная ветвь *a. epigastrica superior*; 5 – пупок

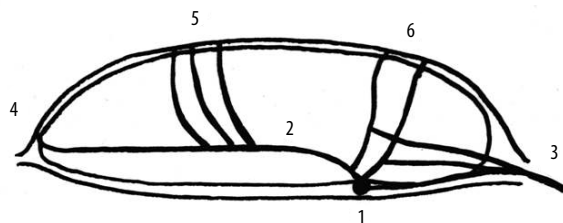


Рис. 7. Схема расположения перфорантных ветвей верхних надчревных артерий: 1 – *a. epigastrica superior*; 2 – ствол, отходящий от *a. epigastrica superior* в толще прямой мышцы живота; 3 – концевая ветвь межреберной артерии; 4 – первый ряд перфорантных артерий; 5 – второй ряд перфорантных артерий; 6 – третий ряд перфорантных артерий

Среди инфекционных раневых осложнений наблюдались инфицированные серомы (8 пациентов); инфицированные гематомы (7 пациентов); инфицированные инфаркты подкожной клетчатки (6 пациентов); нагноения ран без инфаркта подкожной клетчатки (3 пациента). Общая частота осложнений составила 2,8 %.

После паховых грыжесечений наблюдались 3 инфицированные гематомы и 2 поверхностных нагноения раны без инфаркта подкожной клетчатки. Ретроспективный анализ показал, что причинами гематом явились технические погрешности, приведшие к неполному гемостазу. Гематомы располагались под поперечной фасцией в тазовой клетчатке. Их дренирование потребовало частичной мобилизации имплантата. У 1 больного грыжа рецидивировала. Оба случая поверхностных нагноений ран возникли у пациентов с сахарным диабетом и III–IV степенями ожирения. Частота инфекционных раневых осложнений после протезирующих паховых герниопластик составила 1,1 %.

После ненатяжных герниопластик по поводу пупочных, послеоперационных грыж и грыж белой ли-




Рис. 8. Прокрашивание (кровоснабжение) подкожной клетчатки: а – после пересечения 1-го и 2-го рядов перфорантных артерий; б – после пересечения 3 рядов перфорантных артерий

нии живота с размерами грыжевых ворот до 10 см (W1–W2) наблюдались 2 инфицированные серомы, вероятно, связанные с дефектами дренирования, и 1 нагноение раны без инфаркта подкожной клетчатки. Частота инфекционных раневых осложнений составила 1,1 %.

При размерах грыжевых ворот более 10 см (W3–W4) применялся способ В.И. Белоконова (патент на изобретение № 2 123 292 от 20.12.1998). Инфицированные серомы развились у 6, гематомы – у 4, инфицированные инфаркты подкожной клетчатки – у 6 больных. Частота инфекционных раневых осложнений составила 13,6 %. Из 118 пациентов этой группы в 31 случае кожно-жировые лоскуты мобилизовывались латеральнее прямой мышцы живота, при этом пересекались 3 ряда перфорантных артерий. Инфицированные серомы диагностированы у 2 пациентов, инфицированная гематома – у 1 больного, инфицированные инфаркты клетчатки выявлены в 6 случаях. Частота инфекционных осложнений – 29 %. Основную причину всех этих осложнений мы видим в необ-

ходимости широкой мобилизации кожно-жировых лоскутов от мышечно-апоневротических структур, что сопровождалось значимой операционной травмой и приводило к значительному нарушению их кровоснабжения. Мобилизация лоскутов с пересечением 2 рядов перфорантов проводилась у 87 больных. Инфекционные осложнения: инфицированные серомы – в 4 случаях, инфицированные гематомы – у 3 пациентов; частота – 8 %.

Таким образом, наибольшее количество инфекционных раневых осложнений (13,6 %) выявлено после ненатяжных герниопластик больших послеоперационных вентральных грыж с размерами грыжевых ворот более 10 см (W3–W4). При этом наиболее технически сложные и травматические операции, когда мобилизация кожно-жировых лоскутов сопровождалась пересечением всех 3 рядов перфорантных артерий, осложнялись в 29 % случаев. Из раневых осложнений в этой группе преобладали инфицированные инфаркты клетчатки – 6 (19,4 %) случаев из 31.

При серомах и гематомах, возникших после пупочных, послеоперационных грыж и грыж белой линии живота, в ранней диагностике основывались на данных ультразвукового исследования, применяли пункции и пункционное дренирование с последующей вакуум-аспирацией и промывным дренированием. Во всех случаях оказалось возможным избежать хирургической обработки раны и сохранить имплантат.

Некротические и гнойно-некротические осложнения (инфаркты клетчатки) развились у 6 больных. Еще 3 пациента были переведены в клинику из других лечебных учреждений. Ранними признаками инфаркта клетчатки являются: лихорадка до 38 °С, «сухие» дренажи, обычно 2–3 дня, затем – выделение по дренажам жирового детрита.

При отсутствии системной воспалительной реакции (СВР) и минимальных местных признаках воспа-

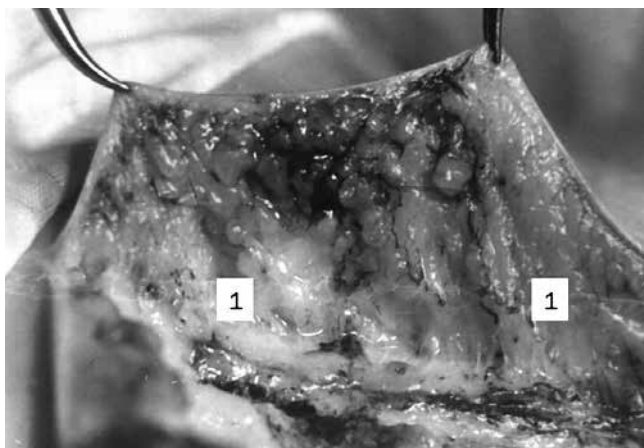


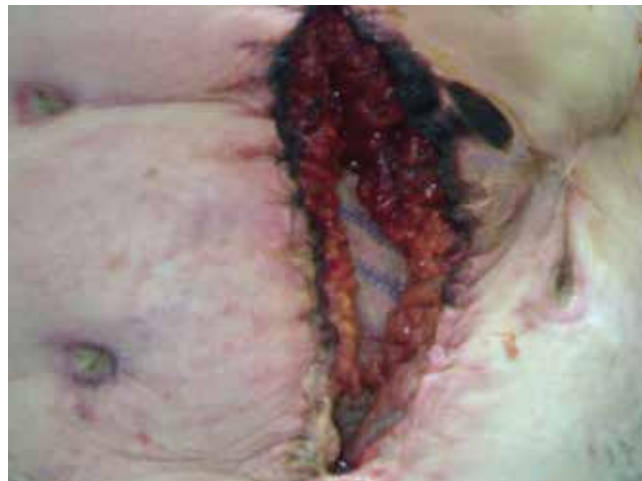Рис. 9. Прокрашивание (кровоснабжение) глубоких и поверхностных слоев клетчатки: 1 – поверхностная фасция (фасция Томпсона)

ления возможно закрытое ведение раны с промыванием дренажей дважды в день, активной аспирацией, антибактериальной и реологической терапией. При признаках СВР — более 3–4 сут показана активная хирургическая тактика, заключающаяся в полном разведении раны, удалении некротизированных участков подкожной клетчатки с последующей вакуум-терапией, а при ее недоступности — сквозное промывное аспирационное дренирование раны. Имплантат при этом желательно затрагивать минимально. Частичное удаление имплантата необходимо только в местах его отслойки при прорезывании швов и наличии некрозов под ним.

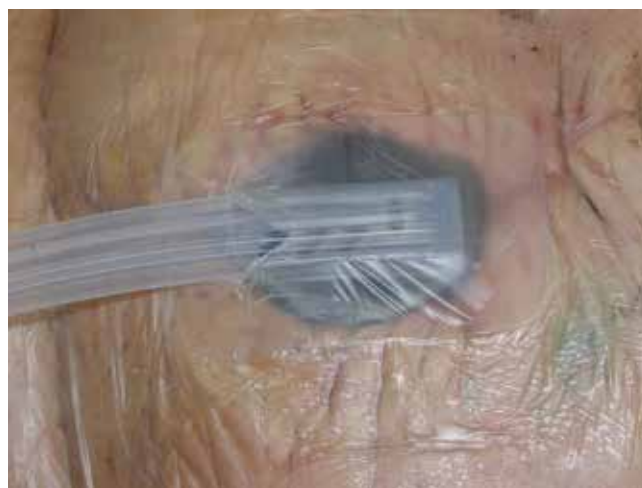Из 9 наблюдавшихся нами больных у 4 удалось избежать повторной операции. Некротизированная, вторично инфицированная клетчатка эвакуировалась через дренажи достаточно длительно. Сроки лечения пациентов составили в среднем 22 дня. Из 5 больных, которым была выполнена хирургическая обработка, в 4 случаях после операции была использована система вакуумирования Vivano (Paul Hartmann, Германия) с последующим закрытием раны вторичными швами. Средние сроки лечения составили 19 дней. У одной больной, лечившейся в клинике до получения нами указанной аппаратуры, послеоперационный период затянулся на 64 дня. В 3 наблюдениях удалось полностью сохранить имплантат, в 2 — пришлось произвести его экономную резекцию в местах отслойки. Рецидивов грыж не наступило.

#### Клинический пример

**Пациентка П., 49 лет**, находилась на лечении в хирургическом отделении № 1 клиники пропедевтической хирургии Клиник СамГМУ с 12.09.2013 по 03.10.2013. Диагноз: послеоперационная вправимая вентральная грыжа W4 (грыжевые ворота 21 × 16 см); ожирение III степени; сахарный диабет, 2-й тип, средней степени тяжести, субкомпенсация. 13.09.2014 выполнена комбинированная ненапряжная герниопластика по В.И. Белоконеву (см. рис. 2). При мобилизации кожно-жировых лоскутов пересекались 3 ряда перфорантных сосудов с обеих сторон. На 3-й день после операции выход отделяемого из дренажей прекратился, появились лихорадка до 37,8 °С, недомогание, слабость. Активное промывание дренажей, назначение системной антибактериальной и реологической терапии эффекта не дали, сохранялись признаки СВР. На 5-й день после операции появились местные признаки воспаления: гиперемия, отек, инфильтрация и болезненность в области раны, а на 6-й день — некроз краев кожной раны. Из дренажей начало отмываться гнойное отделяемое в небольшом количестве, детрит клетчатки. На 8-е сутки после операции рана была разведена (рис. 10), иссечены некротизированные кожные края, произведена некрэктомия участков инфицированного инфаркта подкожной клетчатки.



**Рис. 10.** Пациентка П., 49 лет. Восьмые сутки после герниопластики. Вид раны после разведения краев. Отмечается некроз краев кожной раны, участков подкожной жировой клетчатки



**Рис. 11.** Пациентка П., 49 лет. Произведена хирургическая обработка гнойного очага. Наложена вакуум-ассистированная повязка

На участке 1–1,5 см сетчатый имплантат был отслоен, под ним определялся очаг некроза. Отслоенный участок сетки иссечен вместе с подлежащим некрозом. Наложена вакуум-ассистированная повязка, подключена к аппарату Vivano (рис. 11). Через 4 сут после хирургической обработки (ХО) полипропиленовая сетка частично проросла грануляционной тканью (рис. 12), замена вакуум-ассистированной повязки. На 8-й день после ХО в ране активный рост грануляционной ткани, сетка полностью проросла, удален фибриновый налет, наложены вторичные швы. Выписана на 22-й день от поступления в удовлетворительном состоянии, вторичные швы были сняты в поликлинике. Наблюдается более года, рецидива грыжи нет, работает.

#### Заключение

Приводимые в заключении выводы и рекомендации относятся к большим послеоперационным

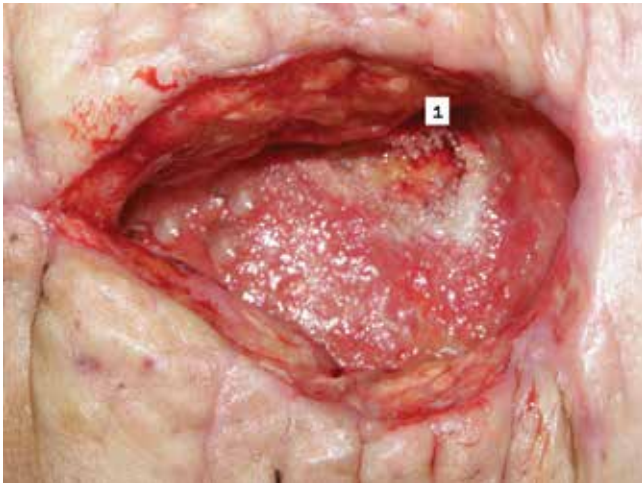


Рис. 12. Пациентка П., 49 лет. Вид раны на 4-е сутки после ХО и проведенной вакуум-терапии. Сетчатый имплантат прорастает грануляционной тканью: 1 – участок, где был иссечен имплантат

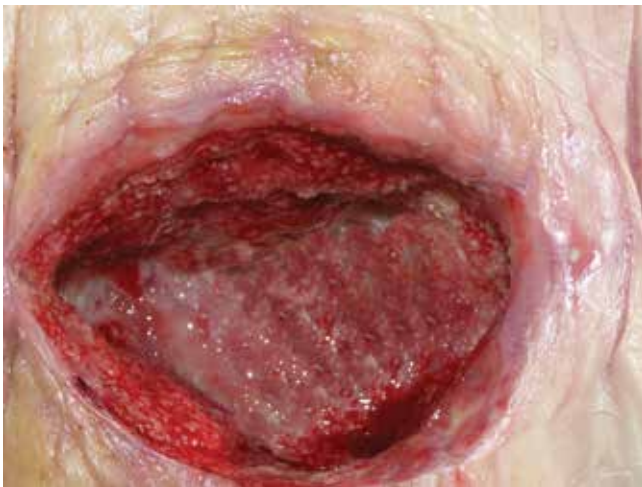

Рис. 13. Пациентка П., 49 лет. Вид раны на 8-й день после ХО

вентральным грыжам, частота раневых инфекционных осложнений после оперативного лечения которых значительно выше, чем после других герниопластик.

Основной причиной раневых осложнений после ненатяжной пластики больших (W3–W4) послеоперационных вентральных грыж является нарушение кровоснабжения кожно-жировых лоскутов, связанное с их широкой мобилизацией (инфаркт подкожной клетчатки).

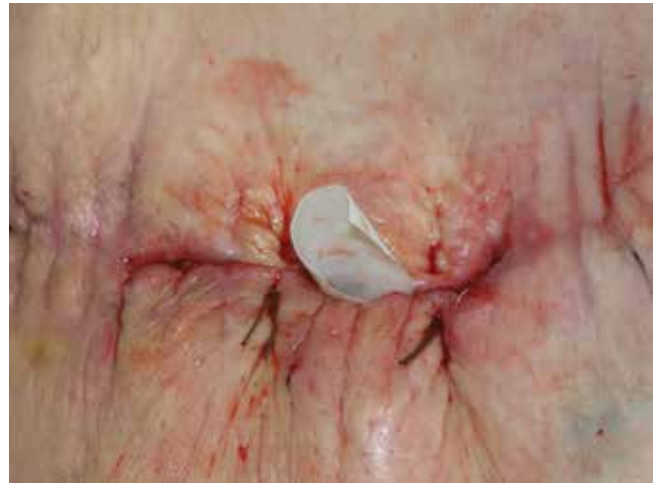

Рис. 14. Пациентка П., 49 лет. Вид раны после наложения вторичных швов

При высоком риске развития осложнений (широкая мобилизация кожно-жировых лоскутов, ожирение, сахарный диабет) обязательно сквозное аспирационное дренирование раны трубками с внутренним просветом не менее 7 мм, ежедневным промыванием и контролем проходимости дренажей.

При мобилизации кожно-жировых лоскутов до латерального края влагалища прямой мышцы живота и далее, с пересечением перфорантных сосудов 3-го ряда, возможно иссечение плохо кровоснабжаемых, глубоких слоев подкожной жировой клетчатки (под фасцией Томпсона).

Ишемический генез развития осложнений после протезирующих пластик грыж (W3–W4) обуславливает возможность сдержанной хирургической активности в их лечении (СВР не более 3–4 сут и минимальные местные признаки воспаления, возможно закрытое ведение раны).

После хирургической обработки гнойно-некротического очага оптимальным вариантом ведения раны является наложение системы вакуумной терапии на 4–5 дней. После подготовки раны вакуумной терапией возможно закрытие раны вторичными швами.

Даже развитие инфекционных раневых осложнений не препятствует приживлению полипропиленового имплантата. Иссечение участков имплантата показано в местах его отслоения или при наличии некрозов под ним.

## ЛИТЕРАТУРА

1. Белоконев В.И. Патогенез и хирургическое лечение послеоперационных вентральных грыж. Самара: ГП «Перспектива», 2005. [Belokonev V.I. Pathogenesis and surgical

treatment of postoperative ventral hernias. Samara: GE "Perspektiva", 2005 (In Russ.).  
2. Чистяков А.А. Опыт хирургического лечения послеоперационных вентральных

грыж. Мат. 1-й Межд. конф. «Современные методы герниопластики и абдоминопластики с применением полимерных материалов». Москва, 25–26 ноября 2003 г.



- C. 44–6. [Chistyakov A.A. Experience of surgical treatment of postoperative ventral hernias. Materials of the 1<sup>st</sup> International conference "Modern methods of hernioplasty and abdominoplasty with the use of polymeric materials". Moscow, November 25–26, 2003. Pp. 44–6 (In Russ.)].
3. Langer C.A., Schaper A., Liersh T. et al. Prognosis factors in incisional hernia surgery: 25 years of experience. *Hernia* 2005;9:16–21.
4. Нелюбин П.С., Галота Е.А., Тимошин А.Д. Хирургическое лечение больных с послеоперационными и рецидивными вентральными грыжами. *Хирургия* 2007;7:69–74. [Nelyubin P.S., Galota E.A., Timoshin A.D. Surgical treatment of patients with postoperative and relapsing ventral hernias. *Chirurgiya = Surgery* 2007;7:69–74 (In Russ.)].
5. Дубова Е.А., Филаткина Н.В., Чижов Д.В., Егиев В.Н. Тканевая реакция на имплантацию полипропиленовых сеток. Мат. 5-й межд. конф. «Современные подходы к разработке и применению эффективных перевязочных, шовных материалов и полимерных имплантатов». Москва, 24–25 января 2006 г. С. 113–4. [Dubova E.A., Filatkina N.V., Chizhov D.V., Egiyev V.N. Tissue reaction to the implantation of polypropylene mesh. Materials of the 5<sup>th</sup> International conference "Modern approaches to development and application of efficient dressings, sutures, and polymeric implants". Moscow, January 24–25, 2006. Pp. 113–4 (In Russ.)].
6. Фелештинский Я.П., Пиотрович С.Н., Дубенец В.А., Мамонов О.В. Профилактика раневых осложнений при герниопластике больших и огромных послеоперационных вентральных грыж с использованием дренажной системы Unovac. *Анналы хирургии* 2005;4:63–5. [Feleshtinskiy Y.P., Piotrovich S.N., Dubenets V.A., Mamonov O.V. Prevention of wound complications of hernioplasty of large and huge postoperative ventral hernias with the use of the unovac drainage system. *Annals of Surgery* 2005;4:63–5 (In Russ.)].
7. Бебезов Х.С., Бондарчук А.В. Профилактика осложнений хирургического лечения послеоперационных и рецидивных вентральных грыж. Методические рекомендации. М., 2007. [Bebezov H.S., Bondarchuk A.V. Prevention of complications of surgical treatment of postoperative and relapsing ventral hernias. *Methodological Recommendations*. Moscow, 2007 (In Russ.)].
8. Бондарев Р.В., Чибисов А.Л., Орехов А.А., Чибисов Л.П. Профилактика ранних послеоперационных осложнений при герниопластике послеоперационных вентральных грыж. *Украинский журнал хирургии* 2012;3(18):38–40. [Bondarev R.V., Chibisov A.L., Orekhov A.A., Chibisov L.P. Prevention of early postoperative complications of hernioplasty of postoperative ventral hernias. *Ukrainian Journal of Surgery* 2012;3(18):38–40 (In Russ.)].
9. Мирзабекян Ю.Р., Титов В.В., Шестаков А.Л. и др. Профилактика раневых осложнений при лечении послеоперационных вентральных грыж. *Вестник КРСУ* 2007;7(9):50–2. [Mirzabekyan Yu.R., Titov V.V., Shestakov A.L. et al. Prevention of wound complications in the course of treatment of postoperative ventral hernias. *Vestnik KRSU = KRSU Herald* 2007;7(9):50–2 (In Russ.)].
10. Ogunbiyi S.O., Morris-Stiff G., Sheridan W.G. Giant mature cyst formation following mesh repair of hernias: an underreported complication? *Hernia* 2004;8:166–8.
11. Ramirez O.M., Ruas E., Dellon L. Components separation method for closure of abdominal wall defects: an anatomic and clinical study. *Plast Reconstr Surg* 1990;86(3):519–26.
12. Грачев Б.Д. Способы оперативного лечения пупочных грыж и их биомеханическая оценка. Дис. ... канд. мед. наук. Самара, 1993. [Grachev B.D. Methods of surgical treatment of umbilical hernias and their biomechanical assessment. Thesis ... of candidate of medical sciences. Samara, 1993 (In Russ.)].

## Анестезия у больных с хирургической инфекцией. Выбор метода

С.А. Оруджева, А.А. Звягин, С.И. Агафонова, В.Ю. Усу Олаку, Ю.А. Герасимова

ФГБУ «Институт хирургии им. А.В. Вишневского» Минздрава России;  
Россия, 117997, Москва, ул. Большая Серпуховская, 27

Контакты: Альфред Аркадьевич Звягин [zvyagin@ixv.ru](mailto:zvyagin@ixv.ru)

*В статье рассмотрены возможности проведения различных методов анестезии у больных с хирургической инфекцией. Обсуждены проблемы анестезии, связанные с особенностями течения хирургической инфекции, локализацией и особенностями оперативного лечения, а также с исходным физическим статусом пациента, определяемым возрастом и тяжестью сопутствующих заболеваний.*

**Ключевые слова:** общая анестезия, регионарная анестезия, физический статус, раневая инфекция, поздние осложнения сахарного диабета, антикоагулянты, дезагреганты, предоперационная подготовка, безопасность анестезии, периоперационная летальность

### Anesthesia for patients with surgical infections. Selection method

S.A. Orudjeva, A.A. Zvyagin, S.I. Agafonova, V.Yu. Usu Olaku, Yu.A. Gerasimova

A.V. Vishnevskiy Institute of Surgery, Ministry of Health of Russia;  
27 Bolshaya Serpukhovskaya St., Moscow, 117997, Russia

*Possibilities of application of various methods of anesthesia of patients with surgical infections are reviewed in the article. The problems of anesthesia related with peculiarities of the process of surgical infection, localization, and characteristics of surgical treatment, as well as with the initial physical status of the patient determined with the age and severity of accompanying diseases were discussed.*

**Key words:** general anesthesia, regional anesthesia, physical status, wound infection, late complications of diabetes mellitus, anticoagulants, disaggregants, preoperative preparation, anesthesia safety, perioperative mortality

Анестезия предназначена защитить организм от хирургической агрессии, однако анестетики оказывают влияние на функцию жизненно важных систем и органов пациента. Применение наркоза в клинике сопровождалось сообщениями об осложнениях, в том числе летальных. Развитие анестезиологии было направлено на создание менее токсичных анестетиков и разработку более безопасных и эффективных методов анестезии. Новые анестетики и методы анестезии повысили безопасность пациента благодаря более эффективной защите от ноцицептивной импульсации и возможности многокомпонентного мониторинга.

Н.И. Пирогов, рассуждая о летальности во время наркоза, писал, что смерть во время наркоза не означает смерти от наркоза. Периоперационные осложнения и летальность могут быть обусловлены сочетанным воздействием нескольких факторов: анестезией (осложнения анестезии), исходным тяжелым состоянием больного (сопутствующие заболевания) и операцией (травматичность и длительность). Проблема безопасности пациента сродни проблеме безопасности полета, где все действия регламентированы и должны совершаться в строгой последовательности. Летальность, связанная с анестезией, в последние десятилетия

уменьшилась благодаря внедрению в анестезиологическую практику расширенного интраоперационного мониторинга, современной наркозно-дыхательной аппаратуры и подготовке квалифицированных специалистов. Анестезиологическая летальность снизилась с 64 на 100 тыс. анестезий в 40-е годы XX в. до 0,4 на 100 тыс. анестезий в XXI в. [1]. И в настоящее время анестезия в индустриальных странах позиционируется как наилучший пример обеспечения безопасности пациента [2–4].

В большинстве случаев летальный исход в периоперационном периоде обусловлен не осложнениями анестезии, а тяжелым исходным состоянием больного или же воздействием операции. Оценить риск развития периоперационных осложнений в зависимости от физического состояния больного до операции позволяет классификация Американской ассоциацией анестезиологов (American Society of Anaesthesiologists – ASA). Доказана тесная связь периоперационной летальности с возрастом пациента и оценкой физического статуса по ASA. Согласно литературным данным, анестезиологическая смертность в индустриальных странах сегодня составляет у больных с ASA I – 0,4 на 100 тыс. анестезий, у пациентов с ASA II – 27 на 100 тыс. ане-

стезий, а у больных с ASA IV еще выше — 55 на 100 тыс. анестезий [5–7]. Общая анестезиологическая смертность составляет 0,69 на 100 тыс. анестезий. Таким образом, чем выше градация ASA, тем выше риск анестезиологической летальности.

Пациентам с высокой градацией ASA (IV, V) необходим индивидуальный выбор методики анестезиологического обеспечения, которая бы сводила к минимуму риски периоперационных осложнений.

По данным T.G. Monk et al. (2005) [8], периоперационная смертность в течение года после общей анестезии высока и составляет 5,5 %, а у пациентов старше 65 лет еще выше — 10,3 %, что связано с сопутствующими заболеваниями и их сочетанием.

Осложнения от наркоза зависят в первую очередь от возраста и сопутствующих заболеваний. Сердечно-сосудистые осложнения после внесердечных операций являются причиной летальных исходов в 15–50 % случаев [9, 10]. В качестве причины послеоперационных летальных исходов выделяют в первую очередь ишемическая болезнь сердца (ИБС) [11, 12], а также сердечную недостаточность и критический аортальный или митральный стенозы [13]. Кроме этих главных прогностических факторов развития сердечно-сосудистых осложнений, некоторые авторы добавляют аритмии, сахарный диабет [14], а также инсульт в анамнезе и неуправляемую артериальную гипертензию [15].

Анестезия, безусловно, влияет на последующую послеоперационную реабилитацию больного, о чем свидетельствуют успехи fast-track хирургии, использующей возможности ранней активизации пациента при применении высокой эпидуральной анестезии-анальгезии [16–19]. Выбор метода анестезии важен всегда, так как должен обеспечивать эффективную антиноцицептивную защиту во время операции и создавать благоприятные условия для быстрой реабилитации и активизации пациента в послеоперационном периоде, т. е. выбор метода анестезии важен, так как влияет на результаты хирургического лечения.

В отделе ран и раневых инфекций Института хирургии им. А.В. Вишневского за 2011–2013 гг. отмечена следующая структура оперативных вмешательств:

- операции на органах брюшной полости (перитонит, панкреонекроз, несостоятельность кишечных и желчеотводящих анастомозов, кишечные свищи) — 18 %;
- операции на органах грудной клетки (послеоперационный остеомиелит грудины и ребер, эмпиема плевральной полости, несостоятельность при операциях на трахее и бронхах) — 22 %;
- операции на нижних конечностях (ампутации на уровне голени, бедра, стопы, парапротезная инфекция, ангиодисплазии стопы и голени, флегмоны голени и бедра, остеомиелит костей голени и бедренной кости) — 55 %;
- другие оперативные вмешательства — 5 %.

Возраст больных был от 18 до 85 лет, старше 60 лет — 50 % пациентов. Среди сопутствующих заболеваний наиболее часто встречались ИБС — 75 %, гипертоническая болезнь — 80 %, пороки сердца — 10 %, сердечная недостаточность — 23 %, заболевания почек — 35 %, ожирение — 20 %, состояния после острого нарушения мозгового кровообращения — 19 %, сахарный диабет — 55 %.

Физический статус больных по шкале ASA: ASA IV — у 48 %, ASA V — у 3 %.

Больные с хирургической инфекцией оперируются как в плановом, так и в срочном порядке, тяжесть их исходного состояния часто усугубляется гнойной интоксикацией, наличием обширных ран, сепсисом, грубыми водно-электролитными и метаболическими нарушениями, которые сложно корригировать из-за ограниченных сроков предоперационной подготовки.

Особенностью лечения больных с гнойной хирургической инфекцией является необходимость повторных хирургических вмешательств (возможны многократные санации гнойного очага с последующей многоэтапной пластикой). Кроме того, эти пациенты нуждаются в анестезиологическом пособии во время многократных травматичных перевязок. Выбор анестезиологического пособия зависит от следующих факторов:

- исходный физический статус (ASA);
- тяжесть сопутствующих заболеваний;
- объем, локализация и длительность хирургического вмешательства;
- необходимость и длительность послеоперационного обезболивания, искусственной вентиляции легких (ИВЛ), седации и миорелаксации;
- характер проводимой терапии (антикоагулянты, почечно-заместительная терапия, экстракорпоральная дезинтоксикационная терапия);
- согласие или отказ пациента от предлагаемого вида анестезии.

Анестезиологу необходимо учесть все перечисленное, оценить функциональные резервы пациента, что требует дополнительного инструментального (электрокардиография, эхокардиография, R-графия органов грудной клетки, по показаниям — дуплексное сканирование брахиоцефальных артерий и вен нижних конечностей) и лабораторного обследования (общий анализ крови, общий анализ мочи, биохимия крови, коагулограмма). Нередко по результатам обследования требуется соответствующая предоперационная подготовка (коррекция водно-электролитного баланса, стартовая антибактериальная терапия, инсулинотерапия и др.). Поскольку половина пациентов гнойного отделения пожилого и старческого возраста с несколькими сопутствующими заболеваниями с высокой градацией ASA (III, IV), высоким риском интра- и послеоперационных осложнений, предопера-

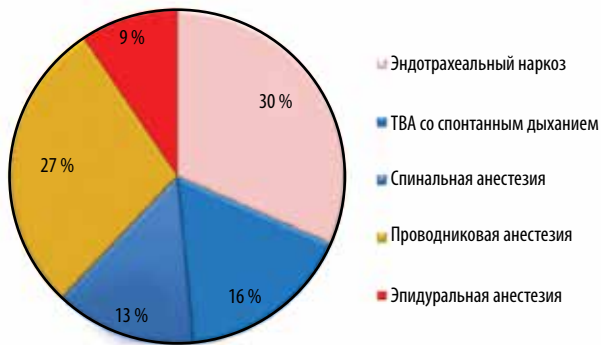


Рис. 1. Анестезии, проведенные в отделе ран и раневых инфекций Института хирургии им. А.В. Вишневского в 2013 г. (n = 664)

ционное обследование и подготовка с целью компенсации сопутствующих заболеваний **должны проводиться обязательно.**

Выбор метода анестезии во многом определяется состоянием системы кровообращения и водно-электролитными нарушениями (рис. 1).

При оперативных вмешательствах выполняется сбалансированная многокомпонентная общая анестезия с управляемым дыханием (при продолжительности операции более 30 мин) или самостоятельным дыханием (менее 30 мин) при неполостных операциях. С учетом возраста и градации ASA дозировки препаратов для анестезии должны быть уменьшены (дозы титруются). Общая анестезия с управляемым дыханием проводится в 2 вариантах: ингаляционная и тотальная внутривенная анестезия (ТВА). Предпочтительно использовать современные ингаляционные анестети-

ки, поскольку они менее токсичны и быстро элиминируются (быстрое пробуждение). В отделении ран и раневых инфекций Института хирургии им. А.В. Вишневского 99 % всех анестезий с интубацией трахеи и ИВЛ – комбинированные анестезии на основе севофлурана.

Многочисленными экспериментальными и клиническими исследованиями доказано органопротективное действие ингаляционных анестетиков, в частности севофлурана. Кардиопротективное воздействие севофлурана объясняется 3 составляющими: отрицательным инотропным эффектом, эффектом preconditionирования миокарда, защитой миокарда в реперфузионном периоде [6, 20, 21]. Механизм фармакологического preconditionирования сходен с ишемическим preconditionированием и затрагивает глубинные адаптационные механизмы любой клетки. Адаптация к гипоксии происходит не только в кардиомиоцитах, но и в клетках всех остальных органов и систем. Доказано органопротективное воздействие современных ингаляционных анестетиков [22–24].

Использование ингаляционных анестетиков рекомендуется для поддержки общей анестезии во время некардиохирургических операций пациентам с высокой градацией ASA [25].

Большинство операций по поводу стерномедиастина и остеомиелита грудины и ребер (рис. 2), развившихся у пациентов после аортокоронарного шунтирования (АКШ) и протезирования клапанов сердца, выполняются в условиях сбалансированной

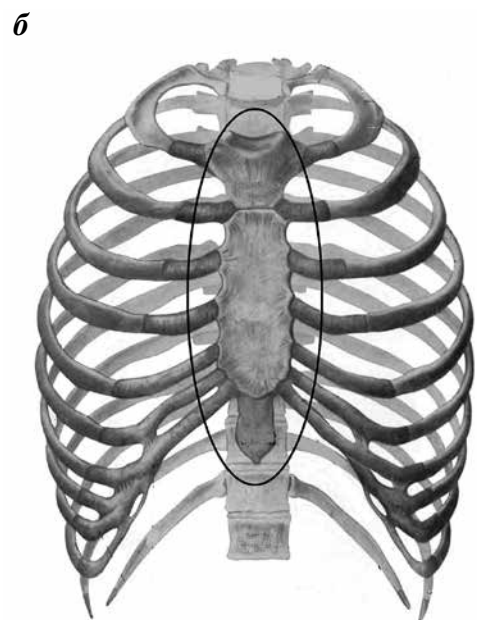
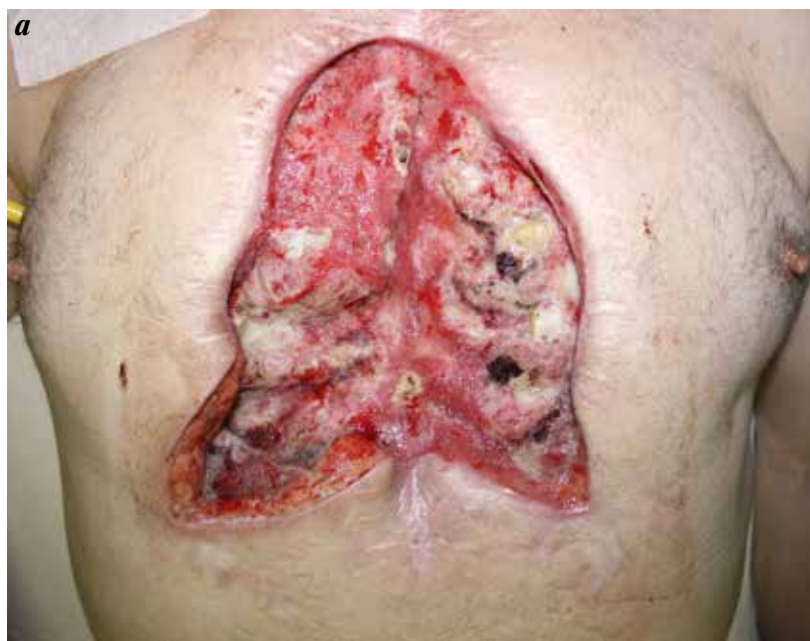


Рис. 2. Больной В., 59 лет. Диагноз: хронический послеоперационный остеомиелит грудины и ребер после АКШ, маммарокоронарного шунтирования, протезирования митрального и аортального клапанов: а – вид раны передней стенки грудной клетки; б – объем резекции скелета передней стенки грудной клетки (выделено овалом) с нарушением целостности ее каркаса (эндотрахеальный наркоз, продленная ИВЛ)

общей анестезии на основе севофлурана с низким потоком свежего газа (до 1 л). Данная категория пациентов поступает с уже скомпрометированной системой кровообращения (низкий сердечный выброс, хроническая сердечная недостаточность) и обязательно проходит предоперационную подготовку под контролем анестезиолога и соответствующих специалистов. При фракции выброса левого желудочка менее 40 %, нарушениях ритма, дыхательной недостаточности предоперационная подготовка (левосимендан, антиаритмики, респираторная поддержка) должна выполняться в условиях мониторинга в палате интенсивной терапии. При сохраняющейся низкой фракции выброса левого желудочка (менее 30 %) анестезия проводится в условиях инвазивного мониторинга гемодинамики (PiCCO-технология, препульмональная термодилуция), интраоперационно необходима симпатомиметическая поддержка. В результате санирующих операций по поводу остеомиелита грудины и ребер нарушается целостность каркаса грудной клетки, что может приводить к развитию тяжелой дыхательной недостаточности в послеоперационном периоде и необходимости продленной ИВЛ.

При операциях на органах брюшной полости (перитонит, кишечная непроходимость, панкреонекроз, перфорация полых органов, кишечные свищи) также применяется общая анестезия с интубацией трахеи и ИВЛ. Но при абдоминальных хирургических заболеваниях чаще имеют место скрытая гиповолемия и водно-электролитные нарушения, усугубляющие системные расстройства в условиях наркоза. Предоперационная подготовка должна быть направлена на восполнение объема циркулирующей крови, коррекцию имеющихся нарушений гомеостаза. Большинство ингаляционных и неингаляционных анестетиков приводят к резкому снижению сосудистого тонуса, поэтому их применение при оперативных вмешательствах в абдоминальной хирургии возможно только после коррекции гиповолемии и на фоне титрования симпатомиметических препаратов.

При отсутствии противопоказаний (сепсис, синдром диссеминированного внутрисосудистого свертывания, антикоагулянтная и дезагрегантная терапия) показана установка грудного эпидурального катетера для интраоперационной анальгезии, а затем и послеоперационного обезболивания. По данным литературы, сочетание общей анестезии с грудной эпидуральной анальгезией во время оперативного вмешательства и в послеоперационном периоде снижает количество интра- и послеоперационных осложнений, способствует раннему восстановлению перистальтики и активизации пациента, что сокращает сроки лечения [19, 26, 27].

Общая анестезия с сохранением спонтанного дыхания проводится во время кратковременных

(до 30 мин) неполостных операций, особенно на конечностях, и при травматичных перевязках.

Регионарная анестезия, по мнению многих авторов, считается более безопасной в сравнении с общей анестезией [26, 28] и особенно показана при операциях на нижнем этаже брюшной полости, органах малого таза и конечностях. Регионарная анестезия предполагает выключение болевого восприятия путем воздействия на сегменты нервной системы на уровне спинного мозга и периферических нервов. Полная блокада ноцицептивных импульсов на уровне спинного мозга и периферических нервов лежит в основе предупреждения ответной реакции организма на хирургический стресс. Селективная анестезия и отсутствие стресс-ответа на хирургическую агрессию определяет большую безопасность регионарных методик обезболивания в сравнении с наркозом. В клинике гнойной хирургии применяются центральные сегментарные блокады (спинальная, эпидуральная, спинально-эпидуральная анестезии), плексусные блокады и проводниковые блокады периферических нервов.

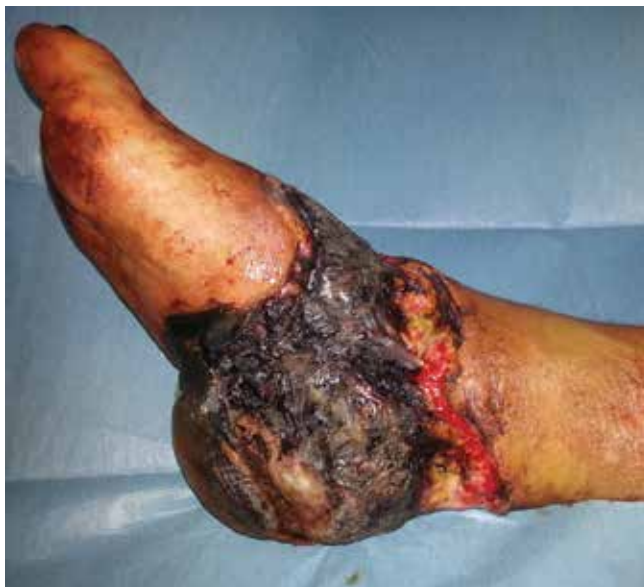Применение нейроаксиальных блокад в отделе ран и раневых инфекций Института несколько уменьшилось по сравнению с периодом до 2010 г. по многим причинам. С одной стороны, население стареет, увеличивается доля пациентов с низким сердечным выбросом, фиксированным сердечным выбросом, которым нейроаксиальные блокады противопоказаны. С другой стороны, достижения кардиохирургии, эндоваскулярной и сосудистой хирургии продлили жизнь и обеспечили ее хорошее качество большому количеству больных, пожизненно вынужденных получать непрямые антикоагулянты (варфарин) или длительно действующие дезагреганты (клопидогрел, тиклопидин), а иногда одновременно оба препарата.

Постоянную антикоагулянтную и дезагрегантную терапию получают больные с постоянной формой фибрилляции предсердий, пациенты с хроническим посттромбофлебитическим синдромом, онкологические пациенты для профилактики тромбозов и тромбоэмболий, и все они могут превратиться в потенциальных пациентов хирургического отделения. Применение нейроаксиальных блокад в экстренном и срочном порядке у данной категории больных невозможно из-за риска эпидуральных и спинальных гематом. В плановой ситуации возможен перевод таких пациентов на низкомолекулярные гепарины не менее чем за 7 дней до операции в случае постоянного приема клопидогрела, не менее 5 сут — при приеме варфарина и не менее 14 сут в случае применения тиклопидина. Режим замены на низкомолекулярный гепарин должен меняться в зависимости от риска тромбоза и кровотечения индивидуально у каждого пациента, с учетом особенностей оперативного вмешательства. Нейроаксиальная блокада выполняется

при международном нормализованном отношении не выше 1,5 и не раньше, чем через 12 ч после последнего введения низкомолекулярного гепарина при профилактических дозах низкомолекулярного гепарина или не раньше чем через 24 ч в случае применения терапевтической дозы [29–31]. Соответственно, удаление эпидурального катетера должно производиться при минимальной плазменной концентрации (18–20 ч после последней дозы низкомолекулярного гепарина), а следующая инъекция низкомолекулярного гепарина выполняется через 4–6 ч после удаления катетера.

Нейроаксиальные блокады имеют известные достоинства и недостатки. Взвешивая все за и против: качество анестезии и анальгезии – с одной стороны, но с другой – физиологические эффекты блокады с гипотензией и необходимостью коррекции гемодинамических сдвигов, серьезность возможных инфекционных и неврологических осложнений, приводят к тенденции уменьшения частоты применения нейроаксиальных блокад. При отсутствии противопоказаний нейроаксиальные блокады особенно востребованы при травматичных операциях, когда блокада вместе с продленной эпидуральной анальгезией становятся важнейшим компонентом профилактики и лечения фантомного болевого синдрома [32–34]. Для нейроаксиальных блокад необходим тщательный отбор пациентов с учетом функциональных возможностей сердечно-сосудистой системы и осторожность в отношении тромбопрофилактики антикоагулянтами и дезагрегантами.

Более половины пациентов отдела ран и раневых инфекций страдают сахарным диабетом 2-го типа



**Рис. 3.** Больная К., 65 лет. Диагноз: сахарный диабет 2-го типа. Гангрена правой стопы. Операция: гильотинная ампутация правой нижней конечности на уровне нижней трети голени (проводниковая анестезия)

(рис. 3). Эта группа пациентов должна быть в зоне особого внимания, поскольку отличается наибольшим количеством периоперационных осложнений и более высокой летальностью [13, 32, 34–41]. Именно больные сахарным диабетом составляют большинство больных с высокой градацией ASA (ИБС, сердечная недостаточность, нарушения сердечного ритма, почечная недостаточность, постоянный прием антикоагулянтов) [33, 37].

Операции на органах грудной клетки и брюшной полости проводятся после предоперационной подготовки, в условиях интраоперационного инвазивного мониторинга с обязательной симпатомиметической поддержкой с дальнейшим продолжением интенсивной терапии в послеоперационном периоде.

Большинство оперативных вмешательств на конечностях в отделе ран и раневых инфекций выполняются в условиях периферических проводниковых блокад. При оперативных вмешательствах на конечностях у больных с поздними осложнениями сахарного диабета с высокой градацией ASA наиболее безопасна проводниковая анестезия [33, 35, 41].

Это объясняется привлекательными свойствами плексусных и проводниковых блокад:

- стабильная гемодинамика;
- селективная сенсорная, вегетативная и моторная блокада анестезируемой области;
- самостоятельное дыхание (отказ от релаксантов, интубации трахеи, ИВЛ, исключаются проблемы и осложнения, связанные с вентиляцией легких);
- мониторинг сознания осуществляется речевым контактом;
- продленная анальгезия при использовании катетерной техники;
- минимальное количество возможных осложнений (повреждение нерва, гематома мягких тканей, развитие инфекции в области пункции);
- исключение тяжелых инфекционных и неврологических осложнений нейроаксиальных блокад (эпидуральный абсцесс, эпидуральная гематома, менингит);
- ранняя активизация пациента, укорочение сроков госпитализации.

Низкая частота потенциальных осложнений проводниковых периферических блокад при сравнении с осложнениями нейроаксиальных блокад, современные технологии, позволяющие точно подвести иглу и катетер к нервному проводнику (ультразвуковая навигация, стимуляционная методика), одноразовые наборы для катетеризации нервных стволов и современные местные анестетики – все это способствует широкому распространению продленных периферических нервных блокад. Проводниковая анестезия является методом выбора у пациентов с высокой градацией ASA (IV, V), поскольку она безопасна и эффективна.

Проблемы проведения анестезии у больных с раневой инфекцией связаны с особенностями течения хирургической инфекции, локализацией и особенностями оперативного лечения, а также с исходным физическим статусом пациента, определяемым возрастом и тяжестью сопутствующих заболеваний.

Выбор метода анестезии должен склоняться в пользу методик, обеспечивающих эффективную антиноцицептивную защиту во время операции, эффективную анальгезию после операции, оказывать минимальное влияние на системы жизнеобеспечения и гомеостаз.

## Л И Т Е Р А Т У Р А

- Eichhorn J.H. Prevention of intraoperative anesthesia accidents and related severe injury through safety monitoring. *Anesthesiology* 1989;70:572–7.
- Aitkenhead A.R. Injuries associated with anaesthesia. A global perspective. *Br J Anaesth* 2005;95:95–109.
- Mellin-Olsen J., Staender S., Whitaker D.K., Smith A.F. The Helsinki Declaration on Patient Safety in Anaesthesiology. *Eur J Anaesthesiol* 2010;27:592–7.
- Merry A.F., Cooper J.B., Soyannwo O. et al. An iterative process of global quality improvement: the International Standards for a Safe Practice of Anesthesia 2010. *Can J Anaesth* 2010;57:1021–6.
- Arbous M.S., Meursing A.E., van Kleef J.W. et al. Impact of anesthesia management characteristics on severe morbidity and mortality. *Anesthesiology* 2005;102:257–68.
- Lienhart A., Auroy Y., Pequignot F. et al. Survey of anesthesia-related mortality in France. *Anesthesiology* 2006;105:1087–97.
- McDonnell N.J., Paech M.J., Clavisi O.M., Scott K.L. Difficult and failed intubation in obstetric anaesthesia: an observational study of airway management and complications associated with general anaesthesia for caesarean section. *Int J Obstet Anesth* 2008;17:292–7.
- Monk T.G., Saini V., Weldon B.C., Sigl J.C. Anesthetic management and one-year mortality after noncardiac surgery. *Anesth Analg* 2005;100:4–10.
- Морфетт С. Регионарная блокада для анестезии и анальгезии на нижней конечности. Update in anaesthesia 2001;6:74–83. [Morfett S. Regional blockade for anesthesia and analgesia in lower extremities. Update in anaesthesia 2001;6:74–83 (In Russ.)].
- Ziegler D. Diabetic cardiovascular autonomic neuropathy: prognosis, diagnosis and treatment. *Diab Metab Rev* 1994;10(4):339–83.
- Rihal C.S. The role of myocardial revascularization preceding noncardiac surgery. *Prog Cardiovasc Dis* 1998;40(5):383–404.
- Thomassen A.R., Kjoller E., Sigard B. et al. Cardiac risk in surgery. A review and guidelines for risk evaluation and reduction of cardiac risk in general surgery. *Ugeskr Laeger* 1994;156(1):31–8.
- List W.F., Kroll W., Filzwieser G. Perioperative risk in critically ill surgical patients. *Anaesthetist* 1985;34(11):612–8.
- Eagle K.A. Surgical patients with heart disease: summary of the ACC/AHA guidelines. American College of Cardiology / American Heart Association. *Am Fam Physician* 1997;56(3):811–8.
- Кеннет Дж. Тьюман. Периоперационный риск развития сердечно-сосудистых осложнений: оценка и тактика. Актуальные проблемы анестезиологии и реаниматологии. Освежающий курс лекций под ред. Э.В. Недашковского. Архангельск, 2003. С. 93–101. [Kenneth J. Tewan. Perioperative risk of development of cardiovascular complications: assessment and tactics. Actual problems of anesthesiology and intensive care. Refreshing course of lectures under the revision of E.V. Nedashkovskiy. Arkhangelsk, 2003. Pp. 93–101].
- Guay J., Choi P., Suresh S. et al. Neuraxial anesthesia for the prevention of postoperative mortality and major morbidity: an overview of cochrane systematic reviews. *Cochrane Database Syst Rev* 2014 Jan 25;1:CD010108.
- Honda H., Honma T., Baba H. Epidural anesthesia with noninvasive positive pressure ventilation in a patient with compromised respiratory function. *Masui* 2010 Apr;59(4):467–9.
- Kehlet H., Dahl J.B. Anaesthesia, surgery, and challenges in post-operative recovery. *Lancet* 2003;362:1921–8.
- Tyagi A., Seelan S., Sethi A.K., Mohta M. Role of thoracic epidural block in improving post-operative outcome for septic patients: a preliminary report. *Eur J Anaesthesiol* 2011 Apr;28(4):291–7.
- Landoni G., Bignami E., Oliviero F., Zangrillo A. Halogenated anaesthetics and cardiac protection in cardiac and non-cardiac anaesthesia. *Ann Card Anaesth* 2009;12(1):4–9.
- Landoni G., Biondi-Zoccai G.G., Zangrillo A. et al. Desflurane and sevoflurane in cardiac surgery: a meta-analysis of randomized clinical trials. *J Cardiothorac Vasc Anesth* 2007;21:502–11.
- Hoetzel A., Leitz D., Schmidt R. et al. Mechanism of hepatic heme oxygenase-1 induction by isoflurane. *Anesthesiology* 2006;104:101–9.
- Julier K., da Silva R., Garcia C. et al. Preconditioning by sevoflurane decreases biochemical markers for myocardial and renal dysfunction in coronary artery bypass graft surgery: a double-blinded, placebo-controlled, multicenter study. *Anesthesiology* 2003;98:1315–27.
- Liu R., Ishibe Y., Ueda M. Isoflurane-sevoflurane administration before ischemia attenuates ischemia-reperfusion-induced injury in isolated rat lungs. *Anesthesiology* 2000;92:833–40.
- Yu C.H., Beattie W.S. The effects of volatile anaesthetics on cardiac ischemic complications and mortality in CABG: a meta-analysis. *Can J Anaesth* 2006;53:206–18.
- Memtsoudis S.G., Sun X., Chiu Y.L. et al. Perioperative comparative effectiveness of anesthetic technique in orthopedic patients. *Anesthesiology* 2013;118:1046–58.
- Popping D.M., Elia N., Van Aken H.K. et al. Impact of epidural analgesia on mortality and morbidity after surgery: systematic review and meta-analysis of randomized controlled trials. *Ann Surg* 2014;259(6):1056–67.
- Rodgers A., Walker N., Schug S. et al. Reduction of postoperative mortality and morbidity with epidural or spinal anaesthesia: results from overview of randomized trials. *BMJ* 2000;321(7275):1493.
- Geerts W.H., Heit J.A., Clagett G.P. Prevention of venous thromboembolism. *Chest* 2001;119(1 Suppl):132S–175S.
- Hirsh J., Chair P., Guyatt G. Antithrombotic and thrombolytic therapy. 7<sup>th</sup> ed. ACCP Guidelines. *Chest* 2004;126:172–3.
- Hirsh J., Chair P., Guyatt G. Antithrombotic and thrombolytic therapy. 8<sup>th</sup> ed. ACCP Guidelines. *Chest* 2008;133:71–109.
- Овечкин А.М., Хмелькова Е.Ю., Гнездилов А.В. и др. Обезболивание при хирургическом лечении гнойно-некротических форм «диабетической стопы». *Хирургия* 1999;10:86–90. [Ovechkin A.M., Khmelkova E.Yu., Gnezdilov A.V. et al. Anesthesia with the surgical treatment of necrotic forms of the "diabetic foot". *Chirurgiya = Surgery* 1999;10:86–90 (In Russ.)].
- Оруджева С.А., Звягин А.А., Светухин А.М. Модификация эпидураль-

- ной и проводниковой анестезии у больных с синдромом диабетической стопы. Уч. пособ. М., 2008. С. 27. [Orudjeva S.A., Zuyagin A.A., Svetukhin A.M. Modification of epidural and block anesthesia of patients with the diabetic foot syndrome. Training manual. Moscow, 2008. P. 27 (In Russ.)].
34. Chuah K.H., Thong C.L., Krshnan H., Chan L. Low dose unilateral spinal anaesthesia for lower limb amputation in critically ill patients. *Med J Malaysia* 2007 Mar;62(1): 81–2.
35. Зинченко О.В., Марочкин С.В., Есаков Г.А. и др. Проводниковые методы анестезии у больных с синдромом диабетической стопы. *Анестезиология и реаниматология* 2006;4:52–3. [Zinchenko O.V., Marochkin S.V., Esakov G.A. et al. Conduction methods of anesthesia of patients with the diabetic foot syndrome. *Anesthesiology i reanimatologiya = Anesthesiology and intensive care* 2006;4:52–3].
36. Карпенко А.С., Синельников В.Н., Корчак В.П. Анестезиологическое обеспечение операций у больных с диабетической ангиопатией нижних конечностей. *Клінічна хірургія* 2001;8:9–22. [Karpenko A.S., Sinelnikov V.N., Korchak V.P. Anesthetic support of operations of patients with the diabetic angiopathy of lower extremities. *Clinical surgery* 2001; 8:9–22].
37. Николаев А.П., Светлов В.А., Козлов С.П. Сахарный диабет, хроническая почечная недостаточность, гемодиализ-стратегия и тактика анестезиолога. *Анестезиология и реаниматология* 2002;5:77–81. [Nikolayev A.P., Svetlov V.A., Kozlov S.P. Diabetes mellitus, chronic renal failure, hemodialysis strategy, and tactics of the anesthesiologist. *Anesthesiology i reanimatologiya = Anesthesiology and intensive care* 2002;5:77–81 (In Russ.)].
38. Burns P., Highlander P., Shinabarger A.B. Management in high-risk patients. *Clin Podiatr Med Surg* 2014 Oct;31(4):523–38.
39. Golinvaux N.S., Bohl D.D., Basques B.A. et al. Diabetes confers little to no increased risk of postoperative complications after hip fracture surgery in geriatric patients. *Clin Orthop Relat Res* 2014 Sep 20.
40. Jørgensen B.G., Holm H.E. Anaesthetic implications of long term diabetic complications. *Acta Anaesthesiol Scand* 1995 May;39(4):560–2.
41. Kocum A., Turkoz A., Bozdogan N. et al. Femoral and sciatic nerve block with 0.25 % bupivacaine for surgical management of diabetic foot syndrome: an anesthetic technique for high-risk patients with diabetic nephropathy. *J Clin Anesth* 2010 Aug;22(5):363–6.



## Гипербарическая оксигенация в комплексной терапии ран у детей

В.Г. Багаев, В.В. Сергеева, А.А. Боброва, П.В. Мединский, Р.Т. Налбандян, М.Ю. Давыдов, В.А. Митиш  
ГБУЗ г. Москвы «Научно-исследовательский институт неотложной детской хирургии и травматологии» Департамента  
здравоохранения г. Москвы; Россия, 119180, Москва, ул. Б. Полянка, 22

Контакты: Владимир Геннадьевич Багаев [bagaevb1@mail.ru](mailto:bagaevb1@mail.ru)

**Цель исследования** — определить место гипербарической оксигенации (ГБО) в комплексном лечении ран у детей.

**Материалы и методы.** Метод ГБО в комплексном лечении ран использовался у 106 детей в возрасте  $9 \pm 4,5$  года. В 1-й группе ( $n = 66$ ) ГБО проводилась в предоперационном периоде; во 2-й группе ( $n = 40$ ) — после операции. Лечебные сеансы проводились в реанимационной барокамере Sechrist-3200 (США), 10 (9,4 %) детей были на искусственной вентиляции легких. Сеансы ГБО проводились с давлением в период изопрекции 1,2–1,5 АТА, курсом от 8 до 15 сеансов.

**Результаты.** Использование ГБО перед операцией (1-я группа) способствует ускорению демаркации нежизнеспособных тканей, улучшению трофики сохранившихся, что позволяет в более ранние сроки определиться с хирургической тактикой и подготовить рану к пластическому закрытию. Применение ГБО в лечении ран после пластических операций (2-я группа) повышает выживаемость мобилизованных и пересаженных тканей, стимулирует краевую эпителизацию, уменьшает отек мягких тканей, способствует формированию эластичного рубца и сохранению функции травмированной конечности.

**Заключение.** Проведение сеансов ГБО в условиях реанимационной барокамеры является эффективным методом в комплексной терапии обширных раневых дефектов как в предоперационном, так и в послеоперационном периодах вне зависимости от тяжести состояния ребенка и сроков травмы.

**Ключевые слова:** гипербарическая оксигенация (ГБО) у детей, протоколы использования ГБО при ранах, ГБО и искусственная вентиляция легких у детей, местное лечение ран в сочетании с ГБО, хирургическое лечение обширных ран конечностей

### Hyperbaric oxygenation in complex therapy of wounds of children

V.G. Bagaev, V.V. Sergeeva, A.A. Bobrova, P.V. Medinskiy, R.T. Nalbandyan, M.Yu. Davydov, V.A. Mitish  
Research Institute of Urgent Pediatric Surgery and Traumatology, Moscow Department of Healthcare;  
22 B. Polyanka St., Moscow, 119180, Russia

**Objective** is to identify the place of hyperbaric oxygenation (HBO) in complex therapy of children's wounds.

**Materials and methods.** The HBO method in complex therapy of wounds has been used for 106 children aged  $9 \pm 4,5$ . In the 1<sup>st</sup> group ( $n = 66$ ) HBO was conducted at presurgery stage; in the 2<sup>nd</sup> group ( $n = 40$ ) — at post-surgery stage. Therapeutic sessions were conducted in the intensive care altitude chamber Sechrist-3200 (USA), 10 (9,4 %) children were on artificial lungs ventilation. HBO sessions were carried out with pressure during the period of 1,2–1,5 ATA isopressure, with course from 8 to 15 sessions.

**Findings.** The use of HBO before surgery (1<sup>st</sup> group) promotes acceleration of demarcation of devitalized tissues, improvement of trophism of surviving tissues, which enables identification of surgical tactics in earlier stage and preparation for plastic closure. Use of HBO in post-surgery treatment of wounds (2<sup>nd</sup> group) increases the survival rate of mobilized and implanted tissues, stimulates marginal epithelialization, decreases soft tissues oedema, promotes formation of elastic cicatricial tissue and retention of traumatized limb function.

**Conclusion.** Implementation of HBO sessions under conditions of reanimation altitude chamber proves to be an effective method in combination therapy of major wound defects in pre-surgery as well as post-surgery stages regardless of child's condition and period of the wound.

**Key words:** hyperbaric oxygenation (HBO) of children, records of HBO usage for wounds, HBO and artificial lungs' ventilation of children, local treatment of the wound in combination with HBO, surgical treatment of major limb wounds

### Введение

Впервые гипербарическая оксигенация (ГБО) как метод терапии при заживлении ран была использована в 1965 г. Врачи обратили внимание, что после взрыва в угольной шахте у шахтеров во время лечения ГБО по поводу отравления угарным газом отмечалось быстрое заживление ран [1]. Сегодня эффекты гипербарического кислорода в лечении ран известны: стимуляция пролиферации и дифференциации фибробластов, усиление синтеза коллагена и ангиогенеза,

повышение эффективности антибактериальной терапии [2–5]. ГБО, согласно закону Генри, значительно повышает содержание  $O_2$  в жидких средах организма и прежде всего в плазме крови. Уровень  $PaO_2$  при давлении в камере 3,0 АТА может достигать 1800–2000 мм рт. ст. При этом количество растворенного в плазме крови  $O_2$  возрастает с 0,3 об. % (0,3 мл  $O_2$ /100 мл крови) до 6 об. % и более.

Гипербарический  $O_2$  не только ликвидирует тканевую гипоксию, он также замещает нарушенную кис-

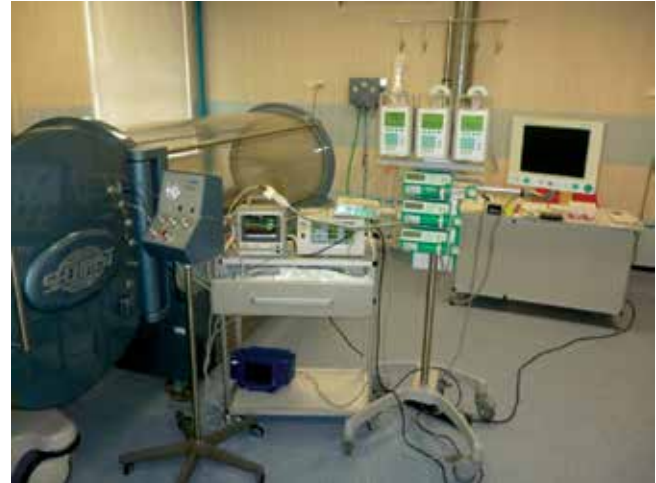лородотранспортную функцию организма (недостаточность внешнего дыхания, кровообращения, кислородосвязывающих и кислородоотдающих свойств гемоглобина и т. д.) [6, 7]. Кислород под избыточным давлением при анаэробной инфекции оказывает бактериостатический эффект, а при аэробной хирургической инфекции – бактерицидный, усиливает антимикробное действие антибиотиков, снижает токсинообразование и повышает иммунную активность организма [5]. Известно, что ГБО запускает механизм ангиогенеза в ране уже после проведения 14 сеансов, который продолжается даже после прекращения лечебных сеансов, обеспечивая транспорт  $O_2$  в рану [8]. Применение гипербарического кислорода при травматических повреждениях обусловлено его способностью улучшать периферическую гемодинамику, ликвидировать регионарную гипоксию, а также ускорять очищение ран от гноя и некротических масс [4, 6, 7].

В основе активации репаративных процессов под действием ГБО лежит адекватная энергетическая (кислородная) обеспеченность раневого процесса, что приводит к активации митохондриальных ферментов (сукцинатдегидрогеназа и альфа-глицерофосфатдегидрогеназа), способствует повышению активности и устойчивости клеточных элементов, участвующих в процессах очищения и репарации раны [6, 7]. В детской хирургии многочисленными исследованиями было доказано, что ГБО, помимо повышения выживаемости трансплантируемых лоскутов, может служить вспомогательным диагностическим тестом при оценке жизнеспособности тканей, при травмах и при термических поражениях [6, 9–11]. Широкому внедрению ГБО в лечение ран у реанимационных больных долгое время препятствовало отсутствие в России реанимационных барокамер с аппаратами для проведения искусственной вентиляции легких (ИВЛ), способных работать в условиях гипербарического кислорода, мониторинга жизненно важных функций (ЖВФ), которые бы отвечали всем требованиям безопасности пациента.

**Цель исследования** – определить место ГБО в комплексном лечении ран у детей.

#### Материалы и методы

Метод ГБО в комплексном лечении ран в период с 2012 по 2013 г. использовался у 106 детей в возрасте  $9 \pm 4,5$  года, находящихся на лечении в НИИ НДХиТ. Поскольку в клинику дети поступали на разных сроках течения раневого процесса, в исследовании были выделены 2 группы. В 1-й группе ( $n = 66$ ) сеансы ГБО проводились в предоперационном периоде, во 2-й группе ( $n = 40$ ) – в послеоперационном. Учитывая тяжесть пациентов, сложность течения раневого процесса, лечение ран было комплексным, включающим:



**Рис. 1.** Реанимационная барокамера Sechrist-3200 (США) с респиратором Sechrist Model 500A Hyperbaric Ventilator (США), монитором ЖВФ и модулем для инфузии

антибактериальную терапию, поддержание нутритивного статуса (энтеральное или парентеральное питание), при необходимости инфузионную и реологическую терапию и т. д.

Для проведения ГБО использовалась реанимационная барокамера Sechrist-3200 (США), предназначенная для лечения как терапевтических, так и хирургических больных, включая реанимационных (рис. 1).

Возможности камеры позволили во время лечебных сеансов проводить мониторинг ЖВФ, инфузионную терапию и при необходимости ИВЛ. Мониторинг ЖВФ (артериальное давление, частота сердечных сокращений, частота дыхания,  $SatO_2$ ) проводился следящей системой Philips Agilent Viridia M3 (Германия), а измерение артериального давления – Б-001 (Россия). Реанимационным детям, находящимся на ИВЛ, в ходе проведения сеансов ГБО вентиляцию легких осуществляли аппаратом Sechrist Model 500A Hyperbaric Ventilator (США), которым была укомплектована камера.

#### Результаты и обсуждение

Из 106 пролеченных детей 28 (26 %) находились в период проведения сеансов ГБО в реанимации, из них 10 (9,4 %) были на ИВЛ. По локализации раневого процесса дети распределились: нижние конечности – 48 (45,3 %), верхние конечности – 28 (26,4 %), раны туловища – 16 (15,1 %), головы и шеи – 14 (13,2 %). Перед ГБО детям проводили общие и специальные мероприятия, направленные на подготовку детей к сеансу.

Общие мероприятия (применены всем детям) включали: уменьшение психомоторного возбуждения и эмоциональной лабильности больного, купирование болевого синдрома, восполнение дефицита объема циркулирующей крови (ОЦК) и улучшение реологии крови, предотвращение баротравмы газосодержащих

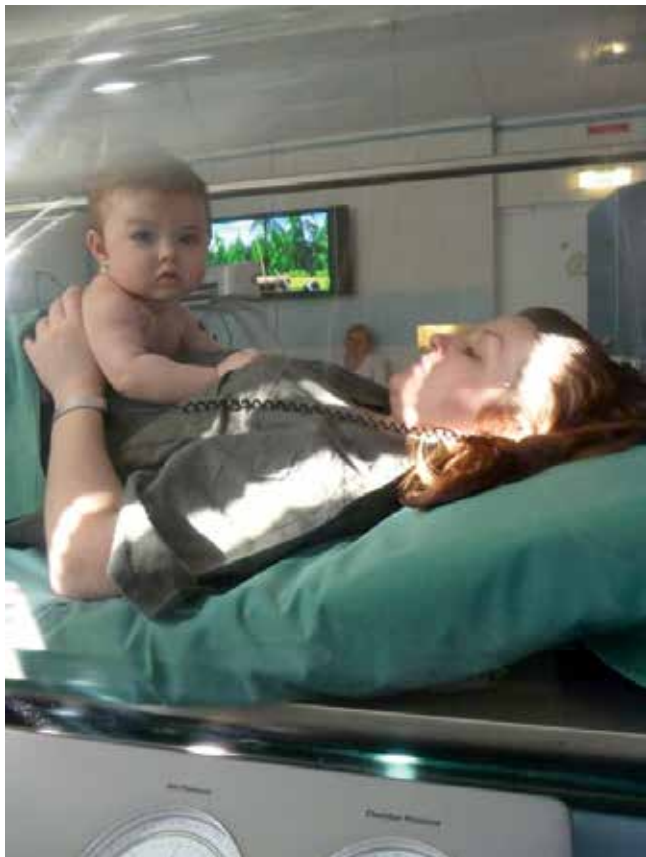

Рис. 2. Проводится сеанс ГБО ребенку 9 месяцев с мамой. На заднем плане телевизор для показа мультфильмов

полостей (осмотр ЛОР-врача, восстановление проходимости евстахиевых труб и т. п.), исключение мазей на жировой основе в ране.

Перед началом курса ГБО при необходимости выполняли рентгенографию пазух черепа, клинически оценивали проходимость евстахиевых труб. Наличие синуситов требовало их лечения, и только после их купирования проводили курс ГБО. Перевязку ран у больных осуществляли до проведения сеанса ГБО, повязки на мазевой основе заменяли на повязки с раствором йодофора (йодопирон). Детям старше 5 лет с уравновешенной психикой объясняли процедуру, необходимость ее проведения; была возможность встречи и общения с родителями во время сеанса, а также просмотра популярных детских мультфильмов. Для детей младшего возраста допускали проведение сеанса ГБО с мамой (рис. 2).

Специальные мероприятия проводили чаще у реанимационных больных, находящихся на ИВЛ. Они были направлены на поддержание ЖВФ и их мониторинг. У всех реанимационных детей перед проведением сеанса ГБО проводили оценку волемического статуса, в случае гиповолемии проводили восполнение ОЦК инфузионной терапией. В барокамере при избыточном давлении у детей с гиповолемией

страдала тканевая перфузия, что приводило к нарушению транспорта  $O_2$  к тканям. После сеанса у пациентов с гиповолемией кожа приобретала мраморный оттенок, конечности становились холодными. При болевом синдроме перед транспортировкой из реанимации в кабинет ГБО проводили обезболивание. Выбор анестетика зависел от обширности травмы: наркотические анальгетики (промедол, фентанил), опиоиды со смешанным механизмом действия (трамал), у детей старше 16 лет нестероидные противовоспалительные средства (кеторол, торадол). Если у ребенка с целью послеоперационного обезболивания был установлен эпидуральный катетер, то перед сеансом болюсно или во время его проведения пролонгированно через инфузомат вводили местный анестетик (бупивакаин).

Все имеющиеся у ребенка зонды (желудочный или кишечный), дренажи и катетеры оставляли открытыми. В манжете эндотрахеальной трубки или трахеостомы объем воздуха заменяли равным количеством физиологического раствора. У детей на ИВЛ при трахеобронхите, наличии вязкой, гнойной мокроты, перед сеансом ГБО санировали трахеобронхиальное дерево путем проведения лаважа или бронхоскопии.

Транспортировку больных из реанимации в барозал, проведение сеанса ГБО и перевод обратно в отделение реанимации осуществляли только в условиях мониторинга ЖВФ, респираторной поддержки (ИВЛ) и инфузионной терапии. Мониторинг ЖВФ, ИВЛ и инфузию не прекращали на всех этапах следования реанимационного больного, включая сам сеанс проведения ГБО, что было продиктовано тяжестью пациентов и гарантировало им безопасность.

Показания к проведению сеансов ГБО больным с раневыми дефектами определяли с учетом международных рекомендаций (Общество подводной и гипербарической медицины — УНМС, 2009 г.). Согласно данным рекомендациям, показаниями являлись: некротизирующая инфекция мягких тканей, дренированный посттравматический остеомиелит, мягкие ткани сомнительной жизнеспособности, краш-синдром, неэффективное лечение хронических и трофических ран.

Начинали курс ГБО с «кислородной палатки» без компрессии. В случае переносимости ребенком данного режима переходили на ступенчатую компрессию. Чем тяжелее ребенок, тем продолжительнее была степень компрессии и тщательнее проводилась оценка ЖВФ ребенка. Давление на изопрессии не превышало 1,2–1,6 АТА, а длительность сеанса — 60 мин. Компрессию и декомпрессию проводили ступенчато. Курс гипербарической терапии у детей с раневым процессом в среднем составил 8–16 сеансов.

У детей 1-й группы (66 больных) сеансы ГБО проводили в предоперационном периоде перед выполне-

нием реконструктивных и пластических вмешательств.

#### Клинический пример

**Больной Ц.**, 7 лет, поступил в НИИ НДХиТ в августе 2012 г. с диагнозом «автотравма». Обширная скальпированная рана левого бедра, коленного сустава и голени с массивной отслойкой кожи и размозжением медиальной головки икроножной мышцы. Из анамнеза известно, что в августе 2012 г. ребенок, перебегая дорогу, был сбит автомобилем, колесо которого наехало на левую нижнюю конечность. Внешний вид скальпированной раны нижней левой конечности представлен на рис. 3.

На рис. 3 виден сомнительной жизнеспособности кожно-жировой лоскут, размозженная подкожная клетчатка. При поступлении в клинику выполнена первичная хирургическая обработка раны, выявлена обширная циркулярная отслойка кожи и жировой клетчатки от средней трети левого бедра до нижней трети левой голени с размозжением медиальной головки икроножной мышцы. Конечность иммобилизована и подвешена в аппарате Илизарова. Местное лечение осуществляли в условиях управляемой абактериальной среды (УАС).

В отделении реанимации назначено комплексное лечение: нутритивная поддержка, антибактериальная (цефтриаксон, метрогил), метаболическая (мексидол, актовегин, трентал, карнитин), антикоагулянтная (гепарин) и гипербарическая терапии.

Учитывая сомнительную жизнеспособность кожно-жирового лоскута и подкожно-жировой клетчатки, отсутствие четких границ участков размозжения мышц голени, было принято решение о проведении курса ГБО. Давление на изопрессии в камере не превышало 1,2–1,5 АТА, длительность сеанса 60 мин. После проведения 3 сеансов ГБО на скальпированном лоскуте и краях раны стали появляться участки демаркации черного цвета на фоне темно-синюшного цвета кожи (рис. 4). Ткани сомнительной жизнеспособности на отдельных участках ста-

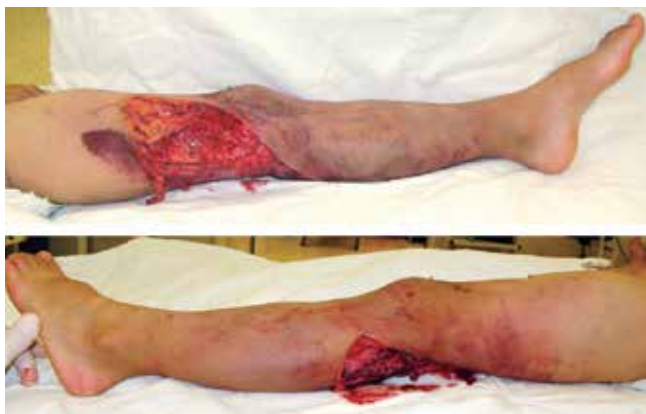

Рис. 3. Внешний вид скальпированной раны левого бедра и голени при поступлении

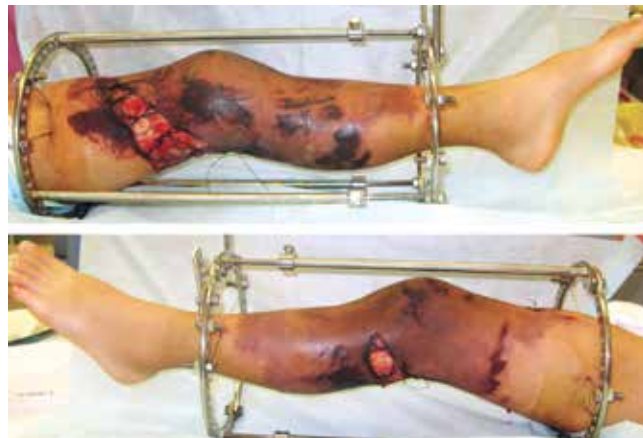

Рис. 4. Вид кожного лоскута после 3 сеансов ГБО

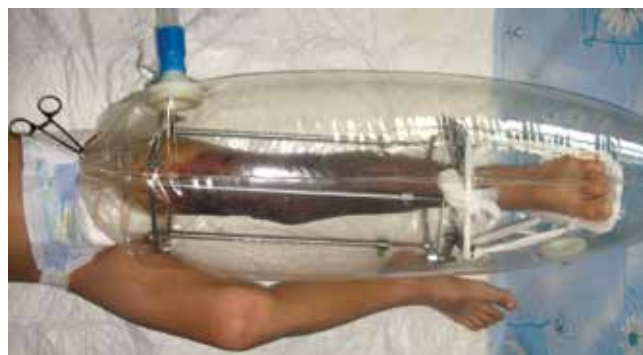

Рис. 5. Лечение левой нижней конечности в изоляторе УАС

ли приобретать физиологическую окраску, что свидетельствовало о их жизнеспособности, отмечено раннее появление грануляций.

В промежутках между сеансами ГБО местное лечение раны продолжали в условиях УАС (рис. 5), что позволило избежать развития гнойных осложнений и сократить необходимое количество перевязок под наркозом (1 раз в 3–4 дня).

После проведения 10 сеансов ГБО границы нежизнеспособных мягких тканей приобрели четкие очертания в виде сухого некроза, без гнойного расплавления. Целостность некротизированного кожного лоскута во время перевязок не нарушали, поскольку он выполнял роль «биологической повязки» (рис. 6).

Посттравматический период в первые дни протекал с явными признаками системной реакции организма на наличие раневого процесса (острая системная воспалительная реакция — ОСВР): стойким фебрилитетом, лейкоцитозом до  $14 \times 10^9/\text{л}$ , С-реактивный белок (СРБ) 100 мг/л, скорость оседания эритроцитов (СОЭ) 50 мм/ч, общий белок 54 г/л, альбумин 28 г/л. К 10-му сеансу ГБО купирована ОСВР: лихорадка снизилась до субфебрильных цифр, лейкоциты до  $9,7 \times 10^9/\text{л}$ , СРБ 4 мг/л, СОЭ 22 мм/ч, общий белок 71,6 г/л, альбумин 35,2 г/л. Проведенная комплексная терапия и ГБО позволили купировать ОСВР и стабилизировать общее состояние больного.

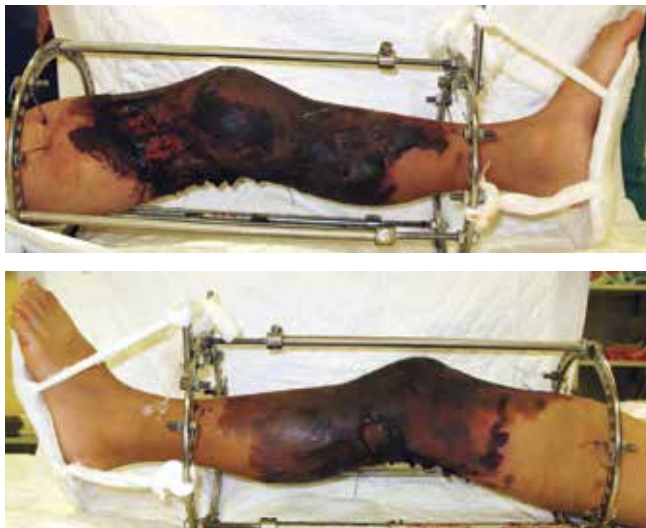

Рис. 6. Вид раневой поверхности после 10 сеансов ГБО

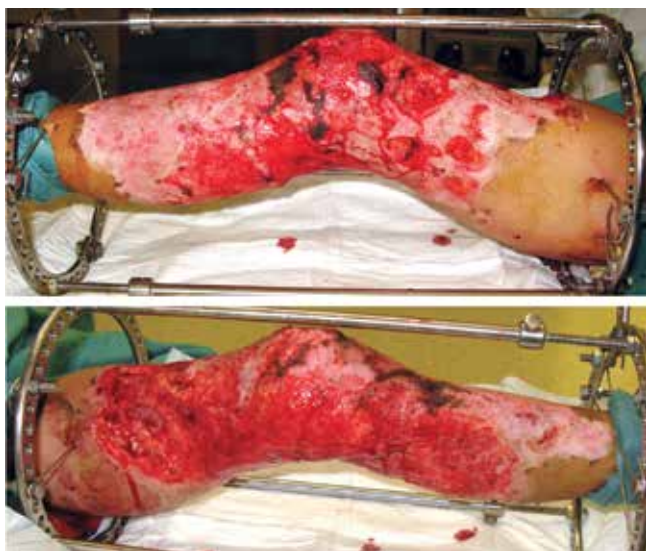

Рис. 7. Вид раневой поверхности после хирургической обработки

Местное лечение в условиях УАС в сочетании с ГБО позволили перевести течение раневого процесса из первой фазы во вторую, добиться четкой демаркации нежизнеспособных тканей и эпителизации около 25 % раневой поверхности (рис. 7).

Через 3 нед произведена повторная хирургическая обработка раны с применением гидрохирургической системы Versajet (рис. 7) и аутодермопластика всей раневой поверхности расщепленными перфорированными трансплантатами (рис. 8).

Послеоперационный период протекал без осложнений. Местное лечение продолжено в условиях УАС (рис. 9), получено полное приживление кожных ауто-трансплантатов.

Через 2 нед после операции выполнен демонтаж аппарата Илизарова и начата разработка конечности (лечебная физкультура, физиотерапия). Окончательный

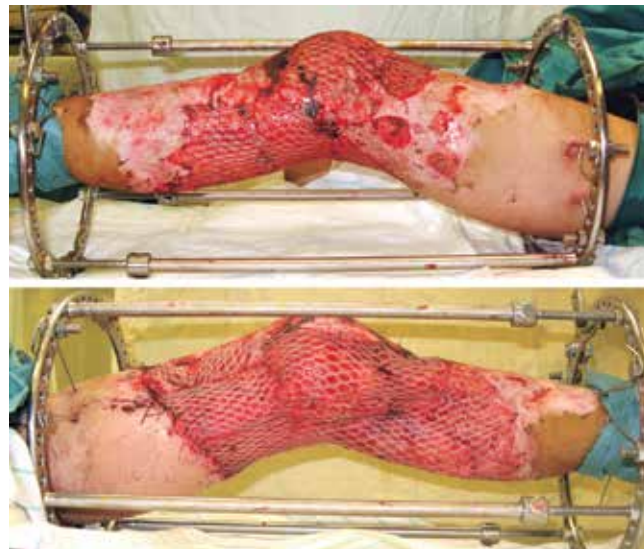


Рис. 8. Вид раневой поверхности после аутодермопластики раневой поверхности расщепленными перфорированными трансплантатами

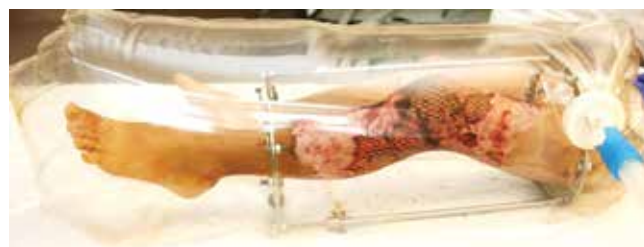

Рис. 9. Местное лечение после аутодермопластики в изоляторе УАС

результат лечения представлен на рис. 10. Кожные ауто-трансплантаты прижились удовлетворительно, функция конечности полностью восстановилась, ребенок в удовлетворительном состоянии выписан домой через 1,5 мес после поступления.

Таким образом, применение ГБО с небольшим давлением (1,2–1,5 АТА), курсом 10 сеансов в период предоперационной подготовки позволяет ускорить демаркацию нежизнеспособных тканей и улучшить трофику сохранившихся в результате травмы. По нашему опыту, зона демаркации начинает формироваться после 2–3-го сеанса ГБО. В результате комплексной

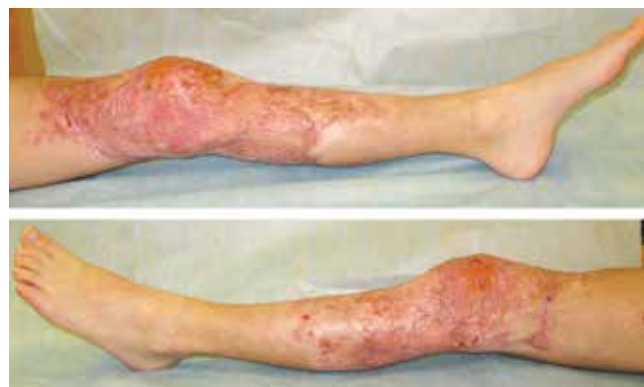

Рис. 10. Вид конечности через 2 мес после пластического закрытия

терапии с ГБО раневая поверхность быстрее очищается из-за повышения активности ферментов и макрофагов, резорбции, улучшения лимфодренажа, уменьшения тканевого отека и стимуляции роста грануляций [6, 7]. Вышеописанные процессы способствуют в более ранние сроки определиться с хирургической тактикой и подготовить рану к пластическому закрытию [2].

У детей 2-й группы (40 больных) сеансы ГБО проводились в послеоперационном периоде после закрытия раневых поверхностей. Целью гипербарической терапии после операции было повышение выживаемости кожных трансплантатов и кровоснабжаемых лоскутов и стимуляция репаративных процессов в ране, купирование реакции организма на травму (нормализация кровообращения, восстановление функции внешнего дыхания), профилактика посттравматических осложнений, включая развитие раневой инфекции [4, 6, 7].

Метод ГБО в комплексной терапии позволяет улучшить перфузию в перемещенных тканях, а в нежизнеспособных участках тканей сформировать зону демаркации [6, 10, 12]. По данным литературы, ГБО, кроме местного эффекта, позитивно влияет на сам организм: оказывая дезинтоксикационный эффект, способствует нормализации гемодинамики, восстановлению функции дыхания, а также повышению эффективности антибактериальной терапии [1, 3, 10].

При назначении ГБО в лечении раневого процесса у пострадавших с сочетанной травмой необходимо учитывать возможные противопоказания: наличие замкнутых газосодержащих полостей (пневмоцефалия, пневмоторакс, пневмосинуситы и т.д.); кранио-

фасциальная травма с нарушением проходимости евстахиевых труб; недренированные раны.

Дети с раневым процессом на фоне полиорганной недостаточности в септическом состоянии представляют наибольшую сложность в их ведении, поскольку они зачастую могут находиться в коматозном состоянии, на ИВЛ, с дыхательной или сердечно-сосудистой недостаточностью и в шоковом состоянии. Во всех случаях необходимо взвешенно подходить к выбору комплексной терапии и не забывать про ГБО, так как она показана не только в лечении раневого процесса, но и для предотвращения и развития системных нарушений [13].

Таким образом, ГБО в послеоперационном периоде лечения ран способствует улучшению кислородного баланса в тканях, тем самым повышает выживаемость мобилизованных и пересаженных тканей, стимулирует ангиогенез и краевую эпителизацию в ране, уменьшает лейкоцитарную инфильтрацию и отек мягких тканей, а также способствует формированию эластичного рубца и сохранению функции травмированной конечности.

### Выводы

1. Метод ГБО является эффективным в комплексном лечении детей с обширными раневыми дефектами, способствует ускорению предоперационной подготовки и послеоперационного заживления вне зависимости от тяжести состояния и сроков травмы.

2. Для обеспечения безопасности реанимационных пациентов во время сеансов ГБО камера должна быть оснащена респиратором для проведения ИВЛ, инфузионным модулем и системой слежения за ЖВФ организма.

## ЛИТЕРАТУРА

- Wada J., Ikeda T., Kamata K., Ebuoka M. Oxygen hyperbaric treatment for carbon monoxide poisoning and severe burn in coal mine (Hokutanyubari) gas explosion. *Igakunoayumi (Japan)* 1965;5:54–68.
- Sucullu I., Sinan H., Filiz A.I. et al. The effect of hyperbaric oxygen therapy on colonic anastomosis in rats with peritonitis. *J Invest Surg* 2008 Jul–Aug;21(4):195–200.
- Sander A.L., Henrich D., Muth C.M., et al. *In vivo* effect of hyperbaric oxygen on wound angiogenesis and epithelialization. *Wound Repair Regen* 2009, Mar–Apr;17(2): 179–84.
- Байдин С.А. Гипербарическая оксигенация в детской хирургии и интенсивной терапии. Автореф. дис. ... д-ра мед. наук. М., 1988. С. 39. [Baydin S.A. Hyperbaric oxygenation in pediatric surgery and intensive therapy. Dissertation of doctor of med. sciences. М., 1988. P. 39 (In Russ.)].
- Knighton D.R., Halliday B., Hunt T.K. Oxygen as an antibiotic. The effect of inspired oxygen on infection. *Arch Surg* 1984;119(2):199–204.
- Байдин С.А., Никитин В.В., Казанский Д.Д., Кузовлев В.В. ГБО при лечении расстройств кровообращения в детской хирургической клинике общего профиля. Гипербарическая оксигенация. Новое в практике и теории ГБО. Тезисы IV симпозиума (с участием иностр. спец.). Москва, 11–12 октября 1989 г. С. 125–6. [Baydin S.A., Nikitin V.V., Kazanskiy D.D., Kuzovlev V.V. HBO under the treatment of blood circulation disorder in pediatric general surgical clinics. Hyperbaric oxygenation. New in practice and theory of HBO. Theses of IV symposium (with participation of foreign specialists.). Moscow, October 11–12, 1989. P. 125–6 (In Russ.)].
- Шпектр В.А., Колчагина Е.А., Демуров Е.А., Мельников Г.П. ГБО как одно из направлений современной клинической медицины. *Бюллетень гипербарической биологии и медицины* 1997;1–2: 36–62. [Shpekr V.A., Kolchagina E.A., Demurov E.A., Melnikov G.P. HBO as one of the directions of modern clinical medicine. *Bulleten giperbaricheskoy biologii i mediziny = Bulletin of hyperbaric biology and medicine* 1997;1–2:36–62 (In Russ.)].
- Marx R.E., Johnson R.P. Problem wounds in oral and maxillofacial surgery: The role of

- hyperbaric oxygen. In: Davis J.C., Hunt T.K., eds. *Problem Wounds – the role of oxygen*. New York: Elsevier, 1988. Pp. 65–123.
9. Байдин С.А., Казанский Д.Д., Нурмухамедов А.А. ГБО в комплексном лечении обширного раневого процесса у детей. Гипербарическая оксигенация. Новое в практике и теории ГБО. Тезисы IV симпозиума (с участием иностр. спец.). Москва, 11–12 октября 1989 г. С. 126–7. [Baydin S.A., Kazanskiy D.D., Nurmuhamedov A.A. HBO in combination therapy of major wound process of children. Hyperbaric oxygenation. New in practice and theory of HBO. Theses of IV symposium (with participation of foreign specialists.). Moscow, October 11–12, 1989. Pp. 126–7 (In Russ.)].
10. Dekleva N. Anaerobic infection in polytrauma. *Minerva Chir* 1992 Mar 15;47(5):187–91.
11. Walker A.R. Emergency department management of house fire burns and carbon monoxide poisoning in children. *Curr Opin Pediatr* 1996 Jun;8(3):239–42.
12. Thackham J.A., McElwain D.L., Long R.J. The use of hyperbaric oxygen therapy to treat chronic wounds: A review. *Wound Repair Regen* 2008 Mai–Jun;16(3):321–30.
13. Колчина Е.Я. Гипербарическая оксигенация в лечении раневой инфекции. Уч. пособ. М., 2009. С. 18. [Kolchina E.Ya. Hyperbaric oxygenation in treatment of wound infections. Teaching medium. Moscow, 2009. P. 18 (In Russ.)].

## Угнетение подвижности нейтрофилов у хирургических больных с гнойными ранами и раневой инфекцией как показатель интоксикации организма

А.А. Галкин, В.С. Демидова, О.А. Захарова

Клинико-диагностический отдел ФГБУ «Институт хирургии им. А.В. Вишневского» Минздрава России;  
Россия, 117997, Москва, ул. Большая Серпуховская, 27

Контакты: Валентина Семеновна Демидова demidova@ixv.ru

Разработан метод автоматической регистрации и анализа двигательной активности нейтрофилов на базе системы анализа изображений Magiscan 2A, позволяющий проводить экспресс-диагностику подвижности нейтрофилов у больных.

Показано, что в популяции нейтрофилов содержатся клетки с различной скоростью движения на стекле. Средняя скорость движения популяции нейтрофилов является устойчивым показателем двигательной активности популяции и может служить объективным параметром функционального состояния нейтрофилов при различных заболеваниях.

У больных с гнойной хирургической инфекцией показана корреляция между угнетением подвижности нейтрофилов и ухудшением клинического состояния больных (скорость в мкм/мин, здоровые доноры — 8,8; больные средней тяжести — 6,5; тяжелые больные — 3,3).

Сыворотка крови тяжелых больных оказывала угнетающее действие на миграцию нейтрофилов, полученных от здоровых доноров. На 11 больных с диабетической гангреней стопы показано увеличение средней скорости движения нейтрофилов с 3,4 до 7,1 мкм/мин через 1–2 сут после радикальной хирургической операции (ампутации).

Ранее мы показали существование реципрокных отношений между подвижностью нейтрофилов и их активацией. Угнетение подвижности нейтрофилов при хирургических заболеваниях мы объясняем их примированием или активацией.

**Ключевые слова:** раны и раневая инфекция, нейтрофилы, клеточная подвижность, компьютерная обработка изображений

### Inhibition of mobility of neutrophils of surgical patients with purulent wounds and wound infection of intoxication of the organism

A.A. Galkin, V.S. Demidov, O.A. Zakharova

Clinical and Diagnostic Department, A.V. Vishnevskiy Institute of Surgery, Ministry of Health of Russia;  
27 Bolshaya Serpukhovskaya St., Moscow, 117997, Russia

The method for automatic recording and analysis of motor activity of neutrophils based upon the Magiscan 2A image analysis system allows conducting express diagnostics of motility of neutrophils of patients.

It was shown that cells with various speed of movement on glass are contained in the population of neutrophils. The average speed of movement of neutrophil population is a stable indicator of movement activity of the population and can serve as an objective parameter of the functional state of neutrophils with various diseases.

Patients with purulent surgical infections manifest correlation between inhibition of neutrophil motility and deteriorating of clinical status of patients (speed in  $\mu\text{m}/\text{min}$ , healthy donors — 8.8; patients of average severity — 6.5; serious patients — 3.3).

Blood serum of serious patients had an inhibitory effect on the migration of neutrophils from healthy donors.

Increasing of the average speed of movement of neutrophils from 3.4 to 7.1  $\mu\text{m}/\text{min}$  in 1 to 2 days after a radical surgery (amputation) was demonstrated among 11 patients with the diabetic gangrene of the foot.

Previously, we have shown the existence of reciprocal relationships between motility of neutrophils and their activation. Inhibition of motility of neutrophils with surgical diseases can be explained by their priming or activation.

**Key words:** wounds and wound infection, neutrophils, cell motility, computer image processing

#### Введение

Со времени появления клинических методов измерения двигательной активности нейтрофилов (60–70-е годы прошлого века) многими авторами описано угнетение *in vitro* случайного блуждания и хемотаксиса нейтрофилов у пациентов при обширных травмах,

ожогах, инфекциях. *In vivo* угнетение подвижности проявляется в нарушении миграции нейтрофилов в участки инфекции, которое приобрело название «паралич нейтрофилов», оно служит показателем остроты заболевания и наиболее выражено при сепсисе. Механизмы «паралича нейтрофилов» не выяснены [1].



В 80-е годы нарушение подвижности нейтрофилов было принято объяснять интоксикацией организма. В эти годы в хирургическую практику вводятся разнообразные методы определения токсических свойств биологических жидкостей, в частности парамедиальный тест, с целью объективной оценки степени токсемии. Известно, что эндогенная интоксикация — это клинический синдром, возникающий при различных по этиологии патологических состояниях. Интоксикация обусловлена накоплением в тканях и биологических жидкостях избытка продуктов нормального или нарушенного обмена веществ и клеточного реагирования. Существует мнение, что интоксикация является важнейшим фактором, определяющим тяжесть состояния больных при воспалительных заболеваниях.

В 90-е годы представление о воспалительной интоксикации принимает более конкретные очертания с введением термина SIRS (systemic inflammatory response syndrome) для описания синдрома системного воспалительного ответа [2]. SIRS развивается в ответ на повреждения различной степени тяжести, не обязательно связанные с инфекцией или сепсисом, так как проявления SIRS могут быть при многих других условиях, таких как травма, панкреатит, кровопотеря, ожоги или обширные хирургические вмешательства. SIRS характеризуют как ненормальную генерализованную воспалительную реакцию в органах, удаленных от первичного очага воспаления. Ведущим механизмом возникновения SIRS признается неконтролируемое распространение в крови воспалительных или сигнальных цитокинов.

Нарушения миграции нейтрофилов наблюдаются не только при инфекции, но и во всех случаях развития системного воспалительного ответа: при ожогах [3], ранах [4], синдроме острого повреждения легких [5, 6] и у больных, находящихся в критическом состоянии, с анергией [7]. Потеря способности нейтрофилов мигрировать в ткани коррелирует с примирением или активацией нейтрофилов в крови [7, 8] и секрецией лизосомальных ферментов [5].

**Цель настоящей работы** заключалась в том, чтобы с помощью разработанного нами метода измерения скорости движения нейтрофилов на стеклах показать непосредственную связь токсических свойств крови больных с гнойными ранами и раневой инфекцией с нарушением подвижности нейтрофилов и их активацией или примирением.

### Материалы и методы

Применяемые в настоящее время методы оценки интегральной подвижности нейтрофилов по перемещению клеточного фронта (камера Бойдена, миграция под агарозой) имеют ряд достоинств и недостатков, описанных нами ранее [9]. Альтернативой «слепым» клиническим методам может стать визуальный метод

изучения подвижности нейтрофилов на стеклах, который до последнего времени применялся преимущественно в экспериментальных исследованиях.

Автоматизация регистрации и анализа подвижности клеток позволяет не только ускорить получение результатов, но также исследовать новые, ранее недоступные показатели клеточной активности, изучать траектории движения клеток на стеклах, изменения площади и оптической плотности клеток в процессе движения, участие субпопуляций клеток в интегральном показателе и открывает новые возможности для применения визуального метода в клинических исследованиях [9].

В основу примененного нами в Институте хирургии им. А.В. Вишневского визуального метода положено исследование индивидуальной подвижности на стекле каждой клетки, последующий статистический анализ поведения большого количества клеток, которые дают полную картину поведения всей популяции в целом [10].

Выделение нейтрофилов из сгустка венозной крови донора осуществляли по известной методике [11]. Несколько капель крови помещали на маленькое покровное стекло и во влажной камере ставили в термостат при 37 °С на 10–15 мин. Время инкубации определяет плотность посадки нейтрофилов на стекле. После инкубации стекло отмывали от сгустка и эритроцитов легким полосканием последовательно в 3 стаканчиках с раствором Хенкса. Этот простой, атравматичный способ выделения нейтрофилов основан на различии в адгезивности к стеклу различных клеток крови. Такой способ выделения позволяет получать практически чистую (95–98 %) популяцию нейтрофилов.

Покровное стекло с прилипшими к нему нейтрофилами переносили на предметное стекло, на котором по периметру малого покровного стекла предварительно нанесен валик вазелина, заполненный средой Хенкса, содержащей дополнительно 1 % человеческого сывороточный альбумин (рН 7,3). Сверху препарат запечатывался большим покровным стеклом так, что образовывалась глухая непересыхающая камера, содержащая исследуемые клетки. Камеры с нейтрофилами помещали на термостатируемый стол микроскопа.

Темнопольное изображение клеток, полученное на микроскопе (Jenalumar, Германия) с использованием объектива  $\times 6,3$  (размер кадра  $512 \times 512$  мкм), подавалось на телекамеру Magiscan и далее запоминалось в комплексе обработки изображений Magiscan 2A (Англия).

Нами разработан алгоритм идентификации клеток в процессе их миграции и программа, запоминающая положение центров масс клеток и обеспечивающая покадровое (с временным разрешением не ниже 1 с)

слежение за перемещением центра масс каждой клетки, находящейся в поле зрения микроскопа [10]. Межкадровая идентификация за 2 кадра позволяет вычислить сдвиги центров масс, за 3 кадра — изменение направления движения. Выбирая по своему усмотрению величину межкадрового интервала, экспериментатор имеет возможность регистрировать как перемещения, сравнимые с диаметром клетки, так и малые перемещения, в которых существенную роль играют изменения формы клеток.

Интервал между кадрами в данном случае регистрации был выбран 1 мин. Удобство использования 1-минутного межкадрового интервала заключается в том, что за этот интервал времени нейтрофилы перемещаются в среднем на величину клеточного диаметра, а кроме этого скорость движения оценивается в общепринятом стандарте мкм/мин.

Наиболее часто использовали 20–30-минутную регистрацию, но, как показал наш опыт, для экспресс-анализа достаточно 5 мин регистрации, при этом основное время (30–40 мин) затрачивается на приготовление препарата и его адаптацию на термостол микроскопа при 37 °С.

Группу здоровых доноров составляли пациенты отделения переливания крови, группы больных с хирургическими заболеваниями — пациенты отдела ран и раневых инфекций Института хирургии им. А.В. Вишневского.

### Результаты

На рисунке показан график зависимости пути, пройденного нейтрофилами здорового донора, от времени. Видно, что в популяции имеются быстрые и медленные клетки, скорость каждой клетки в среднем приблизительно постоянна, несмотря на значительные флуктуации, и может служить «энергетическим портретом» клетки, а средняя популяционная скорость (жирная линия) постоянна.

Средняя популяционная скорость оказалась устойчивым показателем подвижности всей популяции нейтрофилов, она устойчива, как минимум, в течение 4 ч наблюдения и может служить надежным показателем функционального состояния популяции.

В группе здоровых доноров ( $n = 65$ ) средние популяционные скорости движения нейтрофилов распределены в диапазоне от 7 до 11 мкм/мин, эти значения мы приняли соответственно за нижнюю и верхнюю границы нормы. Значения популяционной скорости ниже 7 мкм/мин мы принимаем как ту или иную степень нарушения подвижности нейтрофилов, а значения выше 11 мкм/мин — как ту или иную степень хемотаксиса.

Средняя популяционная скорость определяется средними индивидуальными скоростями клеток и популяционным составом, т. е. процентным соот-

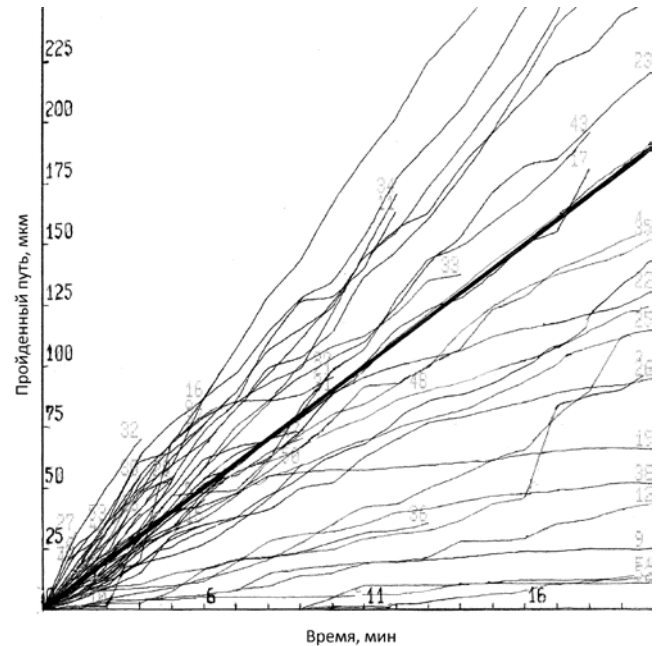


График зависимости пути, пройденного нейтрофилами здорового донора от времени (20 мин регистрации). В поле зрения микроскопа находилось более 50 клеток. Угол наклона кривых представляет скорость движения индивидуальных клеток. Средняя скорость всей популяции клеток (жирная линия) постоянна (в данном случае 9,4 мкм/мин)

ношением быстрых, медленных и неподвижных нейтрофилов в популяции. Для численного представления популяционного состава всю популяцию клеток условно разделили на 3 группы индивидуальных клеток с различной скоростью движения. За неподвижные мы приняли клетки, совершающие перемещения менее 2 мкм/мин, медленными мы считали клетки со скоростью от 2 до 7 мкм/мин и быстрыми — у которых скорость выше 7 мкм/мин.

Для выяснения связи скорости движения нейтрофилов с тяжестью состояния хирургических больных мы провели сравнение скорости и популяционного состава нейтрофилов здоровых доноров с 2 группами больных (по 30 человек) с гнойными ранами и раневой инфекцией. Разделение больных на группы тяжелых и больных средней тяжести проведено по клинко-лабораторным данным.

Показатели скорости движения нейтрофилов и популяционного состава в группах представлены в табл. 1.

Средние популяционные скорости нейтрофилов в группе тяжелых больных распределены в диапазоне от 0 до 6 мкм/мин, в группе больных средней степени тяжести скорости распределены в диапазоне от 4,5 до 9 мкм/мин, частично перекрывая диапазоны тяжелых больных и нормы.

Ясно, что объединенные по одному показателю тяжести состояния группы больных с гнойными ранами будут внутренне разнородны и, тем не менее, сред-

**Таблица 1.** Средняя скорость движения и процентный состав нейтрофилов в группах здоровых доноров, больных средней тяжести и тяжелых больных с гнойными ранами

Группа пациентов	Скорость (М ± m)	Неподвижные, %	Медленные, %	Быстрые, %
Здоровые (n = 65)	8,8 ± 0,2	16	28	56
Средней тяжести (n = 30)	6,5 ± 0,3	27	34	39
Тяжелые (n = 30)	3,3 ± 0,3	58	27	15

**Таблица 2.** Влияние радикальной хирургической операции на скорость движения нейтрофилов у больных с диабетической гангреной стопы (n = 11)

Показатели	Скорость движения нейтрофилов, мкм/мин											М ± m
	1,3	2,3	4,8	4,2	2,6	6,4	3,0	1,9	4,2	1,2	5,2	
До операции	1,3	2,3	4,8	4,2	2,6	6,4	3,0	1,9	4,2	1,2	5,2	3,4 ± 0,5
После операции	6,2	4,0	8,6	8,2	8,1	7,9	6,1	6,1	5,1	8,1	10,1	7,1 ± 0,5

ние популяционные скорости нейтрофилов для 3 групп различаются статистически достоверно по критерию Стьюдента [12]. Коэффициент корреляции между группами здоровых доноров и тяжелых больных  $r = 0,90$ , а между группой больных средней тяжести и группами здоровых доноров и тяжелых больных соответственно  $r = 0,66$  и  $r = 0,73$ . По одной произвольно взятой пробе крови можно лишь с определенной степенью вероятности судить о состоянии больного, однако средняя скорость в популяции ниже 3 мкм/мин безусловно говорит о тяжелом состоянии больного, а скорости 5–6 мкм/мин с большой вероятностью соответствуют состоянию средней тяжести.

Для проверки интоксикационной гипотезы мы провели эксперименты в камерах с протоком по влиянию сыворотки крови тяжелых больных с гнойными ранами на подвижность донорских нейтрофилов, исходно находившихся в ауто-сыворотке. В 3 экспериментах скорость движения нейтрофилов здоровых доноров в ауто-сыворотке до подачи сыворотки больных была 8,9; 12,1; 8,1 мкм/мин, а после подачи сыворотки больных соответственно 3,7; 5,4; 4,1 мкм/мин. Ауто-сыворотка здоровых доноров угнетающего действия не оказывала. Отсюда ясно, что фактор угнетения подвижности нейтрофилов присутствует в сыворотке крови больных.

Токсический фактор оказывает длительное трансформирующее действие на здоровые клетки, так как его действие сохраняется как минимум в течение часа после возвращения клеток в нормальную среду. Полученные нами данные согласуются с литературными данными о токсичности сыворотки и плазмы крови ожоговых больных [3].

В свете этих данных представленная в табл. 1 корреляция угнетения подвижности нейтрофилов с тяже-

стью состояния раневых больных объясняется доминированием фактора интоксикации как важнейшего компонента воспалительного заболевания.

Измерения скорости движения нейтрофилов у больных в процессе лечения показали, что выздоровление в конце концов заканчивается восстановлением нормальной подвижности нейтрофилов, если подвижность нейтрофилов не восстанавливается, тогда больной погибает. Таким образом, появилась возможность использовать измерение скорости движения нейтрофилов в качестве объективного показателя хода лечения и оценки эффективности хирургического вмешательства и медикаментозных воздействий [4].

Особо обратил на себя внимание факт резкого увеличения подвижности нейтрофилов у 11 больных с диабетической гангреной стопы через 1–2 сут после операции радикальной санации очага хирургической инфекции (табл. 2).

Увеличение скорости движения нейтрофилов после радикальной операции не может быть объяснено пополнением циркулирующего пула молодыми клетками из костномозгового пула. Сравнение процентного состава неподвижных, медленных и быстрых нейтрофилов с определяемой параллельно формулой крови не выявляет корреляций.

Для крови здоровых доноров процентное соотношение сегментоядерных нейтрофилов составляет 47–72 %, а палочкоядерных 1–6 % от общего количества лейкоцитов, при этом соотношение между палочкоядерными и сегментоядерными формами составляет 1:16 (показатель ядерного сдвига по Шиллингу). Процентное соотношение неподвижных, медленных и быстрых нейтрофилов в популяции, по нашим данным, составляет 16:28:56.

У тяжелых больных наблюдается сильный сдвиг формулы влево, максимальное содержание палочко-

ядерных нейтрофилов составляет 25 % от общего количества лейкоцитов, наиболее часто их содержание в пределах 10–20 %, а сегментоядерных 45–55 %, тогда как содержание неподвижных клеток может достигать, и даже превышать, 90 %. В процессе лечения восстановление нормального содержания палочкоядерных нейтрофилов происходит очень медленно и занимает недели, а иногда и месяцы, в отличие от этого существенное увеличение скорости движения нейтрофилов после радикальной операции наблюдается через 1–2 сут.

Увеличение скорости движения нейтрофилов после радикальной операции мы объясняем устранением основного очага интоксикации организма больного.

### Обсуждение

Мы показали, что уменьшение скорости движения нейтрофилов у хирургических больных связано с эндотоксической интоксикацией.

Встает вопрос, какие факторы могут отвечать за угнетение подвижности нейтрофилов и токсичность сыворотки крови?

Нейтрофилы очень чувствительны к появлению в крови факторов, способных вызывать синдром системного воспалительного ответа, это в первую очередь бактериальные эндотоксины и провоспалительные цитокины, а также вторичные цитокины и другие растворимые медиаторы, способные модулировать функции нейтрофилов [2, 13]. Важнейшим следствием развития системного воспалительного ответа при разнообразных воспалительных заболеваниях является примирование (англ. priming – подготовка к активации) и активация циркулирующих нейтрофилов [14, 15].

Ранее мы показали, что активация и примирование нейтрофилов сопровождаются угнетением их дви-

гательной активности [16, 17]. Литературные данные свидетельствуют, что все агенты, способные активировать нейтрофилы (стимуляторы респираторного взрыва и секреции гранул нейтрофилами), вызывают угнетение подвижности, кроме того, угнетение подвижности нейтрофилов происходит не только при активации, но и при некоторых формах примирования [18, 19]. Нарушения таких двигательных функций нейтрофилов, как случайное блуждание, хемотаксис и фагоцитоз при ожоговой болезни связаны с их примированием и активацией [3]. Мы высказали гипотезу о конкурентных отношениях между функциями подвижности и секреции нейтрофилов [17].

В настоящее время накопилось много свидетельств в пользу представления, что угнетение двигательной активности нейтрофилов при воспалительных заболеваниях различной этиологии связано с наличием в крови факторов интоксикации, оказывающих на нейтрофилы примирующее или активирующее действие.

Литературные данные свидетельствуют, что примирование обратимо и после удаления примирующего воздействия относительно быстро сменяется депримированием [3, 14]. Обратимость примирования позволяет объяснить увеличение скорости движения нейтрофилов у больных с диабетической гангреной стопы после удаления источника интоксикации.

### Заключение

По нашему мнению, угнетение движения нейтрофилов на стеклах может служить специфичным показателем наличия в крови токсических факторов, примирующих или активирующих нейтрофилы и влияющих на интоксикацию организма и тяжесть состояния больных при воспалительных заболеваниях.

## ЛИТЕРАТУРА

- Alves-Filho J.C., Spiller F., Cunha F.Q. Neutrophil paralysis in sepsis. *Shock* 2010;34 Suppl 1:15–21.
- Bone R.C. Toward a theory regarding the pathogenesis of the systemic inflammatory response syndrome: what we do and do not know about cytokine regulation. *Crit Care Med* 1996;24:163–72.
- Галкин А.А., Демидова В.С. Повреждение защитных функций нейтрофилов на ранней стадии ожоговой болезни. *Успехи современной биологии* 2012;132(3):297–311. [Galkin A.A., Demidova V.S. Damage of neutrophils protective functions at the early stage of burn disease. *Uspekhi sovremennoy biologii = Progress of Modern Biology* 2012;132(3):297–311 (In Russ.)].
- Галкин А.А. Подвижность нейтрофилов в норме и патологии. Дис. ... д-ра биол. наук. М., 1997. 200 с. [Galkin A.A. Motility of neutrophils in the norm and in pathology. Thesis ... of MD. Moscow, 1997. 200 p. (In Russ.)].
- Fowler A.A., Fisher B.J., Centor R.M. et al. Development of the adult respiratory distress syndrome: progressive alteration of neutrophil chemotactic and secretory processes. *Am J Pathol* 1984;116(3):427–35.
- Davis J.M., Meyer J.D., Barie P.S. et al. Elevated production of neutrophil leukotriene B4 precedes pulmonary failure in critically ill surgical patients. *Surg Gynecol Obstet* 1990;170(6):495–500.
- Tellado J.M., Christou N.V. Critically ill anergic patients demonstrate polymorphonuclear neutrophil activation in the intravascular compartment with decreased cell delivery to inflammatory foci. *J Leukoc Biol* 1991;50(6):547–53.
- Rivkind A.I., Siegel J.H., Littleton M. et al. Neutrophil oxidative burst activation and the pattern of respiratory physiologic abnormalities in the fulminant post-traumatic adult respiratory distress syndrome. *Circ Shock* 1991;33(1):48–62.
- Галкин А.А., Тимин Е.Н., Карелин А.А. Методы исследования подвижности ней-

- трофилов (обзор литературы). Клиническая лабораторная диагностика 2003;1:22–5. [Galkin A.A., Timin E.N., Karelin A.A. Method of studying of neutrophils motility (review of references). Klinicheskaya laboratornaya diagnostika = Clinical Laboratory Diagnostics 2003;1:22–5 (In Russ.)].
10. Туманов Е.А., Галкин А.А., Филиппов М.М. и др. Метод автоматической регистрации и анализа миграции лейкоцитов на базе системы обработки изображений. Бюллетень экспериментальной биологии и медицины 1990;6:594–7. [Tumanov E.A., Galkin A.A., Filippov M.M. et al. Method of automatic registration and analysis of migration of leukocytes on the basis of the image processing system. Byulleten experimentalnoy biologii i mediziny = Bulletin of Experimental Biology and Medicine 1990;6:594–7 (In Russ.)].
11. Sroka J., Kordecka A., Wlosiak P. et al. Separation methods for isolation of human polymorphonuclear leukocytes affect their motile activity. Eur J Cell Biol 2009; 88(9):531–9.
12. Галкин А.А., Туманов Е.А., Филиппов М.М. и др. Подвижность нейтрофилов у больных с раневой инфекцией. Бюллетень экспериментальной биологии и медицины 1991;111(5):491–5. [Galkin A.A., Tumanov E.A., Filippov M.M. et al. Motility of neutrophils of patients with wound infections. Byulleten experimentalnoy biologii i mediziny = Bulletin of Experimental Biology and Medicine 1991;111(5):491–5 (In Russ.)].
13. Wagner J.G., Roth R.A. Neutrophil migration mechanisms, with an emphasis on the pulmonary vasculature. Pharmacol Rew 2000;52(3):349–74.
14. Барсуков А.А., Годков М.А., Земсков В.М. и др. Роль праймированных нейтрофилов в повреждении паренхиматозных органов и развитии воспалительной патологии. Успехи современной биологии 2004;124(6):542–54. [Barsukov A.A., Godkov M.A., Zemskov V.M. et al. The role of primed neutrophils in damaging of parenchymal organs and development of inflammatory pathologies. Uspekhi sovremennoy biologii = Progress of Modern Biology 2004;124(6):542–54 (In Russ.)].
15. Cowburn A.S., Condiff A.M., Farahi N. et al. Advances in neutrophil biology. Clinical implications. Chest 2008;134:606–12.
16. Галкин А.А., Туманов Е.А., Тимин Е.Н. и др. Влияние вторичных посредников на двигательную активность нейтрофилов. Вопросы медицинской химии 1994;6:7–10. [Galkin A.A., Tumanov E.A., Timin E.N. et al. Effect of secondary intermediaries on motility of neutrophils. Voprosy meditsinskoj khimii = Medical Chemistry Issues 1994;6:7–10 (In Russ.)].
17. Галкин А.А., Туманов Е.А., Тимин Е.Н., Карелин А.А. Действие активаторов на подвижность нейтрофилов. Бюллетень экспериментальной биологии и медицины 1997;124(10):409–12. [Galkin A.A., Tumanov E.A., Timin E.N., Karelin A.A. Effect of activators on motility of neutrophils. Byulleten experimentalnoy biologii i mediziny = Bulletin of Experimental Biology and Medicine 1997;124(10):409–12 (In Russ.)].
18. Галкин А.А., Демидова В.С. Роль  $Ca^{2+}$  в регуляции функций нейтрофилов. Успехи современной биологии 2007;127(1):58–72. [Galkin A.A., Demidova V.S. The role of  $Ca^{2+}$  in regulation of functions of neutrophils. Uspekhi sovremennoy biologii = Progress of Modern Biology 2007;127(1):58–72 (In Russ.)].
19. Галкин А.А., Демидова В.С. Роль адгезии в активации нейтрофилов и цитотоксическом взаимодействии нейтрофилов с эндотелием. Успехи современной биологии 2011;131(1):62–78. [Galkin A.A., Demidova V.S. The role of adhesion in activation of neutrophils and cytotoxic interaction between neutrophils and the endothelium. Uspekhi sovremennoy biologii = Progress of Modern Biology 2011;131(1):62–78 (In Russ.)].

## Использование системы лечения ран отрицательным давлением у пациентов с осложненной костной травмой

К.Н. Сергеев, А.В. Жаглин

Центральная клиническая больница № 1 Научного клинического центра ОАО «РЖД»;  
Россия, 123567, Москва, Волоколамское шоссе, 84

Контакты: Константин Николаевич Сергеев 89104559645@mail.ru

В статье представлен успешный опыт комплексного многоэтапного хирургического лечения тяжелого открытого оскольчатого перелома плечевой кости с обширной отслойкой и размозжением мягких тканей верхней конечности. Особое внимание уделено подходам к проведению этапных хирургических обработок и подготовки раны к пластическому закрытию, современным методам лечения, включающим терапию отрицательным давлением (negative pressure wound therapy – NPWT), обработку раны пульсирующей струей жидкости, использование атравматичных средств для местного лечения раны. Весь комплекс предложенных в работе хирургических и консервативных приемов позволил добиться перевода раневого процесса из осложненного в нормальный, репозиции и закрытия области перелома полноценными мягкими тканями, полностью ликвидировать обширную рану верхней конечности в функционально активной области в большей степени за счет окружающих местных тканей, достичь хорошего функционального и косметического эффекта.

**Ключевые слова:** открытый оскольчатый перелом плечевой кости, компартмент-синдром, травматическая отслойка кожи и мягких тканей, вакуум-терапия (терапия отрицательным давлением), пластика раны местными тканями, аутодермопластика, хирургическое лечение, обработка раны пульсирующей струей жидкости

### The use of the negative pressure wound therapy system for patients with complicated bone injuries

K.N. Sergeev, A.V. Zhaglin

Central Clinical Hospital No. 1 of the Research Clinical Center of RZhD JSC; 84 Volokolamskoye Highway, Moscow, 123567, Russia

The article presents a successful experience of complex multi-stage surgical treatment of a severe open comminuted fracture of the humerus with large detachment and crushing of the soft tissues of the upper limb. Special attention was paid to approaches to performance of staged surgical treatment and preparation of the wound to plastic closing, state-of-art treatment methods that include negative pressure wound therapy (NPWT), treatment of wounds with a "pulsating liquid jet", use of noninvasive means for the topical treatment of wounds. The whole complex of the proposed surgical and conservative methods allowed transferring of the wound process from the complicated to the normal category, reposition and closing of the fracture area with fully functional soft tissues, complete elimination of the extensive injury of the upper extremity in a functionally active region, to a greater extent at the expense of local surrounding tissues, as well as achievement of the good functional and cosmetic effect.

**Key words:** open comminuted fracture of the humerus, compartment syndrome, traumatic detachment of the skin and soft tissues, vacuum therapy (negative pressure therapy), plastic repair of wound with local tissues, autodermoplasty, surgical treatment, wound treatment with a pulsating liquid jet

#### Введение

Тенденция увеличения травматизма по данным зарегистрированных обращений за последние 10 лет показывает, что этот класс болезней является существенным фактором, оказывающим негативное влияние на состояние здоровья трудоспособного населения. По данным ВОЗ, травмы в структуре общей заболеваемости занимают 3-е место после заболеваний органов дыхания и кровообращения. За последние годы отмечается как динамика роста общего травматизма трудоспособного населения, так и рост показателя временной нетрудоспособности и первичной инвалидности. Открытые повреждения конечностей в структуре травматизма занимают 3-е место, составляя до 18,4 % от общего числа всех травм, и представляют значи-

тельные трудности при комплексном лечении, а также нередко приводят к осложненному процессу восстановления. Результат лечения открытых переломов костей конечностей во многом зависит от правильной оценки состояния мягких тканей в ране и аккуратного обращения с ними во время первичной и повторных хирургических обработок. В связи с чем именно данный вид повреждений требует применения интерактивного протокола лечения, каждый этап в котором должен быть тщательно продуман. Владение методиками оценки закрытых и открытых повреждений конечностей и внедрение в практику современных методов лечения позволяют достигнуть неосложненного заживления, максимального восстановления функции и сокращения сроков лечения больных с открытой

травмой конечностей [1]. Одним из современных и эффективных методов лечения при открытых повреждениях конечностей, позволяющих одновременно бережно относиться к мягким тканям раны и сепарировать костные отломки от окружающей среды, является вакуум-терапия. Правильное применение вакуум-ассистированных повязок позволяет значительно сократить сроки и экономические затраты при лечении данной категории больных [2, 3].

Кроме того, в практической деятельности оперирующего травматолога-ортопеда довольно часто могут встречаться и послеоперационные гнойные осложнения, требующие открытого ведения ран. Увеличение частоты осложненного послеоперационного течения травм конечностей, вероятнее всего, связано с ростом количества сложных травматолого-ортопедических хирургических вмешательств и изменением взглядов на наличие сопутствующих заболеваний. Так, например, возраст старше 90 лет, наличие тяжелой сопутствующей патологии (периферическая сосудистая недостаточность, сахарный диабет, гипертоническая болезнь и др.) в современной оперативной травматологии перестали быть противопоказаниями для хирургического лечения, вследствие чего увеличивается и риск послеоперационных гнойных осложнений. В данных ситуациях применение вакуум-терапии также является важным компонентом комплексного лечения.

Заметим, что основные положительные эффекты, возникающие при использовании NPWT (negative pressure wound therapy — лечение ран отрицательным давлением), влияющие на процесс заживления раны, это:

1) активная эвакуация раневого отделяемого, в том числе продуктов распада матриксной металлопротеиназы, замедляющих заживление раны;

2) контролируемое поддержание и сохранение влажной раневой среды, стимулирующей ангиогенез, усиливающей фибринолиз и способствующей функционированию факторов роста;

3) прогрессивное снижение бактериальной обсемененности тканей раны;

4) разрешение локального интерстициального отека поврежденных тканей, снижение межклеточного давления, усиление местного лимфообращения и транскапиллярного транспорта, что в результате улучшает раневую среду и трофику тканей, увеличивает скорость формирования молодой грануляционной ткани, а улучшение перфузии раневого ложа дополнительно способствует деконтаминации раны;

5) механическая микродеформация клеток, которая ведет к ускорению их репликации, в результате чего стимулируется ангиогенез и рост грануляционной ткани [1, 4–6].

Все описанные эффекты направлены на ускорение заживления раны и перевода ее в случае развития гнойных осложнений в неосложненное течение, а по-

тому применение вакуумных систем в комплексном лечении открытой травмы конечностей считаем оправданным.

За 2014 г. в отделении травматологии ЦКБ №1 НКЦ ОАО «РЖД» пролечено 12 больных с обширными посттравматическими дефектами мягких тканей с применением аппарата медицинского вакуума S 042 NPWT VivanoTec® (Hartmann, Германия) и стерильных одноразовых наборов VivanoMed® Foam Kit (S, M, L) в рекомендованных комбинациях. Механизм и энергия травматического агента, фоновые и основные заболевания, а также сроки начала лечения с использованием вакуумной технологии Vivano® были различны, при этом после начала терапии у всех больных отмечалась положительная динамика со стороны раневого процесса, сокращение сроков лечения и, как итог, полное заживление раны и восстановление функции конечности. В настоящее время в отделении применяется протокол ведения больных травматологического профиля с использованием вакуумной технологии Vivano®. Вакуум применяется при обширных ранах конечностей травматической этиологии с осложненным заживлением дефектов мягких тканей на фоне переломов верхних и нижних конечностей. Используемая нами тактика ведения подобных больных представлена в следующем клиническом наблюдении.

*Больной Т., 28 лет, травма в результате ДТП: водитель мотоцикла не справился с управлением, во время маневра произошло падение на полотно автотрассы. Левая верхняя конечность больного попала под колесо параллельно движущегося грузовика.*

*Бригадой скорой медицинской помощи на месте ДТП выполнена остановка продолжающегося кровотечения, адекватное обезболивание и шинирование травмированного сегмента. Больной доставлен в приемное отделение травматологии по месту ДТП. При поступлении осмотрен дежурными специалистами, выполнено рентгенологическое исследование (рис. 1).*

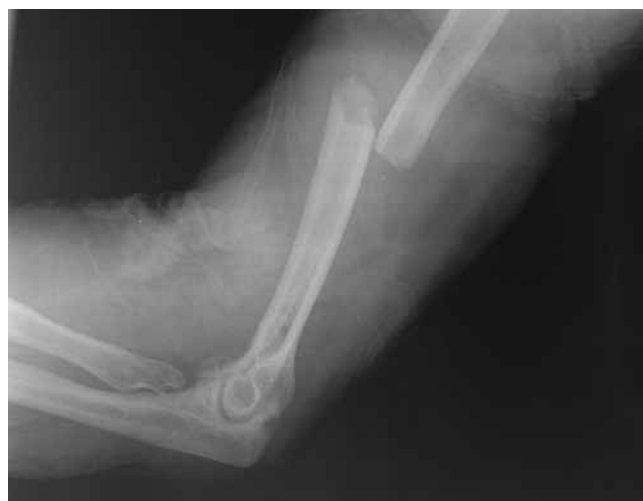

Рис. 1. Рентгенограмма левой плечевой кости при поступлении

В асептических условиях транспортная иммобилизация снята, произведена ревизия раны: рана левой верхней конечности от средней трети плеча до средней трети предплечья с циркулярной отслойкой кожи. Дном раны являются мышцы передненааружной и передневнутренней поверхностей плеча и предплечья, отмечается травматическое вскрытие фасциальных футляров, признаков продолжающегося кровотечения не выявлено. По данным рентгенографии диагностирован оскольчатый перелом средней трети плечевой кости. В условиях операционной выполнена первичная хирургическая обработка раны, послойное ушивание с глухим закрытием кожи несмотря на обширность и тяжесть повреждения мягких тканей конечности. Наложена задняя глубокая гипсовая лонгета, назначена антибактериальная и симптоматическая терапия. После операции в течение первых суток усиливался болевой синдром и отек пораженного сегмента, появилась синюшность краев ушитой раны. Для дальнейшего лечения больной направлен в травматологическое отделение ЦКБ №1 НКЦ ОАО «РЖД».

В лабораторных показателях при поступлении больного обращает на себя внимание повышение уровня миоглобина до 408 нг/мл (норма до 30 нг/мл), снижение уровня гемоглобина до 106 г/л, лейкоцитоз до  $10,7 \times 10^9$ /л, скорость оседания эритроцитов (СОЭ) 2 мм.

При поступлении в травматологическое отделение состояние мягких тканей пораженной конечности расценено как развивающийся компартмент-синдром на фоне открытого оскольчатого перелома средней трети левой плечевой кости и инфицированной ушитой обширной травматической раны левого плеча и предплечья. По срочным показаниям выполнена хирургическая обработка раны левой верхней конечности (рис. 2). Выполнено снятие лигатур с раны и ушитых фасциальных футляров, забор биоматериала для качественного и количественного микробиологического исследования, иссечение нежизнеспособных, размозженных тканей с последующей обработкой раневой поверхности «пульсирующей струей жидкости», стабилизация перелома интрамедуллярным блокированным штифтом без расверливания канала (рис. 3). На завершающем этапе данного хирургического вмешательства начата терапия отрицательным давлением (NPWT) с использованием

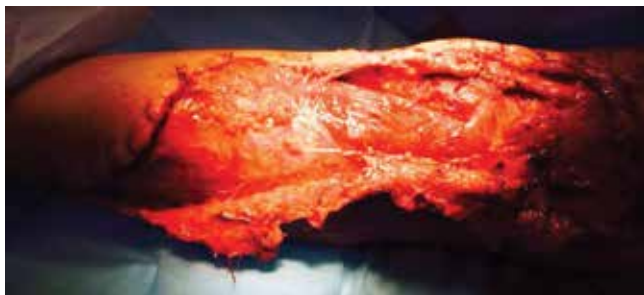


Рис. 2. Состояние мягких тканей после снятия лигатур

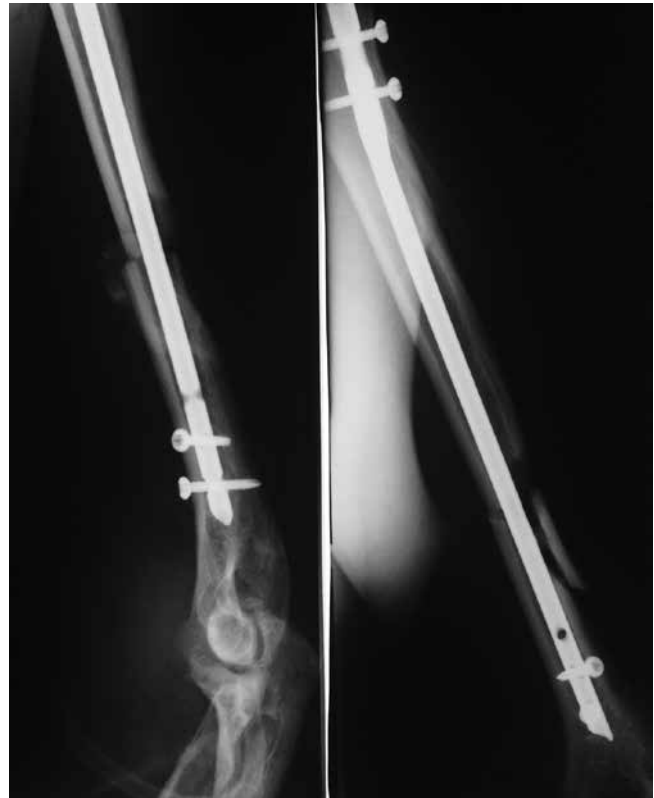


Рис. 3. Интрамедуллярный остеосинтез левой плечевой кости после репозиции

стерильных одноразовых наборов VivanoMed® Foam Kit (L) в постоянном режиме 120 мм рт. ст., аппаратом S 042 NPWT/VivanoTec®.

Учитывая обширность раны, циркулярность отслойки кожных покровов, неровность раневых краев с глубокими подкожными карманами, для адекватного лечения методом отрицательного давления дополнительно к основному комплекту набора VivanoMed® Foam Kit (L) были применены стерильные марлевые салфетки Telasorb®, которыми тампонировались труднодоступные раневые зоны. Кожные края раны эластически адаптированы методом «шнуровки» ниппельным жгутом, подшитым к коже.

С момента поступления в отделение больному одновременно с хирургическим этапом начат курс консервативного лечения компартмент-синдрома (актовегин, трентал, циннаризин) и эмпирическая антибактериальная терапия (цефтриаксон), адекватное обезболивание, умеренная терапевтическая седация.

По результатам бактериологического исследования выделено *Staphylococcus epidermidis*  $1 \times 10^7$ , *Staphylococcus haemolyticus*  $1 \times 10^6$ , *Enterococcus faecalis*  $1 \times 10^3$ . Учитывая результаты антибиотикочувствительности микроорганизмов, выполнена смена антибактериальной терапии на ванкомицин 1,0 внутривенно 2 раза в сутки.

Экспозиция вакуумной терапии на первом этапе лечения, учитывая обильность серозно-геморрагического раневого отделяемого до 800,0 мл, составила 48 ч.



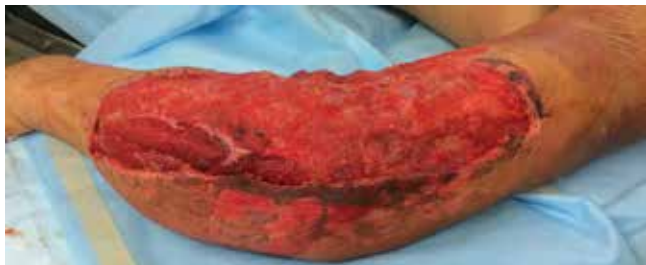


Рис. 4. Состояние раны в момент ревизии после первого этапа лечения NPWT

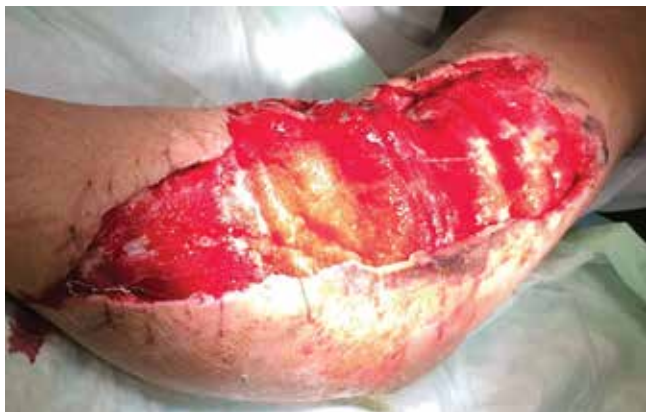

Рис. 5. Общий вид раны, 2-е сутки вакуум-терапии

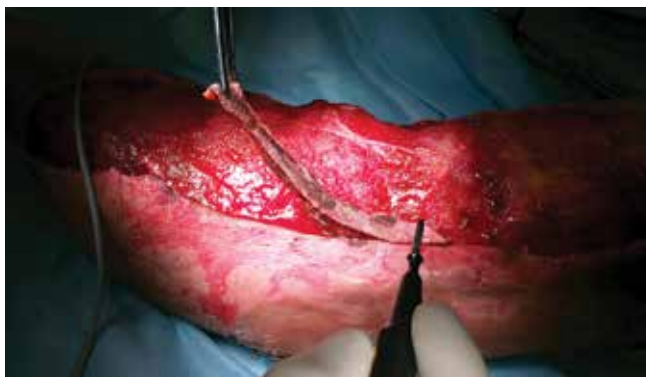

Рис. 6. Экономное иссечение нежизнеспособных тканей

Через 2 сут после хирургической обработки в условиях операционной под сочетанной анестезией вакуумная повязка снята, адаптационные эластические «шнурочные» швы удалены, выполнена ревизия подкожных карманов (рис. 4, 5). Произведен забор раневого отделяемого с целью динамического микробиологического мониторинга. При ревизии раны и подкожных карманов выявлены краевые некрозы отслоенной кожи от 0,5 до 1,5 см на протяжении 10,0 см. Выполнено экономное иссечение нежизнеспособных тканей (рис. 6). На заключительном этапе операции произведена обработка раны пульсирующей струей жидкости (рис. 7).

На 5-е сутки после повторной хирургической обработки и вакуум-терапии в послеоперационном периоде в местном статусе отмечается положительная динамика. При осмотре поверхности раневого ложа отмече-

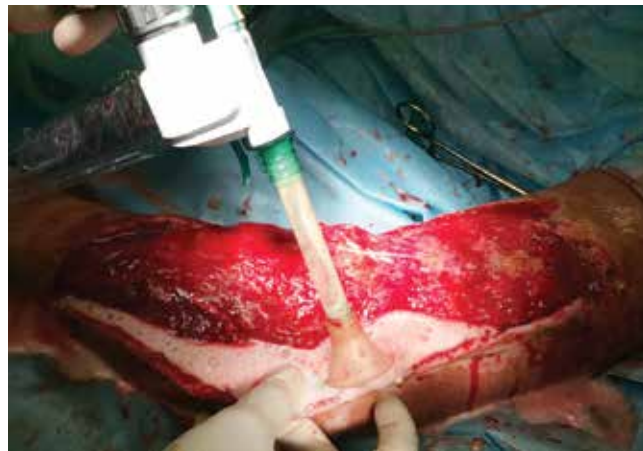

Рис. 7. Хирургическая обработка раны пульсирующей струей жидкости

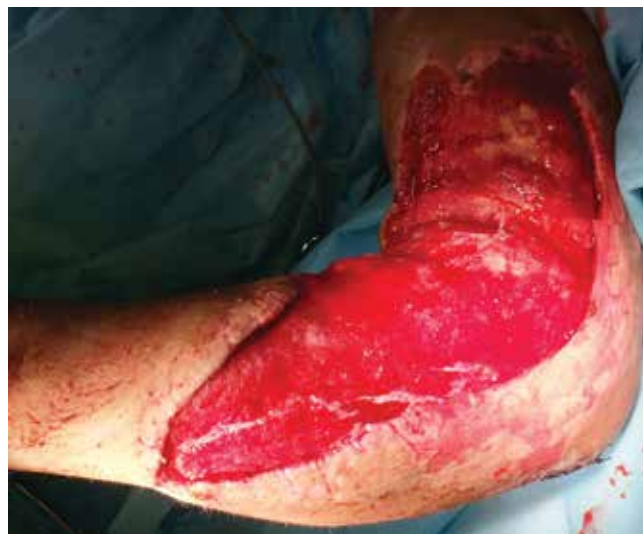
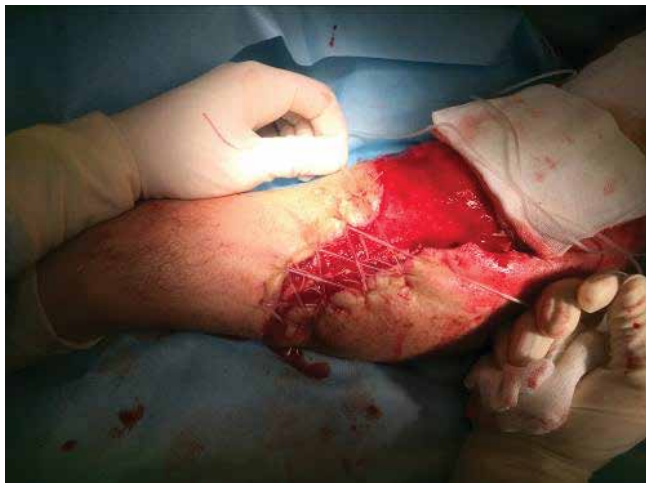
Рис. 8. Вид раны после повторной хирургической обработки, 7-е сутки вакуум-терапии

ны рост молодой грануляционной ткани, снижение отека мягких тканей, признаки жизнеспособности мышечного массива (рис. 8). По результатам контрольных микробиологических исследований роста микроорганизмов с поверхности раны и из подкожных карманов не обнаружено.

Дальнейшее течение послеоперационного периода было гладким, в ране отмечен переход во 2-ю стадию раневого процесса, что позволило следующим этапом хирургического лечения приступить к реконструктивным вмешательствам. Выполнена частичная пластика раны местными тканями методом дозированного тканевого растяжения (рис. 9). Карманы остаточной раны рыхло тампонируются стерильными марлевыми салфетками Telasorb<sup>®</sup>, ложе раны укрыто атрауматичной повязкой Atrauman<sup>®</sup> Ag.

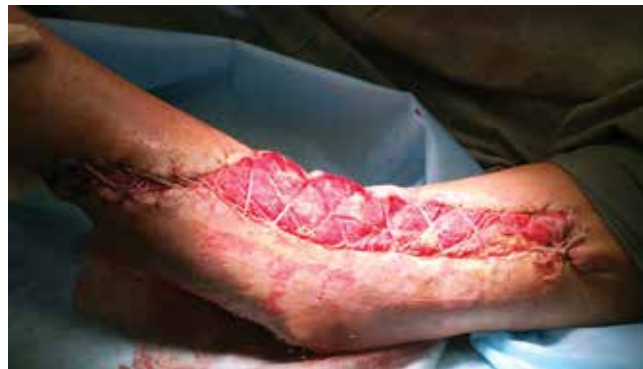Продолжена терапия отрицательным давлением (NPWT) с использованием стерильных одноразовых наборов VivanoMed<sup>®</sup> Foam Kit (L) в постоянном режиме 120 мм рт. ст., аппаратом S 042 NPWT/VivanoTec<sup>®</sup>.



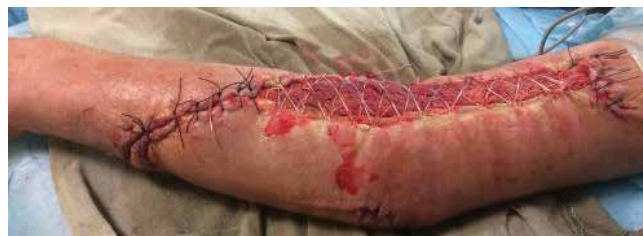**Рис. 9.** Частичная пластика раны левой верхней конечности местными тканями методом дозированного тканевого растяжения

С целью местного антибактериального, анестетического эффектов и улучшения эвакуации раневого отделяемого, а также пролонгации экспозиции работы повязки VivanoMed® Foam Kit к системе добавлены 2 санационных порта с дозированным введением в повязку с заданной скоростью по перфузору многокомпонентного физиологического раствора (рингер), местного анестетика (наропин), антибактериального препарата (ванкомицин). Экспозиция вакуумной терапии на 2-м этапе лечения, учитывая снижение объема раневого отделяемого до 200,0 мл, подключение дополнительных санационных портов, применение атравматического раневого покрытия Atrauman® Ag составила 96 ч. Скорость поступления поликомпонентного раствора по перфузору в повязку составляла 6–10 мл/ч. Применение дополнительного введения комплекса анестетического, антибактериального и физиологического растворов улучшило переносимость NPWT больным и пролонгировало работу повязки.

Послеоперационный период протекал гладко как в общем, так и в местном статусе. По результатам бактериологического исследования роста микроорганизмов из раны левой верхней конечности не выявлено. В лабораторных анализах отмечено снижение значений миоглобина до 202 нг/мл, (гемоглобин 105 г/л, лейкоциты  $9,6 \times 10^9$ /л, СОЭ 37 мм). В общем состоянии больного — без клинически значимых отклонений. В связи с чем решено следующим этапом хирургического лечения выполнить частичную пластику раны местными тканями, а на остаточную рану наложить адаптационные швы для ликвидации раневого дефекта методом дозированного тканевого растяжения. При ревизии раны после снятия вакуумной повязки отмечено: отсутствие возникновения свежих краевых некрозов, регресс отека мягких тканей, дно раны на всем протяжении ложа, включая карманы, выслано свежей грануляционной тканью, края раны хорошо сближаются, что делает возможным этапные реконструктивные вмешательства (рис. 10).



**Рис. 10.** Вид раны после снятия NPWT-повязки и частичной пластики раны местными тканями



**Рис. 11.** Вид раны на одном из реконструктивных этапов лечения. Рана на 85 % укрыта полноценными местными тканями

При следующей смене вакуумной повязки произвели повторную хирургическую обработку раны, взяли материал для проведения микробиологических исследований, обработали рану пульсирующей струей жидкости, края раны повторно мобилизовали и сблизили, что позволило дополнительно уменьшить площадь раневой поверхности за счет местных тканей (рис. 11). Ложе раны укрыли атравматичным покрытием Atrauman® Ag. NPWT на этом этапе проводили с использованием стерильных одноразовых наборов VivanoMed® Foam Kit (L) в переменном режиме 90–135 мм рт. ст., аппаратом S 042 NPWT/VivanoTec® с санационными портами контролируемого орошения раны. Экспозиция вакуумной терапии на 3-м этапе лечения, учитывая снижение объема раневого отделяемого до 50,0 мл, работы дополнительных санационных портов, применение атравматического раневого покрытия Atrauman® Ag, составила 96 ч.

При сохранении положительного течения раневого процесса решено подготовить больного для пластического закрытия раны при следующей этапной смене вакуум-ассистированной повязки. Адаптационные «шнурочные» швы восстановлены, на проксимальный и дистальный углы раневого ложа наложены дополнительные кожные швы. Продолжена NPWT. При контрольных бактериологических исследованиях раневого отделяемого роста микроорганизмов не отмечено. Экспозиция вакуумной терапии на 4-м этапе лечения, учитывая клиническую картину предыдущих этапов и положительную тенденцию раневого процесса, удовлетворительное общее состояние больного, составила 120 ч.

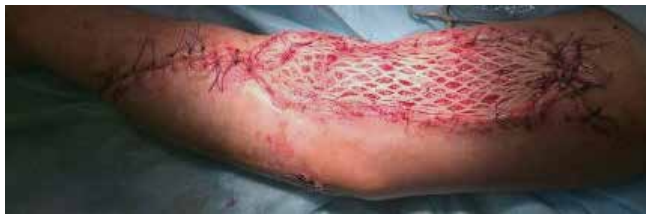

Рис. 12. Аутодермопластика остаточной раны левой верхней конечности расщепленным перфорированным трансплантатом

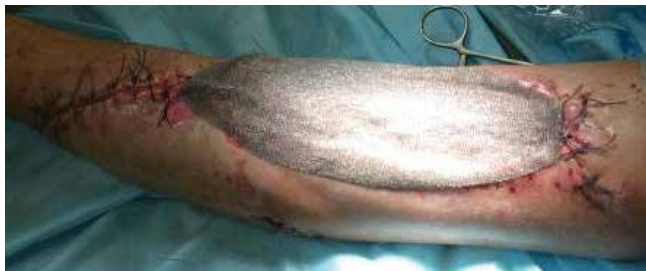

Рис. 13. Защита трансплантата атравматическим раневым покрытием Atrauman® Ag

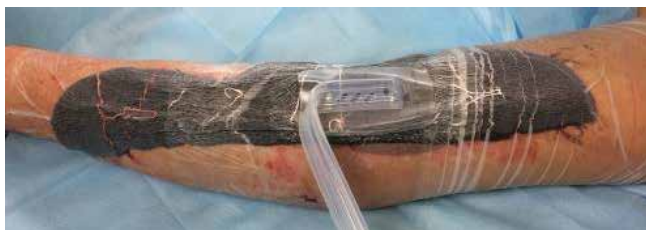

Рис. 14. Стабилизация трансплантата вакуумной повязкой VivanoMed® Foam Kit (L)

Следуя ранее выстроенному плану в условиях операционной под сочетанной анестезией, вакуумная повязка и адаптационные швы сняты, выполнена ревизия остаточной раны: рана соответствует критериям готовности к пластическому закрытию по С.Е. Attinger (2006). Выполнена подготовка раневого ложа, повторная хирургическая обработка раны и аутодермопластика расщепленным перфорированным кожным трансплантатом (рис. 12).

Для защиты и профилактики смещения трансплантата рана укрыта атравматическим раневым покрытием Atrauman® Ag (рис. 13) и стабилизирована вакуумной повязкой VivanoMed® Foam Kit (L) (рис. 14) в переменном режиме с уровнем отрицательного давления 80–120 мм рт. ст. с дополнительным орошением лоскута многокомпонентным физиологическим раствором по дополнительным saniрующим портам. Экспозиция вакуум-ассистированной повязки составляла 96 ч.

При первой смене повязки после аутодермопластики расщепленным перфорированным трансплантатом и вакуум-ассистированной стабилизации отмечена хорошая фиксация трансплантата в ране (рис. 15).

Принято решение о продолжении вакуум-ассистированной терапии. При второй ревизии на 7-е сутки

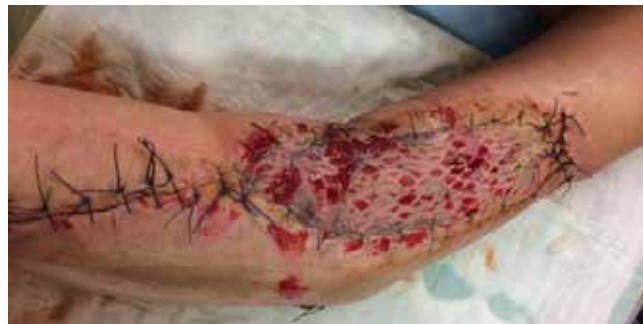

Рис. 15. Хорошая фиксация и приживание трансплантата в ране

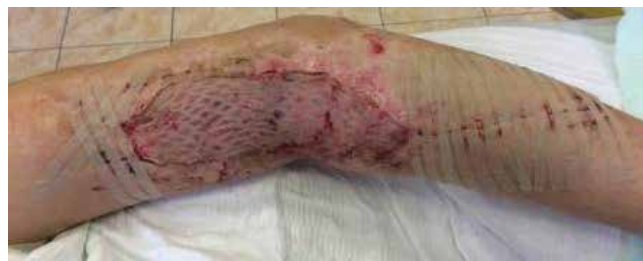

Рис. 16. Общий вид раны после снятия кожных швов

после аутодермопластики отмечена хорошая приживаемость трансплантата. Продолжено лечение атравматическими перевязочными материалами Atrauman® Ag и эластическая компрессия верхней конечности в амбулаторных условиях. Общий срок лечения составил 30 сут. Результат лечения расценен как хороший как в функциональном, так и в косметическом отношении. Вид раны после снятия кожных швов представлен на рис. 16.

Подводя итоги лечения обширного травматического повреждения мягких тканей на фоне открытого оскольчатого перелома плечевой кости, можно сделать выводы, что применение аппаратного медицинского управляемого и контролируемого вакуума позволяет: предотвратить развитие гнойных осложнений после тщательной хирургической обработки инфицированной раны, максимально сохранить жизнеспособными травматически отслоенные мягкие и покровные ткани, подготовить рану к аутодермопластике и обеспечить хороший результат приживаемости кожного трансплантата при первично интрамедулярно стабилизированном переломе плечевой кости. Данный клинический пример демонстрирует возможность применения NPWT в качестве протокола лечения травматических ран конечностей.

К основным достоинствам лечения осложненных повреждением мягких тканей переломов конечностей с применением аппарата медицинского вакуума S 042 NPWT VivanoTec и стерильных одноразовых наборов VivanoMed® Foam Kit (S, M, L) относятся: надежность аппарата S 042 NPWT/VivanoTec® и интуитивно понятный русифицированный интерфейс операционной системы, компактность и легкость аппарата, комплектация стерильных одноразовых набо-

ров VivanoMed® Foam Kit (S, M, L) «все в одном», возможность ранней активизации больного и его мобильность, длительная работа аппарата от аккумулятора (до 16 ч), широкий диапазон параметров уровня постоянного отрицательного давления, возможность программирования уровней переменного отрицательного давления, учитывая требования раневого процес-

са и задачи этапа лечения, возможность проведения длительной терапевтической сессии без смены повязки (до 72 ч) и, как следствие, снижение частоты смены повязок и риска внутрибольничной инфекции, аппаратный контроль правильности работы замкнутой системы с выведением на экран сообщений об ошибках ее функционирования.

## Л И Т Е Р А Т У Р А

1. Котельников Г.П., Миронов С.П. Травматология. Национальное руководство. М.: ГЭОТАР-Медиа, 2011. [Kotelnikov G.P., Mironov S.P. Traumatology. National Guideline. Moscow: GEOTAR-Media, 2011 (In Russ.)].
2. Оболенский В.Н., Никитин В.Г., Семенистый А.Ю. и др. Использование принципа локального отрицательного давления в лечении ран и раневой инфекции. Новые технологии и стандартизация в лечении осложненных ран. СПб.—М., 2011. С. 58—65. [Obolenskiy V.N., Nikitin V.G., Semenisty A.Y. et al. Use of the local negative pressure principle in treatment of wounds and wound infections. New technologies and standardization in treatment of complicated wounds. Saint-Petersburg, Moscow, 2011. Pp. 58—65 (In Russ.)].
3. Fleischmann W., Strecker W., Bombelli M., Kinzl L. Vacuum sealing as treatment of soft tissue damage in open fractures. Unfallchirurg 1993;96(9):488—92.
4. Anagnostakos K., Mosser P. Bacteria identification on NPWT foams: clinical relevance or contamination? J Wound Care 2012 Jul;21(7):333—4, 336—9.
5. Morykwas M., Argenta L.C., Shelton-Brown E.I., McGuirt W. Vacuum-assisted closure: a new method for wound control and treatment: animal studies and basic foundation. Ann Plastic Surg 1997;38(6):553—62.
6. Schintler M.V. Negative pressure therapy: theory and practice. Diabetes Metab Res Rev 2012 Feb;28 Suppl 1:72—7.

## Способ хирургического лечения диабетической остеоартропатии при полной потере опороспособности конечности вследствие гнойных осложнений

В.А. Митиш<sup>1,2</sup>, В.В. Гаряева<sup>1</sup>, С.А. Оруджева<sup>1</sup>, Т.Г. Турова<sup>1</sup>, Ю.С. Пасхалова<sup>1,2</sup>, Л.А. Блатун<sup>1</sup>

<sup>1</sup>ФГБУ «Институт хирургии им. А.В. Вишневского» Минздрава России; Россия, 115093, Москва, улица Большая Серпуховская, 27;

<sup>2</sup>кафедра медицины катастроф, ГБОУ ВПО «Российский университет дружбы народов»;

Россия, 117198, Москва, ул. Миклухо-Маклая, 6

**Контакты:** Юлия Сергеевна Пасхалова [paschalovaj@mail.ru](mailto:paschalovaj@mail.ru)

В статье представлен способ хирургического лечения, который может быть использован для лечения диабетической остеоартропатии в случаях полной потери опороспособности конечности вследствие гнойных осложнений: тотальный гнойно-деструктивный остеоартрит голеностопного сустава, панфлегмона с вовлечением скелета среднего и заднего отделов стопы (патентная заявка № 2014142790 от 23.10.2014). Способ заключается в двухэтапном хирургическом лечении данной категории больных. На 1-м этапе проводится гильотинная ампутация в нижней трети голени, позволяющая радикально, полно и быстро (в течение 5–7 мин) удалить гнойный очаг, вызывающий сильнейшую интоксикацию у больных и определяющий, в частности, тяжесть их состояния; значительно уменьшить интраоперационную кровопотерю и «энергетические потери» через рану в послеоперационном периоде (небольшой размер раны при гильотинной ампутации), что приводит к быстрому восстановлению в послеоперационном периоде; в кратчайшие сроки купировать отек голени и создать условия для реампутации с сохранением коленного сустава. На 2-м этапе проводится реампутация пораженной конечности на границе верхней и средней трети голени фасциомиопластическим способом в плановом порядке. Благодаря применению двухэтапного хирургического лечения у больных удается предотвратить развитие генерализации инфекции и летальный исход, сохранить коленный сустав, уменьшить сроки реабилитации и значительно улучшить качество жизни.

**Ключевые слова:** сахарный диабет, синдром диабетической стопы, диабетическая остеоартропатия, дистальная диабетическая нейропатия, флегмона стопы, гнойно-деструктивный остеоартрит голеностопного сустава, высокая ампутация

### Method of surgical treatment of diabetic osteoarthropathy with complete loss of support ability of limbs due to purulent complications

V.A. Mitish<sup>1,2</sup>, V.V. Garyayeva<sup>1</sup>, S.A. Orudjeva<sup>1</sup>, T.G. Turova<sup>1</sup>, Yu.S. Paskhalova<sup>1,2</sup>, L.A. Blatun<sup>1</sup>

<sup>1</sup>A.V. Vishnevskiy Institute of Surgery, Ministry of Health of Russia; 27 Bolshaya Serpukhovskaya St., Moscow, 117997, Russia;

<sup>2</sup>Department of the Medicine of Catastrophes, Peoples' Friendship University of Russia;

6 Miklukho-Maklaya St., Moscow, 117198, Russia

The article presents a method of surgical treatment that may be used for therapy of diabetic osteoarthropathy in the cases of complete loss of support ability of limbs due to purulent complications: total purulent destructive osteoarthritis of the ankle joint, panflegmona involving the middle and posterior skeletal sections of the foot (patent application No. 2014142790 dated 23.10.2014). The method is in two-stage surgical treatment of this category of patients. The 1<sup>st</sup> stage is guillotine amputation of the lower third of the shin that allows removing the purulent center, which causes severe intoxication in patients and determines, in particular, the severity of their condition, radically, completely and quickly (within 5–7 min), and significantly reducing intraoperative blood loss and "energy loss" through the wound in the postoperative period (the small size of the wound with guillotine amputation), which leads to rapid recovery in the postoperative period; as well as stopping swelling of the leg as soon as possible and creating the conditions for reamputation with saving of the knee joint. The 2<sup>nd</sup> stage is reamputation of the affected extremity on the border of the upper and the middle third of the shin with the fasciomyoplastic method as a scheduled surgery. Due to application of the two-staged surgical, it is possible to prevent development of generalization of the infection and death, save the knee joint, reduce the rehabilitation period, and significantly improve the quality of life of patients.

**Key words:** diabetes mellitus, diabetic foot syndrome, diabetic osteoarthropathy, diabetic neuropathy, foot phlegmon, suppurative destructive osteoarthritis, high amputation

Сахарный диабет является ведущей причиной всех нетравматических высоких ампутаций, выполняемых в мире. Несмотря на развитие медицинской науки и хирургии в частности, прибегать к ампутаци-

ям при синдроме диабетической стопы приходится достаточно часто, особенно когда дело касается пациентов с обширным гнойно-деструктивным поражением тканей пораженной конечности. Такие паци-

енты поступают в стационар в тяжелом и крайне тяжелом состоянии, с декомпенсацией сахарного диабета и соматических заболеваний. Наличие обширного гнойного очага на стопе вызывает развитие реактивного отека, распространяющегося зачастую на всю голень с развитием индуративных изменений в коже голени. Такое поражение является абсолютным показанием к выполнению высокой ампутации пораженной конечности по срочным показаниям в течение первых 6 ч после поступления в стационар из-за крайне высокого риска генерализации инфекции и сепсиса [1].

Традиционно при выборе уровня ампутации хирурги ориентируются на состояние тканей и степень сосудистого поражения. При диабетической остеоартропатии (ДОАП) нарушений макрогемодинамики, как правило, не обнаруживается, а деструктивные изменения в тканях имеют неинфекционный характер (гнойный процесс носит вторичный характер и развивается после нарушения целостности кожных покровов вследствие прогрессирующей деформации и деструкции скелета стопы). Вместе с тем при наличии выраженного отека и индурации кожи голени единственно возможным уровнем ампутации является бедро. Летальность после выполнения ампутаций на уровне бедра у больных сахарным диабетом достигает 39–68 % [2, 3]. Причинами столь высокой летальности является тяжелое состояние больных при поступлении, а также невозможность подготовить пациентов к длительному и травматичному хирургическому вмешательству, каким является высокая ампутация.

Задачей описываемого в статье способа лечения является обеспечение возможности адекватного вмешательства у больных ДОАП любой стадии при полной потере опороспособности конечности вследствие гнойных осложнений (тотального гнойно-деструктивного остеоартрита голеностопного сустава, панфлегмоны стопы с вовлечением скелета среднего и заднего отделов стопы) с одновременным снижением летальности и уменьшением уровня ампутации (сохранение коленного сустава).

Технический результат, достигаемый при использовании данного метода, заключается в снижении уровня усечения конечности при абсолютных показаниях к высокой ампутации и сокращении послеоперационной летальности за счет выполнения на 1-м этапе лечения гильотинной ампутации на уровне нижней трети голени, обеспечивающей радикальное, полное и одномоментное удаление гнойного очага, являющегося причиной интоксикации и тяжести состояния больного; быстрое купирование отека голени и создание условий для реампутации с сохранением коленного сустава, а также снижение кровопотери и энергетических потерь через рану в послеоперационном периоде.

Указанный технический результат достигается за счет использования способа, включающего проведение 2 этапов:

– на 1-м этапе осуществляют одномоментную круговую (гильотинную) ампутацию на уровне нижней трети голени;

– на 2-м этапе (после стихания воспалительного процесса и стабилизации общего состояния больного) выполняется реампутация нижней конечности на границе верхней и средней трети голени фасциомиопластическим способом.

Способ осуществляется следующим образом: при поступлении больного в стационар, после непродолжительной предоперационной подготовки, включающей мониторинг и коррекцию уровня гликемии препаратами инсулина, мониторинг и коррекцию водно-электролитных нарушений и кислотно-основного состояния с помощью инфузионно-трансфузионной терапии, симптоматическую терапию, под проводниковой анестезией с блокадой седалищного и бедренного нервов выполняют круговую одномоментную (гильотинную) ампутацию в нижней трети голени.

В послеоперационном периоде осуществляют антибактериальную, дезинтоксикационную, симптоматическую терапию, местное лечение раны мазями на полиэтиленгликолевой основе (левомеколь, офломелид).

Через 7–14 сут после первой операции в плановом порядке выполняют реампутацию голени на границе средней и верхней трети фасциомиопластическим способом с формированием пригодной для протезирования культи.

Объективными признаками, свидетельствующими о возможности выполнить реампутацию, являются: отсутствие лихорадки, нормальный уровень гемоглобина, эритроцитов и лейкоцитов в периферической крови, отсутствие сдвига в лейкоцитарной формуле крови, нормальные уровни креатинина, мочевины, трансаминаз, общего белка и его фракций, нормализация гликемического профиля.

Особенности использования метода и его результаты представлены в следующих клинических наблюдениях.

#### Пример 1

**Больной П., 54 года, поступил 24.07.12 в 10:15 с диагнозом:**

**основной:** сахарный диабет, 2-й тип, тяжелое течение, декомпенсация;

**осложнения:** синдром диабетической стопы, нейропатическая форма. ДОАП слева, хроническая стадия. Гнойно-некротическая рана пяточной области левой стопы (Wagner 3). Гнойно-деструктивный остеоартрит левого голеностопного сустава. Дистальная диабетическая полинейропатия III стадии. Диабетическая нефропатия на стадии протеинурии;

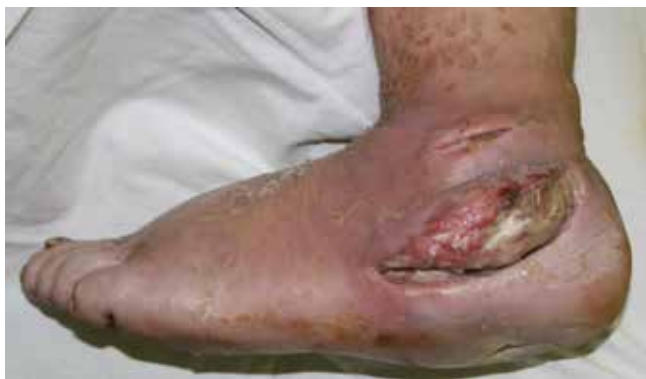

Рис. 1. Вид стопы при поступлении больного в стационар

**сопутствующие:** артериальная гипертензия II степени, II стадии, риск сердечно-сосудистых осложнений 4.

При поступлении общее состояние больного тяжелое, температура тела 38,2 °С, кожные покровы бледные, сухие. Больной в сознании, несколько дезориентирован в месте, пространстве и собственной личности. В лабораторных анализах обращает внимание гипергликемия до 18,4 ммоль/л (уровень гликированного гемоглобина 11,3 %), гипопротейнемия (58 г/л), гипоальбуминемия (23,4 г/л), лейкоцитоз (11,7 × 10<sup>9</sup>/л) со сдвигом лейкоцитарной формулы крови влево, анемия средней степени тяжести (гемоглобин 90 г/л, эритроциты 3,2 × 10<sup>12</sup>/л), нарастание уровня креатинина (146 мкмоль/л) и мочевины (8,76 ммоль/л) крови, С-реактивного белка (216 мг/л), миоглобина (450 нг/мл). Гиперфибриногенемия (6,6 г/л) и гиперкоагуляция II степени с признаками тромбофилии (снижение фибринолитической активности, протромбинового индекса и уровня антитромбина – III).

В местном статусе: выраженный отек стопы, распространяющийся до нижней трети бедра, обильное гноетечение из ран левой стопы (рис. 1). По данным ультразвукового дуплексного сканирования (УЗДС) кровоток в магистральных артериях нижних конечностей магистрально-измененный. По данным лучевых методов исследования диагностировали наличие деструктивного остеоартрита голеностопного сустава, патологический перелом пяточной кости с диастазом фрагментов до 3 см, деструктивные изменения в суставах среднего отдела стопы (рис. 2).

Обширность гнойно-некротического процесса на стопе, затрагивающего мягкие ткани и скелет, а также полная деструкция голеностопного сустава обуславливают невозможность сохранения стопы. Больному предложено выполнение высокой ампутации, однако из-за тяжести общего состояния, наличия выраженного отека тканей выполнять одноэтапную ампутацию пораженной конечности на уровне голени нецелесообразно ввиду крайне высокого риска развития несостоятельности культи, а также непереносимости больным длительного и травматичного хирургического

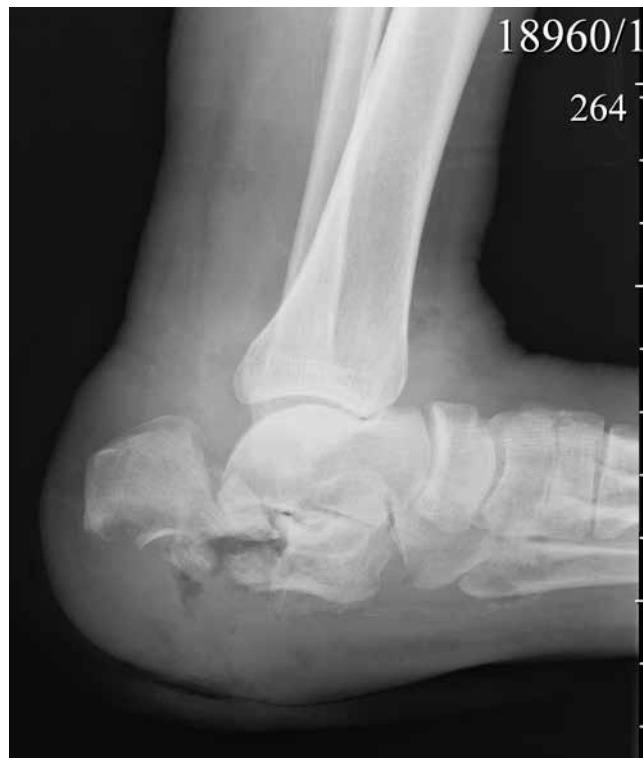

Рис. 2. Рентгенограмма пораженной стопы

вмешательства. В связи с чем после предоперационной подготовки (стол № 5а (без сахара) + глюкозна 1 р/д; инсулинотерапия: протафан 22:00 – 6 Ед, актрапид 9:00 – 5 Ед, 13:00 – 4 Ед, 18:00 – 4 Ед, свежесамороженная плазма 2 дозы, эритроцитарная масса 2 дозы, альбумин человеческий 20 % – 100,0 × 1 р/д внутривенно (в/в) капельно (кап), амписид 3,0 × 2 р/д в/в кап, метронидазол 500 мг × 3 р/д внутрь, дифлюкан 200 мг × 2 р/д в/в кап, бифидумбактерин 5 доз 3 р/д, НАЕС 6 % – 500,0 в/в кап, аспаркам 400,0 в/в кап, тигогамма 600 мг × 1 р/д в/в кап, Вессел Дуэ Ф 1200 ЛЕ × 1 р/д в/в кап, клексан 0,4 × 1 р/д подкожно (п/к), Тромбо АСС 100 мг × 1 р/д, арител 2,5 мг, оmez 20 мг × 1 р/д, фенюльс 1 капс. × 1 р/д), 24.07.12 в 16.50 под проводниковой анестезией выполнена круговая одномоментная ампутация левой нижней конечности на уровне нижней трети голени (длительность операции 7 мин, интраоперационная кровопотеря 20 мл).

Препарат ампутированной стопы препарирован, подтвержден диагноз гнойно-деструктивного артрита голеностопного сустава (рис. 3, 4).

В 17.05 больной переведен для дальнейшего лечения в палату интенсивной терапии, где продолжена инфузионно-трансфузионная, антибактериальная, симптоматическая терапия в прежнем объеме. На следующий день после операции отек левой нижней конечности купирован, ткани на уровне ампутации жизнеспособны, подъемов температуры до фебрильных цифр не наблюдалось, гликемический профиль: 6,7–5,9–7,1–5,6 ммоль/л.

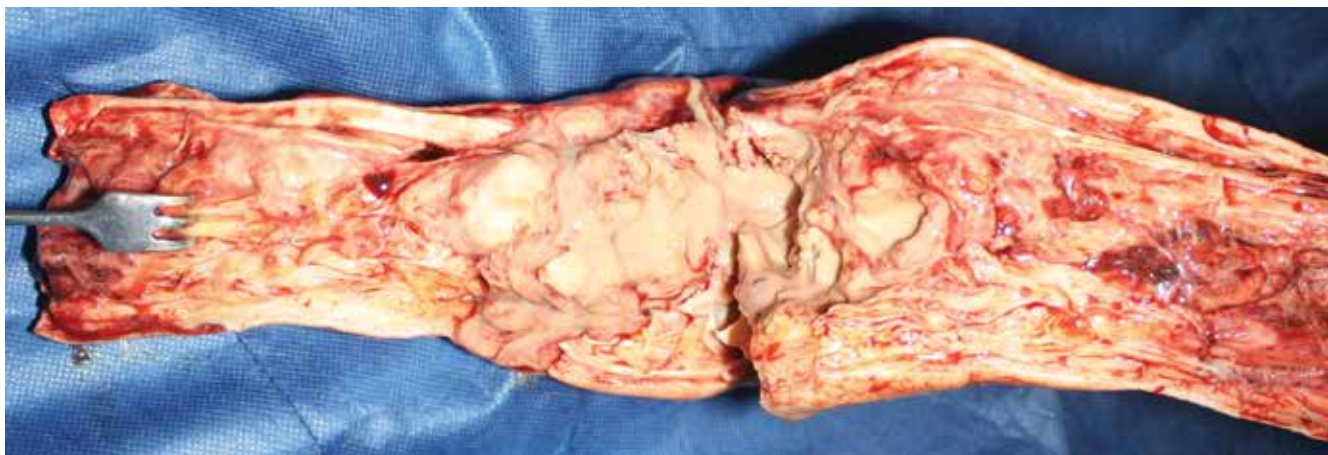

Рис. 3. Макропрепарат. Вскрыт голеностопный сустав, выявлена деструкция суставных поверхностей и обильное гнойное пропитывание тканей сустава и параартикулярной области

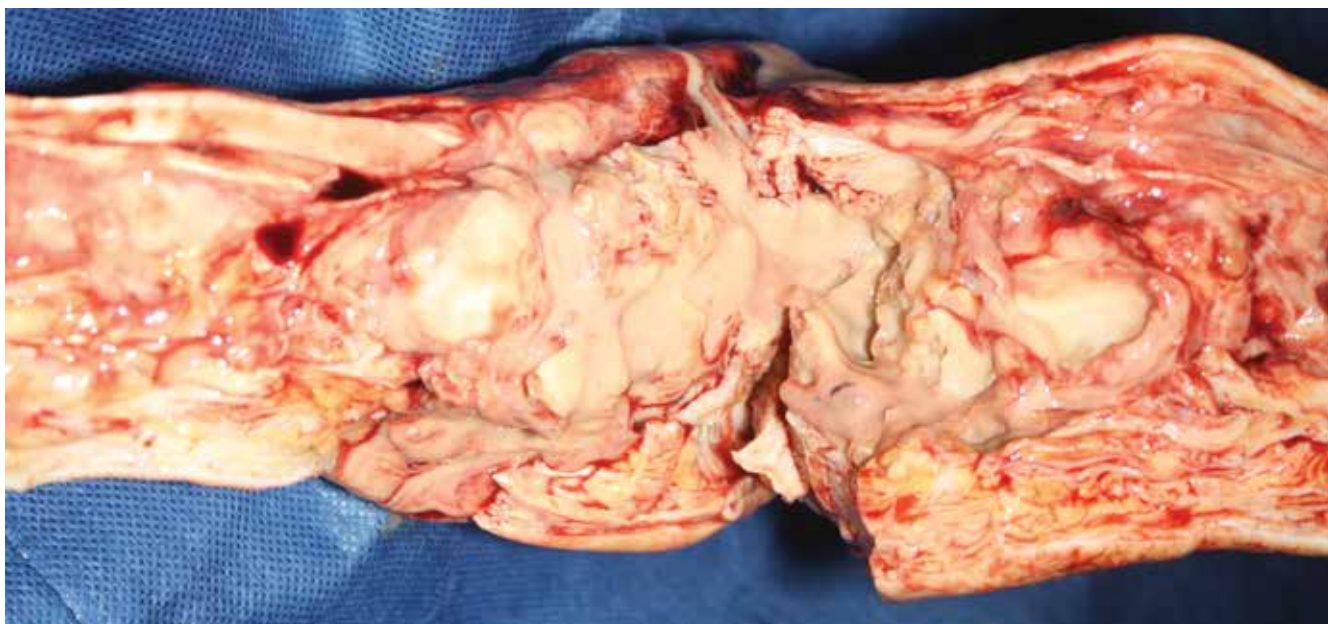


Рис. 4. Макропрепарат. Окружающие голеностопный сустав ткани тусклые, клетчатка отечна, распространение гнойного процесса по межфасциальным пространствам на дистальные отдельные стопы и в проксимальном направлении

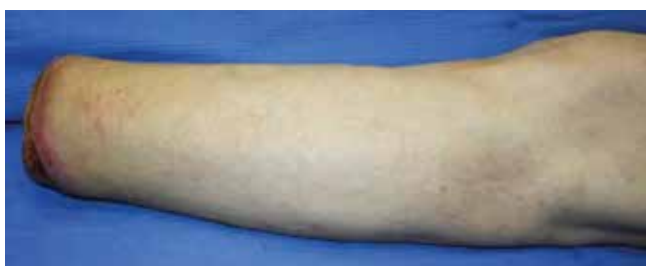

Рис. 5. Вид голени через сutki после гильотинной ампутации

Дальнейшее течение послеоперационного периода гладкое, продолжена антибактериальная и симптоматическая терапия в прежнем объеме в условиях общей палаты, местное лечение мазями на полиэтиленгликолевой основе (офломелид) (рис. 5, 6).

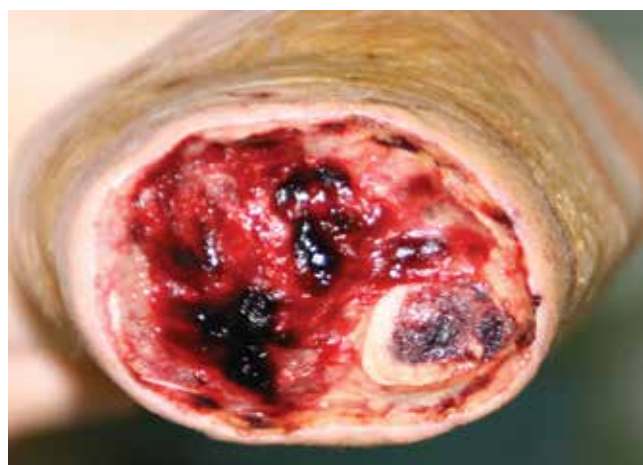

Рис. 6. Вид раны через сutki после гильотинной ампутации



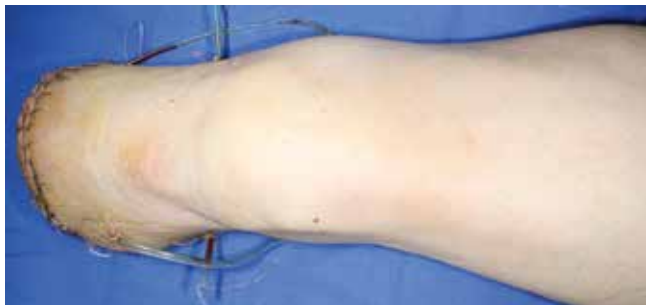

Рис. 7. Вид культи голени после реампутации на границе средней и верхней трети

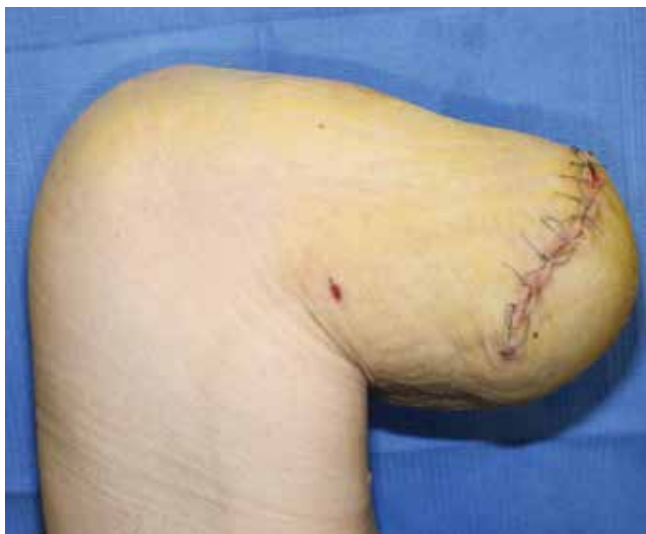

Рис. 8. Функция коленного сустава после ампутации на уровне голени

Через 9 сут после операции отмечается нормализация лабораторных показателей: гемоглобин — 115 г/л, эритроциты  $4,1 \times 10^{12}$ /л, лейкоциты —  $6,5 \times 10^9$ /л, скорость оседания эритроцитов (СОЭ) — 10 мм/ч, тромбоциты  $169 \times 10^9$ /л, глюкоза 6,34 ммоль/л, мочевины 6,07 ммоль/л, креатинин 79 мкмоль/л, холестерин 4,22 ммоль/л, белок общий 74 г/л, Na 141 ммоль/л, К 4,7 ммоль/л.

Рана после гильотинной ампутации выполнена грануляционной тканью, наблюдаются явления краевой эпителизации, отека культи нет. Это позволило на 12-е сутки после первого этапа произвести реампутацию культи левой голени на границе верхней и средней трети голени фасциомиопластическим способом с формированием пригодной к протезированию культи (рис. 7, 8). В послеоперационном периоде проводилась антибактериальная (ципрофлоксацин в/в кап, 10 дней), симптоматическая терапия, местное лечение (перевязки с мазью левомеколь). Послеоперационный период протекал без особенностей, швы сняты на 10-е сутки, пациент выписан на амбулаторное долечивание. Протезирование через 6 мес после окончания лечения, через 12 мес пациент пользуется протезом, в костылях и трости не нуждается, качество жизни оценивает как хорошее (рис. 9, 10).

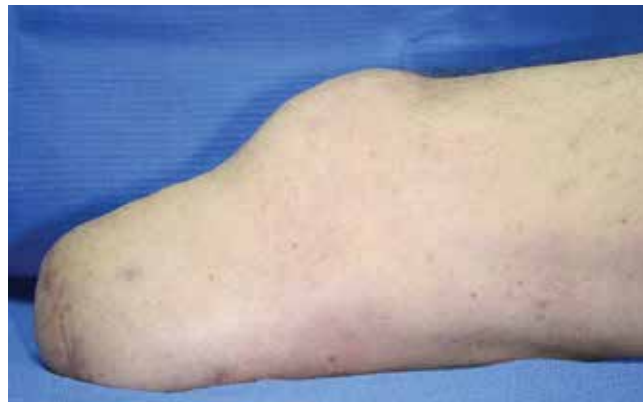


Рис. 9. Вид культи голени через 12 мес после ампутации

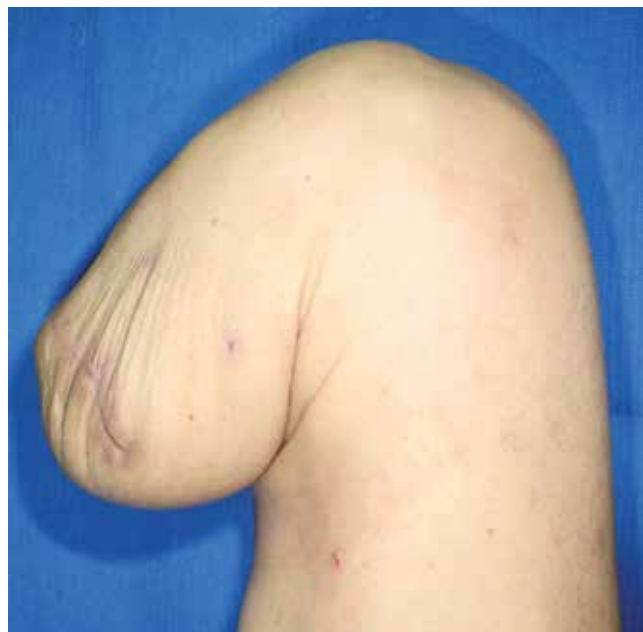

Рис. 10. Функция коленного сустава через 12 мес после ампутации (пациент протезирован)

### Пример 2

**Большой С.**, 62 года, поступил 02.10.12 в 14:22 с диагнозом:

**основной:** сахарный диабет, 2-й тип, тяжелое течение, декомпенсация;

**конкурирующий:** мультифокальный атеросклероз с преимущественным поражением коронарных и брахиоцефальных артерий. Ишемическая болезнь сердца: постинфарктный кардиосклероз (неизвестной давности). Безболевого ишемия миокарда;

**осложнение:** синдром диабетической стопы, нейропатическая форма. ДАОП слева, подострая стадия. Гнойно-деструктивный остеоартрит голеностопного, подтаранного, плюсне-предплюсневых суставов слева, свищевая форма. Параартикулярная флегмона. Дистальная диабетическая полинейропатия III стадии. Диабетическая нефропатия на стадии хронической почечной недостаточности (программный гемодиализ с 2010 г.);

Диабетическая ретинопатия ОУ, пролиферативная стадия. Хроническая сердечная недостаточность II В. Двухсторонний гидроторакс;

**сопутствующие:** артериальная гипертензия III степени, III стадии, риск сердечно-сосудистых осложнений 4. Анемия смешанного генеза тяжелой степени.

При поступлении общее состояние больного тяжелое, температура тела 37,7 °С, кожные покровы бледные, сухие. Больной в сознании, на самостоятельном дыхании, ориентирован в месте, пространстве и собственной личности. В лабораторных анализах обращает внимание гипергликемия до 13,5 ммоль/л (уровень гликированного гемоглобина 10,1 %), гипопропротеинемия (56 г/л), гипоальбуминемия (28,6 г/л), лейкоцитоз ( $19,6 \times 10^9$ /л) со сдвигом лейкоцитарной формулы крови влево, выраженная анемия (гемоглобин 77 г/л, эритроциты  $2,9 \times 10^{12}$ /л), нарастание уровня креатинина (503 мкмоль/л) и мочевины (17,02 ммоль/л) крови, С-реактивного белка (350 мг/л), миоглобина (588 нг/мл), гиперфибриногенемия (7,6 г/л) и гиперкоагуляция II–III степени с признаками тромбофилии.

**В местном статусе** обращает внимание выраженный отек левой стопы и голени, распространяющийся до нижней трети бедра, гнойное отделяемое из свищевого хода по медиальной поверхности левой стопы.

По данным УЗДС кровотоков в магистральных артериях нижних конечностей с признаками начальных атеросклеротических изменений; гемодинамически значимых нарушений проходимости нет.

Дуплексное сканирование брахиоцефальных артерий выявило атеросклероз сонных артерий. Стеноз правой внутренней сонной артерии 30 %. Стеноз левой каротидной бифуркации и устья внутренней сонной артерии 25 %. Стеноз левой подключичной артерии в I-м сегменте 75 %. Переходный синдром позвоночно-подключичного обкрадывания слева.

По данным лучевых методов исследования диагностировано наличие деструктивного остеоартрита поперечного сустава стопы с распространением на подтаранный сустав, выраженная нестабильность суставов среднего и заднего отделов стопы с нарушением опороспособности стопы.

Электрокардиография: ритм синусовый, правильный. Частота сердечных сокращений 66 уд/мин. Горизонтальное положение электрической оси сердца. Недостаточность коронарного кровоснабжения миокарда переднеперегородочной, задней и верхушечнобоковой зон гипертрофированного левого желудочка.

По данным эхокардиографии: гипертрофия миокарда левого желудочка. Нарушение диастолической функции левого желудочка. Гипокинезия средних и верхушечных, переднеперегородочного, переднего и бокового сегментов левого желудочка. Клапаны интактны. Сбросов крови нет. Сократительная функция левого желудочка резко снижена. Легочная гипертензия I степени. Митральная

регургитация II степени. Значительно расширена нижняя полая вена, мало коллабирует при глубоком дыхании. Фракция выброса: 29 %.

Ультразвуковое исследование плевральных полостей: в правой плевральной полости определяется жидкость в объеме 150 мл, в левой — в объеме 200 мл.

Учитывая тяжесть общего состояния больного и обширность гнойного процесса на пораженной конечности — органосохраняющее лечение признано невозможным. Больному показано выполнение высокой ампутации нижней конечности на уровне средней трети бедра, однако из-за тяжести состояния больного выполнить одномоментную ампутацию невозможно, так как данное вмешательство сопряжено с крайне высоким риском летального исхода. В связи с чем после инфузионно-трансфузионной и симптоматической предоперационной подготовки по жизненным показаниям больному выполнена одномоментная ампутация левой нижней конечности на уровне нижней трети голени (длительность операции 5 мин, интраоперационная кровопотеря 10 мл). После операции больной переведен в отделение реанимации, где продолжена проводимая терапия (стол №9; инсулинотерапия: лантус 9:00 — 20 Ед; апидра 9:00 — 10 Ед, 13:00 — 10 Ед, 18:00 — 8 Ед. Ципрофлоксацин 400 мг  $\times$  2 р/д в/в кап, дифлюкан 200 мг  $\times$  2 р/д в/в кап, бифидумбактерин 5 доз 3 р/д, свежезамороженная плазма 2 дозы, эритроцитарная масса 2 дозы, НАЕС 6 % — 500,0 в/в кап, аспаркам 400,0 в/в кап, клексан 0,4  $\times$  1 р/д п/к, Тромбо АСС 100 мг  $\times$  1 р/д, арител 2,5 мг, оmez 20 мг  $\times$  1 р/д, фенюльс 1 капсул  $\times$  1 р/д, гемодиализ 3 р/нед, эритропоэтин 2000 п/к  $\times$  2р/нед).

Через 2 сут после операции отек левой нижней конечности купирован, ткани на уровне ампутации жизнеспособны, подъемов температуры до фебрильных цифр не наблюдается, гликемический профиль: 6,9–7,2–7,4–8,3 ммоль/л. Дальнейшее течение послеоперационного периода гладкое, продолжена антибактериальная и симптоматическая терапия в общей палате, местное лечение мазями на полиэтиленгликолевой основе (мазь левомеколь). Через 11 сут после операции отмечается нормализация лабораторных показателей: гемоглобин — 110 г/л, эритроциты  $3,7 \times 10^{12}$ /л, лейкоциты —  $8,2 \times 10^9$ /л, СОЭ — 9 мм/ч, тромбоциты  $227 \times 10^9$ /л, глюкоза 5,27 ммоль/л, мочевина 8,9 ммоль/л, креатинин 124 мкмоль/л, холестерин 2,17 ммоль/л, белок общий 70 г/л, Na 136 ммоль/л, К 4,6 ммоль/л. Рана после гильотинной ампутации выполнена грануляционной тканью на всей площади, отека культи нет. Это позволило на 14-е сутки после I-го этапа произвести реампутацию культи левой голени на границе верхней и средней трети голени фасциомиопластическим способом с формированием пригодной к протезированию культи.

В послеоперационном периоде проводилась антибактериальная (амписид), симптоматическая терапия,

местное лечение (перевязки с мазью левомеколь). Послеоперационный период протекал без особенностей, швы сняты на 10-е сутки, пациент выписан на амбулаторное долечивание. Протезирование через 6 мес после окончания лечения, через 12 мес пациент пользуется протезом, в костылях и трости не нуждается, качество жизни оценивает как хорошее.

Для подтверждения преимуществ предлагаемого способа по сравнению с принятой тактикой ведения таких больных ниже приведен пример выполнения первичной высокой ампутации.

### Пример 3

**Больной А.**, 49 лет, поступил 18.04.12 в 09:07 с диагнозом:

**основной:** сахарный диабет, 2-й тип, тяжелое течение, декомпенсация;

**осложнения:** синдром диабетической стопы, нейропатическая форма. ДОАП справа, подострая стадия. Флегмона подошвенной поверхности правой стопы. Деструктивный остеоартрит правого голеностопного сустава. Диабетическая нефропатия на стадии микроальбуминурии;

**сопутствующие:** гипертоническая болезнь II степени, II стадии, риск сердечно-сосудистых осложнений 4. Хронический гастрит, ремиссия. Хронический бронхит, ремиссия.

При поступлении общее состояние больного тяжелое, температура тела 38,6 °С. Больной в сознании, несколько дезориентирован в месте, пространстве и собственной личности. В лабораторных анализах обращает внимание гипергликемия до 16,5 ммоль/л (уровень гликированного гемоглобина 12,5 %), лейкоцитоз ( $11,5 \times 10^9$ /л), гипопропротеинемия (60 г/л), гипоальбуминемия (35,4 г/л), нарастание уровня С-реактивного белка (82 мг/л), миоглобина (185 нг/мл), гиперфибриногенемия (8,4 г/л) и гиперкоагуляция III степени, тромбофилия.

В местном статусе обращает внимание выраженный отек пораженной стопы, распространяющийся до нижней трети бедра, гиперемия стопы до голеностопного сустава, положительный симптом флюктуации на подошвенной поверхности и наличие фликтен на тыльной поверхности правой стопы.

По данным УЗДС кровотоков в магистральных артериях нижних конечностей магистрально-измененный. По данным лучевых методов исследования диагностировано наличие деструктивного остеоартрита голеностопного сустава, параартикулярной флегмоны, распространяющейся до дистальных отделов стопы.

В виду обширности гнойно-некротического процесса на стопе, затрагивающего мягкие ткани и скелет, а также полной деструкции голеностопного сустава сохранение стопы признано невозможным, больному предложено выполнение высокой ампутации пораженной конечности в 2 этапа с попыткой сохранения коленного сустава. От предложенной тактики больной отказался, в связи с чем на фоне предоперационной подготовки (стол № 9, инсулинотерапия: протафан 9:00 – 10 Ед, 22.00 – 8 Ед; актрапид 9:00 – 6 Ед, 13:00 – 6 Ед, 18:00 – 8 Ед. Метрогил 500 мг  $\times$  2 р/д в/в кап, ванкомицин 1,0  $\times$  2 р/д в/в кап. Дифлюкан 200 мг  $\times$  2 р/д в/в кап, бифидумбактерин 5 доз 3 р/д, свежезамороженная плазма 2 дозы, эритроцитарная масса 2 дозы, стерофундин – 500,0 в/в кап, клексан 0,4  $\times$  1 р/д п/к, Тромбо АСС 100 мг  $\times$  1 р/д, арител 2,5 мг, оmez 20 мг  $\times$  1 р/д, фенюльс 1 капс  $\times$  1 р/д, по жизненным показаниям выполнена ампутация левой нижней конечности на уровне средней трети бедра фасциомиопластическим способом. Операция прошла без технических трудностей, длительность вмешательства 1 ч 20 мин, объем интраоперационной кровопотери 300 мл.

После операции для продолжения лечения больной переведен в отделение реанимации, где проводилась антибактериальная, инфузионно-трансфузионная, симптоматическая терапия в прежнем объеме и местное лечение (перевязки с мазью левомеколь) в течение 5 сут, далее больной переведен в общую палату. Культи зажила первичным натяжением, швы сняты на 12-е сутки. Больной выписан на амбулаторное долечивание. Через год: не протезирован (отказался), передвигается в кресле-каталке, качество жизни и возможность самообслуживания оценивает как неудовлетворительное.

Таким образом, благодаря применению двухэтапного хирургического лечения у больных удастся предотвратить развитие генерализации инфекции и летального исхода, сохранить коленный сустав, уменьшить сроки реабилитации и значительно улучшить качество жизни. Указанного результата удастся достичь благодаря проведению на 1-м этапе гильотинной ампутации в нижней трети голени, позволяющей радикально, полно и быстро (в течение 5–7 мин) удалить гнойный очаг, вызывающий сильнейшую интоксикацию у больных и определяющий, в частности, тяжесть их состояния; значительно уменьшить интраоперационную кровопотерю и энергетические потери через рану в послеоперационном периоде (небольшой размер раны при гильотинной ампутации), что приводит к быстрому восстановлению в послеоперационном периоде; в кратчайшие сроки купировать отек голени и создать условия для реампутации с сохранением коленного сустава.

## Л И Т Е Р А Т У Р А

1. Стряпухин В.В. Хирургическое лечение диабетической стопы. Хирургия 2011;6:70–4. [Stryapukhin V.V. Surgical treatment of the diabetic foot. Chirurgiya = Surgery 2011;6:70–4 (In Russ.)].
2. Гаибов А.Д., Калмыков Е.Л., Камолов А.Н. Ампутации нижних конечностей при их хронической критической ишемии. Обзор литературы. Кардиология и сердечно-сосудистая хирургия 2009;2:40–6. [Gaibov A.D., Kalmykov E.L., Kamolov A.N. Amputation of the lower extremities with their chronic critical ischemia. Review of references. Kardiologiya i serdechno-sosudistaya chirurgiya = Cardiology and Cardiovascular Surgery 2009;2:40–6 (In Russ.)].
3. Ploeg A.J., Lardenoye J.W., Vrancken Peeters M.P., Breslau P.J. Contemporary series of morbidity and mortality after lower limb amputation. Eur J Vasc Endovasc Surg 2005;29(6):633–7.

С разрешения  
Департамента здравоохранения  
г. Москвы

# **Применение гидрохирургических технологий в лечении обширных ран у детей**

*Методические рекомендации*

Москва 2014

**Учреждение-разработчик:** ГБУЗ г. Москвы «Научно-исследовательский институт неотложной детской хирургии и травматологии» Департамента здравоохранения г. Москвы

**Составители:** проф. Л. М. Рошаль, доц. В. А. Митиш, Р. Т. Налбандян, П. В. Мединский, проф. Н. В. Белобородова

**Рецензент:** руководитель отдела термических поражений института хирургии им. А. В. Вишневского проф. А. А. Алексеев

**Предназначение.** Методические рекомендации разработаны на основе опыта использования гидрохирургической системы Versajet для лечения обширных ран у детей. В пособии описаны стратегия и тактика хирургической обработки обширных ран различной этиологии и методики применения гидрохирургических технологий. Предназначено для детских хирургов, травматологов и научных сотрудников.

Данный документ является собственностью Департамента здравоохранения г. Москвы и не подлежит тиражированию и распространению без соответствующего разрешения.

**Введение**

Одной из актуальных проблем в современной хирургии является лечение посттравматических ран с большим объемом повреждения мягких тканей и гнойно-некротических ран различной этиологии. По данным ВОЗ (UNISEF, 2004), среди всех травм у детей открытые повреждения составляют 12,3 %. Доля первично-инфицированных ран среди них составляет 76 %, нагноившихся – 24 % (Л.М. Рошаль и соавт., 2010). В детской хирургии более 25 % хирургических коек занято больными с гнойными заболеваниями (Ю.Ф. Исаков, А.Ф. Дронов, 2004). Количество детей с тяжелыми гнойными процессами (абсцессами, флегмонами, нагноением послеоперационных ран, остеомиелитами и др.) не уменьшается.

На сегодняшний день лечение тяжелых открытых травматических повреждений мягких тканей и гнойно-некротических ран требует решения целого ряда организационных, тактических и лечебных проблем, среди которых – хирургическая обработка, выбор метода остеосинтеза, подготовка ран к пластическому закрытию. Общеизвестно, что операция «хирургическая обработка раны» является первым и одним из важнейших этапов лечения как в травматологии, так и в гнойной хирургии (А.А. Корж и соавт., 1980; М.И. Кузин, Б.М. Костючёнок, 1981). Основным этапом операции является тщательное иссечение и удаление всех нежизнеспособных тканей. Однако в большинстве случаев при наличии в ране размозженных тканей, при сложной конфигурации раны или развитии тяжелой хирургической инфекции полностью перевести очаг поражения в чистую рану в ходе одной операции не удастся. Это приводит к необходимости выполнения повторных хирургических обработок, со-

ответственно к увеличению количества хирургических вмешательств и удлинению сроков лечения.

Повышению эффективности операции «хирургическая обработка раны» способствуют дополнительные физические способы обработки ран (М.И. Кузин, Б.М. Костючёнок, 1990), к которым относятся и гидрохирургические методы. Арсенал водоструйных технологий состоит из следующих методов:

- обработка раневой поверхности пульсирующей струей растворов антибиотиков и антисептиков (Jetox-ND);
- водоструйное рассечение мягких тканей и паренхиматозных органов (ERBE Jet);
- гидрохирургическое иссечение пораженных мягких тканей (Versajet).

В основе каждого из этих методов лежат водоструйные технологии, однако принципы их воздействия на мягкие ткани различны. Наибольший интерес в усовершенствовании операции «хирургическая обработка раны мягких тканей» представляет гидрохирургическая система Versajet.

**Гидрохирургическая система Versajet – новый физический метод хирургической обработки раны**

Инновационная гидрохирургическая система Versajet – это специализированный хирургический инструмент, созданный для улучшения качества хирургической обработки ран. Инструмент анонсирован компанией HidroCision в январе 2003 г. В дальнейшем права на распространение этой системы приобрела компания Smith&Nephew.

Система состоит из управляющей консоли с педальным приводом и одноразовых рабочих наконечников с различными углами рабочей поверхности (15°

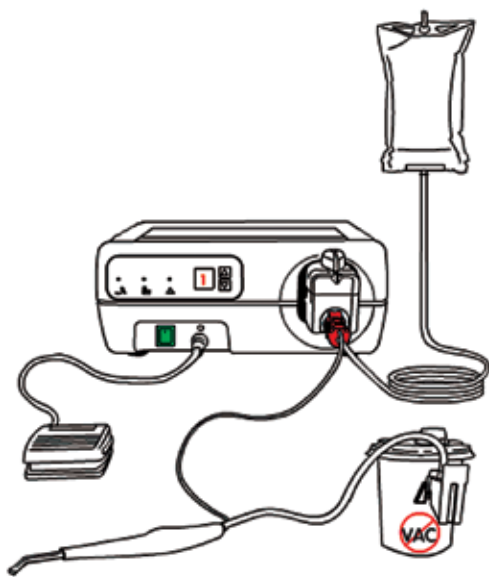


Рис. 1. Схема гидрохирургической системы Versajet (из руководства по использованию аппаратуры, [www.smith-nephew.com](http://www.smith-nephew.com))



Рис. 2. Рукоятка и рабочая поверхность аппарата Versajet (из руководства по использованию аппаратуры, [www.smith-nephew.com](http://www.smith-nephew.com))




Рис. 3. Рабочее окно наконечника рукоятки системы Versajet (из руководства по использованию аппаратуры, www.smith-nephew.com): а – эффект Вентури в действии; б – срезание тканей; в – удаление раневого содержимого

и 45°) и шириной операционного окна (8 и 14 мм). При помощи системы трубок рукоятка и управляющая консоль соединяются между собой, с емкостью для подачи стерильного раствора и с емкостью для сбора аспирируемого материала (не входит в стандартный комплект) (рис. 1, 2).

В этой системе используется струя стерильного физиологического раствора, подающаяся под высоким давлением параллельно (тангенциально) раневой поверхности через операционное окно наконечника в его эвакуационный коллектор. Скорость подаваемой струи на максимальном режиме регулируется и достигает 1078 км/ч (670 миль/ч), давление струи жидкости при этом соответствует 827 бар.

Проходящая через операционное окно наконечника жидкость с высокой скоростью создает локальный вакуум, что позволяет удерживать и срезать необходимый слой измененных тканей с одновременной их аспирацией (эффект Вентури, закон Бернулли). Эффект Вентури создает локальный вакуум за счет закона Бернулли, заключающегося в падении давления в суженной части трубки при увеличении скорости потока жидкости (может быть вычислена по уравнению Бернулли).

Таким образом, гидрохирургическая обработка обеспечивает выполнение одним инструментом одновременно нескольких манипуляций: захват, срезание и удаление нежизнеспособных мягких тканей (рис. 3). Данное преимущество системы позволяет провести прецизионную хирургическую обработку независимо от сложности конфигурации раны без нанесения дополнительных разрезов тканей, что значительно сокращает длительность хирургического вмешательства.

Благодаря полной аспирации раневого содержимого хирург получает возможность работать фактически на «сухом» операционном поле и четко дифференцировать различные анатомические образования, что позволяет избежать травмирования жизнеспособных тканей. Регулировка процесса хирургической обработки осуществляется при помощи изменения параметров на управляющей консоли, ориентации рабочего наконечника и степени нажатия на него. Мощность инструмента регулируется на аппарате 10 уровнями.

Первые результаты использования гидрохирургической системы в клинической практике свидетельст-

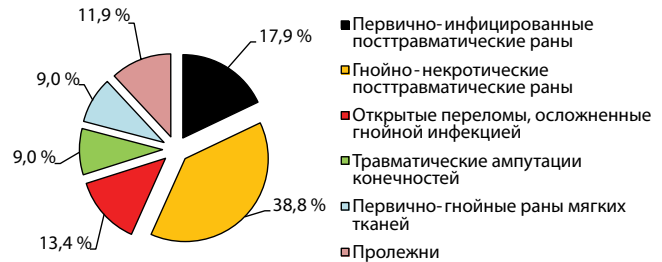


Рис. 4. Распределение больных по нозологической форме поражения мягких тканей и костей (n = 67)

вуют о ее перспективности (R. Gurunluoglu et al., 2006; M.S. Granick et al., 2006; Л.И. Будкевич и соавт., 2007; А.Б. Акименко и соавт., 2008). В настоящее время данная система применяется в гнойной хирургии у взрослых и в лечении ожоговых ран у детей и взрослых.

По нашим данным, в результате лечения 73 детей с ранами мягких тканей различного происхождения, характера и локализации 12 (16,4 %) пострадавших имели первично-инфицированные посттравматические раны, у 55 (75,3 %) пациентов был гнойно-некротический характер ран и лишь 6 (8,3 %) детей поступили с обширными гранулирующими ранами. Возраст пациентов варьировал от 4 до 17 лет. Преобладали дети мужского пола – 69,9 %. Большинство составили пациенты с осложненными гнойной инфекцией посттравматическими ранами – 38,8 %. Нагноение открытых переломов отмечалось в 13,4 % случаев. Среди травмированных меньше всего (9,0 %) было пациентов с нагноением первично сформированных культей конечностей после травматических ампутаций. Доля больных с первично-гнойными ранами составила 9,0 % (рис. 4).

#### Хирургическая обработка ран и гнойно-некротических очагов с применением гидрохирургических технологий

Стратегию хирургического лечения всех поступивших пациентов с обширными ранами мягких тканей строили, основываясь на принципах метода активного хирургического лечения ран:

- 1) радикальная хирургическая обработка с применением гидрохирургической системы Versajet;
- 2) местное лечение раны:
  - мазями на полиэтиленгликолевой основе и растворами иодоформов;



— современными перевязочными материалами (лечение ран во влажной среде);

— вакуум-терапия раны;

3) дополнительные методы физической обработки (ультразвуковая кавитация, обработка раневой поверхности расфокусированным лучом плазменного скальпеля);

4) ранние реконструктивные и пластические операции.

Ведущая роль операции «хирургическая обработка раны» в лечении как первично-инфицированных, так и гнойно-некротических ран признана с давних времен известными учеными и хирургами. В 1943 г. А.А. Вишневецкий в своих выступлениях и работах говорил, что «первичная хирургическая обработка свежих ранений» является «одним из основных хирургических вмешательств...». При этом он не питал больших иллюзий в отношении классической формулы французских хирургов: «Нож хирурга должен обогнать инфекцию» — и четко осознавал, что добиться полной профилактики развития гнойной инфекции на войне, как правило, не удастся. В связи с этим целью операции было создание наименее благоприятных условий для ее развития и наиболее подходящих условий для заживления раны. В задачи хирургического вмешательства входили «рассечение раны, иссечение нежизнеспособных тканей и остановка кровотечения».

В то же время, если при лечении посттравматических ран основной задачей первичной хирургической обработки (ПХО) раны является создание неблагоприятных условий для развития раневой инфекции, то при лечении гнойных ран и гнойно-некротических очагов хирургическая обработка раны направлена на ликвидацию уже развившейся хирургической инфекции.

Выдающийся советский патоморфолог И.В. Давыдовский (1947) пришел к выводам, что «развитие инфекционных осложнений в ране зависит... не от микробов, а от состояния самой раны...»; «хирургическая обработка раны является решающим актом для ее дальнейшего течения»; показанием к выполнению хирургической обработки служит «не столько бактериальное загрязнение, сколько характер самой раны»; целью хирургической обработки должна стать «не борьба с бактериями в ране, а борьба за анатомическую чистоту и функциональную полноценность раны».

Роль хирургической обработки гнойного очага в комплексном лечении гнойной хирургической инфекции является ведущей и неоспоримой. Она направлена на эвакуацию гнойно-некротических масс, механическое очищение гнойного очага от нежизнеспособных тканей, уменьшение микробной обсемененности тканей и обеспечение адекватного дренирования ран

при их сложной конфигурации. Не вызывает сомнения тот факт, что тщательная некрэктомия является более эффективным средством очищения раны, чем любые самые мощные химиопрепараты.

Хирургическую обработку как первично-инфицированной, так и гнойно-некротической раны выполняют по принципам радикальности с соблюдением анатомических особенностей пораженного сегмента. Основными элементами операции являются: 1) тщательный туалет покровных тканей, окружающих рану; 2) рассечение раны и формирование доступа к очагу повреждения; 3) удаление инородных тел, иссечение разможенных и нежизнеспособных, а также имбибированных и загрязненных тканей; 4) использование дополнительной обработки раны гидрохирургической системой Versajet.

Применение гидрохирургической обработки раны позволяет несколько изменить подходы к следующим элементам операции «хирургическая обработка раны»:

- осуществление доступа к очагу поражения;
- непосредственно этап радикальной хирургической обработки.

При осуществлении доступа к очагу поражения отпала необходимость выполнения значительных разрезов покровных тканей. Разрез в этих случаях должен обеспечить оптимальный обзор и ревизию очага и возможность адекватного дренирования раны. При этом хирургическая обработка проводится радикально, так как длина рукоятки обеспечивает доступ ко всем закоулкам раны со сложной конфигурацией. Это условие обеспечивает сохранность покровных тканей, окружающих очаг повреждения тканей, от дополнительных разрезов и тем самым создает оптимальные условия для проведения реконструктивных операций на заключительном этапе лечения.

В зависимости от происхождения раны, характера и массивности поражения тканей, стадии развития раневого процесса проведение хирургической обработки раны должно быть дифференцированным. По характеру развития хирургической инфекции все раны были разделены на 4 группы:

1) первично-инфицированные посттравматические раны с рваными и разможенными мягкими тканями без манифестации хирургической инфекции (первые сутки после травмы);

2) некротические посттравматические раны с сухим характером поражения;

3) гнойно-некротические раны различной этиологии;

4) гранулирующие раны различной этиологии.

I. Хирургическая обработка первично-инфицированных посттравматических ран с рваными и разможенными мягкими тканями без манифестации хирургической инфекции (первые сутки после травмы): гидрохирургическая обработка проводится в щадя-

щем режиме на разных уровнях мощности (от 3 до 6) в зависимости от обрабатываемой ткани. При помощи рукоятки Versajet удаляют обрывки и загрязненные участки жировой ткани. При необходимости мозаично сохранившиеся остатки жировой ткани удаляют с глубокой фасции. Аналогично удаляют обрывки и поврежденные участки мышечной ткани. Поврежденные твердые тканевые структуры (плотные фасции, связки и сухожилия) иссекают острым путем.

При массивной травматической отслойке и отрыве кожи с размозжением подкожно-жировой клетчатки гидрохирургический метод позволяет добиться проведения идеальной обработки кожного трансплантата по Красовитову и выполнить одномоментную реплантацию на рану. В некоторых случаях, при наличии на раневой поверхности тканей сомнительной жизнеспособности, аутодермопластику проводят в отсроченном порядке, а полученные кожные лоскуты консервируют на короткий срок максимально до 7–10 дней.

Однако гидрохирургическая обработка имеет ограничения к применению: в случаях тяжелого состояния больного, обусловленного высокой степенью кровопотери и сочетанностью травмы с другими жизнеугрожающими состояниями. В таких случаях гидрохирургическая обработка переносится до стабилизации жизненно важных функций организма пациента и проводятся мероприятия по остановке кровотечения (перевязка с наложением давящей повязки, наложение кровоостанавливающего жгута при повреждении магистральных сосудов).

II. При некротических посттравматических ранах с сухим характером поражения выбирается выжидательная тактика с целью полной демаркации нежизнеспособных тканей. В последующем выполняется комбинированная хирургическая обработка, включающая в себя 2 этапа, которые проводятся за одно оперативное вмешательство: 1 – иссечение сухого струпа острым путем (традиционно – скальпелем, ножницами) или с использованием гидрохирургических технологий; 2 – радикальная обработка влажного некроза подлежащих мягких тканей гидрохирургической системой.

III. При гнойно-некротических ранах различной этиологии гидрохирургическая обработка проводится во время ревизии и ПХО гнойного очага с удалением всех гнойно-некротических тканей в пределах здоровых тканей с последующим открытым ведением раны.

IV. С целью подготовки гранулирующих ран различной этиологии к пластическому закрытию гидрохирургическую обработку проводят в радикальном режиме с удалением всех грануляций и получением чистой раневой поверхности, готовой к реконструктивным операциям.

#### Техника и тактика гидрохирургической обработки

Выполнение ранней и отсроченной ПХО первично-инфицированных посттравматических ран с использованием гидрохирургических технологий проводится очень осторожно в щадящем режиме (рис. 5). В обработанных участках раны должен быть выполнен тщательный гемостаз (электрокоагуляцией либо тампонированием). Без соблюдения данных условий объем кровопотери может увеличиваться за счет диффузного кровотечения из мелких сосудов.

Обработке подвергаются раны любой локализации, так как обработка гидрохирургической системой является прецизионной, без повреждения анатомически важных образований (сосудов, нервов) (рис. 6). Отслоенные участки кожи с размозженной подкожной клетчаткой обрабатываются по методике Красовитова. С помощью гидрохирургической системы Versajet удается быстро иссечь и удалить размозженную подкожно-жировую клетчатку без повреждения кожных покровов. Обработанный кожный лоскут перфорируется и реплантируется на подготовленную раневую поверхность (рис. 7).

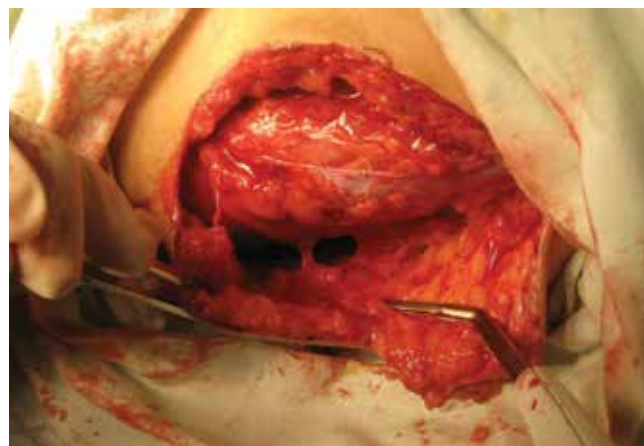


Рис. 5. Гидрохирургическая обработка системой Versajet во время ПХО раны бедра. Первично-инфицированная обширная рана с отслойкой кожно-подкожного лоскута

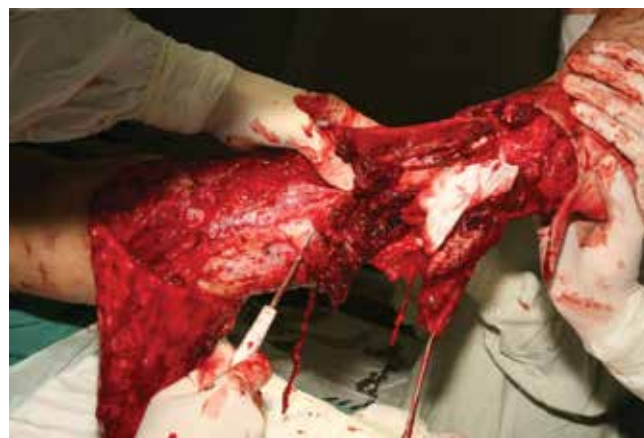

Рис. 6. ПХО обширной размозженной раны голени, прецизионная обработка системой Versajet

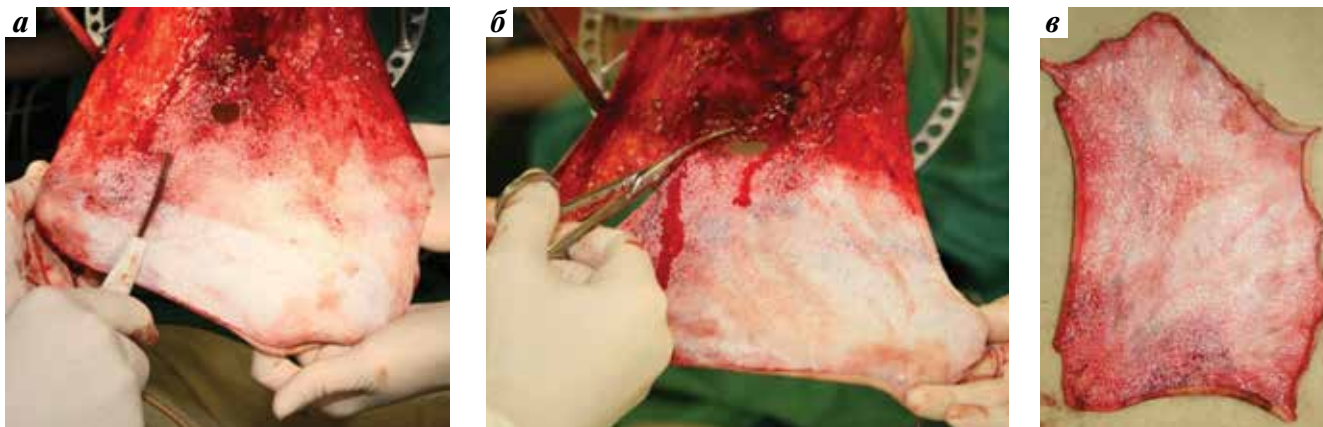


Рис. 7. Обработка гидрохирургической системой утильной кожи по Красовитову: а – удаление подкожной клетчатки; б – иссечение кожи; в – вид кожного трансплантата после обработки с внутренней стороны

Для обработки используются рукоятки с различными углами наклона рабочей поверхности и размерами операционного окна. Выставляемый на консоли уровень скорости обработки колеблется от 3-го до 6-го, в зависимости от характера загрязнения раны, вида, обрабатываемых тканей, степени размозжения тканей. Так, например, при сильном загрязнении раны битумной смесью при железнодорожной травме или при наличии большого количества земли в ране при падении со скутера на проселочной дороге только на скорости выше среднего (6-й уровень) удастся очистить рану. При наличии сильно размозженных тканей, свободно лежащих фрагментов тканей достаточно 3-го уровня скорости обработки для их иссечения и удаления. В любом случае обработку лучше начинать с низких параметров уровня скорости (2–3-й) и, постепенно адаптируясь, переводить скорость на более высокие уровни. Обработка кожного лоскута по Красовитову осуществлялась сначала на 4-м уровне скорости (удаление подкожной клетчатки), затем на 3-м (обработка кожи). В остальных случаях для обработки различных видов тканей используются 4-й и 5-й уровни. Нельзя забывать о том, что от степени силы надавливания инструментом может зависеть глубина обработки. Выставляемый уровень обработки также зависит от локализации раны: так, для хирургической обработки таких тонких и функциональных областей, как лицо, шея, кисть и пальцы рук, для более бережного удаления измененных тканей манипуляция проводится на 1–3-м уровне мощности.

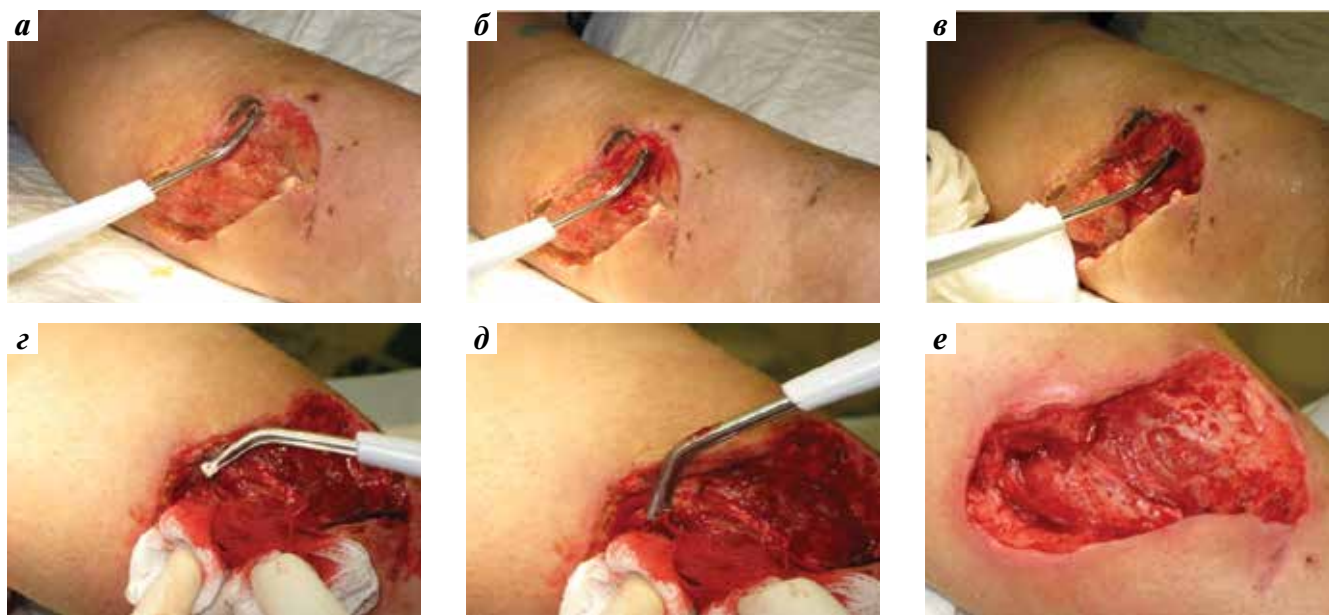
Для достижения наибольшей точности в работе с гидрохирургической системой Versajet держать в руке инструмент нужно как карандаш или ручку, а манипулировать им нужно движением мелких мышц кисти, а не более проксимальных крупных мышц предплечья. При наличии различных видов рукояток гидрохирургической системы имеется возможность подбора из них наиболее оптимальной для раневой поверхности любой локализации и с любым анатомическим рельефом.

Это особенно актуально при обработке обширных гнойно-некротических ран. С помощью рукоятки с углом наклона рабочей поверхности, равным  $15^\circ$ , возможно выполнить полную обработку отдаленных участков глубоких гнойных полостей и «карманов». Для обработки раневой поверхности лоскутов удобно использование рукоятки с рабочей поверхностью под углом  $45^\circ$ . Для обработки плоских раневых поверхностей используются любые рукоятки. От площади раны зависит выбор рукоятки с малым (8 мм) или большим (14 мм) размером операционного окна.

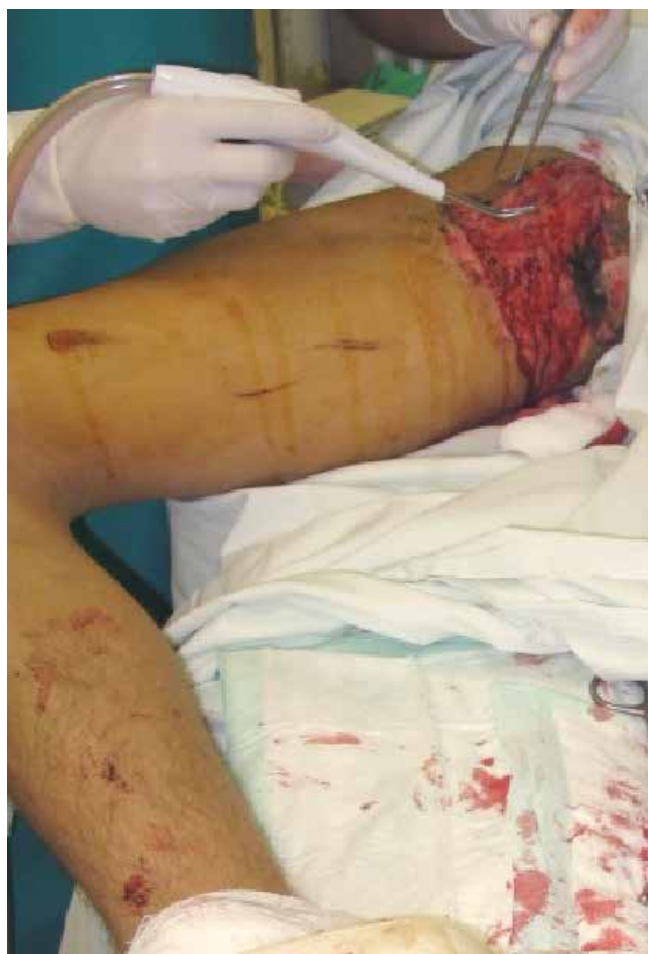Как правило, отсроченная, повторная и вторичная хирургические обработки производятся у пациентов со стабильным общим состоянием, у которых имеются раны без активного кровотечения и с четкими границами демаркации некрозов. В большинстве случаев сначала производится иссечение плотных некротических тканей острым путем, а затем применяется прецизионная гидрохирургическая обработка.

Для тщательной обработки таких ран рекомендована обработка на высоких уровнях скорости (5–8-й уровни) подачи раствора. Кроме этого, регулировать глубину и степень обработки можно силой нажатия на рукоятку инструмента, при этом переключение уровня скорости обработки не требуется. Манипулируя рабочим наконечником во время обработки в разных плоскостях, можно достичь различных необходимых эффектов.

Когда операционное окно расположено косо по отношению к поверхности раны, основными эффектами становятся вакуумирование и ирригация. А при параллельном по отношению к раневой поверхности расположении операционного окна воздействие на рану оказывается более прямым и агрессивным, и тогда происходит срезание тканей. Проводя рукоятку в разных направлениях, на любой угол поворота (до  $360^\circ$ ), возможно обработать всю



**Рис. 8.** Этапы гидрохирургической обработки гранулирующей раны бедра: а – начало обработки – выставлен низкий уровень скорости обработки (2-й уровень); б – положение рукоятки параллельное – эффект иссечения, скорость обработки увеличена (6-й уровень); в – иссечение инфильтрированных грануляций до появления кровоточивости тканей; г, д – обработка под разным углом наклона рабочей поверхности (эффект вакуума и ирригации) и под разным углом поворота рукоятки; е – вид раны после обработки, рана готова к пластическому закрытию



**Рис. 9.** Отсроченная обработка гидрохирургической системой Versajet раны с локализацией в паховой области

поверхность раны со сложным анатомическим рельефом (рис. 8).

Появление кровоточивости служит основным критерием достижения радикальности хирургической обработки.

При обработке ран с сухим струпом предварительно применяются специализированные повязки для создания и поддержания влажной среды с целью размягчения некрозов, после чего выполняется хирургическая обработка.

Использование аппарата в утонченных областях (кисти рук, область промежности, голова, шея и т. д.) или в зонах расположения сосудисто-нервных пучков требует определенного опыта для выставления нужных скоростных режимов (с 1-го по 3-й уровни) (рис. 9).

При обработке раневой поверхности иногда из-за разного состояния тканей образуется шероховатая поверхность раны в виде формирования «желобков».

Для выравнивания раневого ложа используется высокий уровень скорости обработки (8–10-й) с минимальным давлением рукоятки на рану.

Хирургическая обработка открытых переломов и их осложнений имеет некоторые особенности. При гидрохирургической обработке **открытых переломов** уровень скорости обработки выставляется в зависимости от типа обрабатываемых тканей и состояния тканей. При размозжении мягких тканей в месте перелома достаточно 3–5-го уровня скорости обработки. При наличии жизнеспособных мягких тканей в ране главной задачей обработки является удаление инородных тел (грязи,

фрагментов одежды и т. д.) и мелких костных фрагментов, т. е. максимальное использование возможности ирригации и удаления, операционное окно должно быть расположено косо по отношению к рабочей поверхности, а скорость может колебаться от 4-го до 6-го уровня. Костную ткань невозможно обработать гидрохирургическим методом. Следует аккуратно обрабатывать надкостницу, причем на низких уровнях (максимально до 4-го), так как даже частично отслоенная и разволокненная надкостница хорошо кровоснабжаема и, скорее всего, жизнеспособна, что очень важно для подлежащего участка кости.

Вне зависимости от механизма травмы (механическая травма, ожоговая травма и др.) на заключитель-

ном этапе хирургического лечения, перед пластическим закрытием, необходимо удалить грануляционный вал раневой поверхности. Для гидрохирургической обработки **гранулирующих ран** используется рукоятка с рабочей поверхностью операционного окна 14 мм и углом наклона 15°. Производится обработка быстрым движением рукоятки параллельно раневой поверхности («сбривание» грануляций) на высоком скоростном режиме. Обработка гранулирующих ран является единственным случаем использования 8–10-го уровней.

Примеры гидрохирургической обработки ран приведены на рис. 10–16.

Определены уровни обработки в зависимости от видов тканей и локализации (табл. 1, 2).

Таблица 1. Уровни обработки различных видов тканей

Виды тканей Уровень обработки	Кожа (обработка по Красовитову)	Подкожная клетчатка	Мышцы, сухожилия	Надкостница	Костная ткань
1				+	
2	+			+	
3	+	+		+	
4	+	+			
5		+	+		
6			+		
7			+		
8					
9					
10					

Таблица 2. Уровни обработки ран различной локализации

Локализация Уровень обработки	Голова	Туловище	Конечности	Лицо, кисти	Паховая область, половые органы	Проекция магистральных сосудов и нервов
1	+	+	+	+		+
2	+	+	+	+	+	+
3	+	+	+	+	+	+
4	+	+	+	+	+	
5	+	+	+			
6	+	+	+			
7	+	+	+			
8	+	+	+			
9	+	+	+			
10	+	+	+			

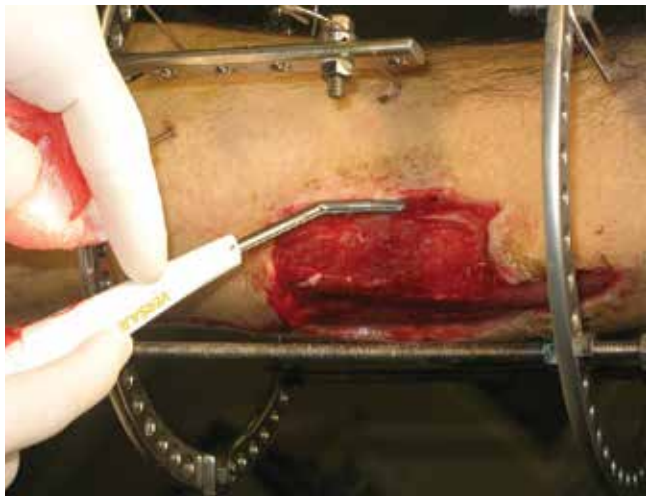

Рис. 10. Гидрохирургическая обработка открытого перелома в условиях наружной аппаратной фиксации отломков

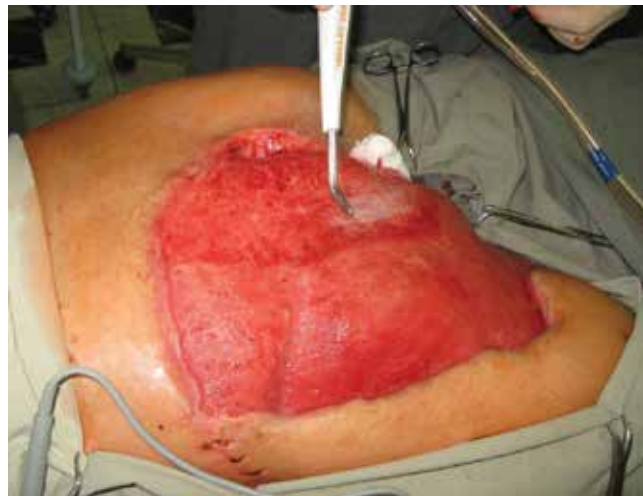

Рис. 13. Гидрохирургическая тангенциальная обработка обширной гранулирующей раны перед пластикой

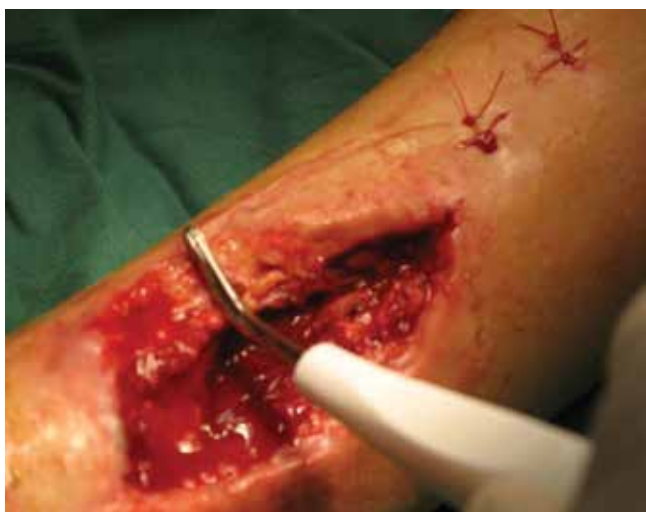

Рис. 11. Гидрохирургическая обработка открытого перелома в условиях внутренней фиксации отломков

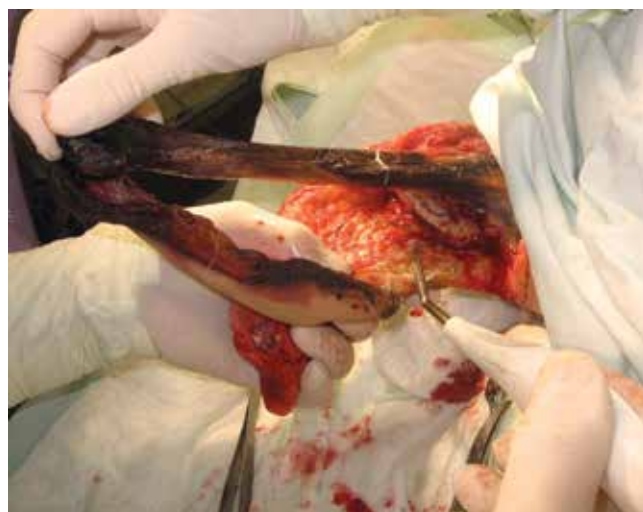

Рис. 14. Гидрохирургическая обработка обширной некротической раны культи плеча у пациента после электротравмы IV степени

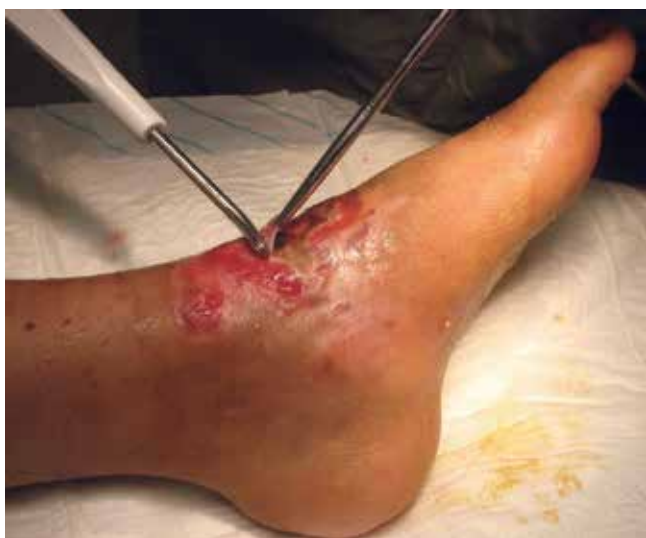

Рис. 12. Гидрохирургическое иссечение некротического струпа

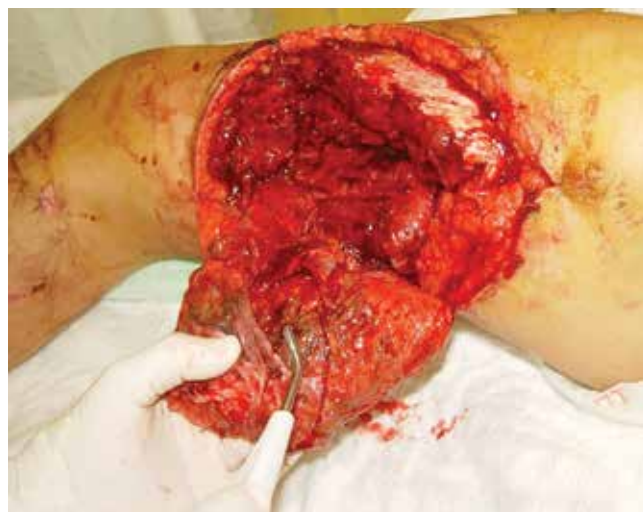

Рис. 15. Гидрохирургическая обработка обширной гнойно-некротической раны

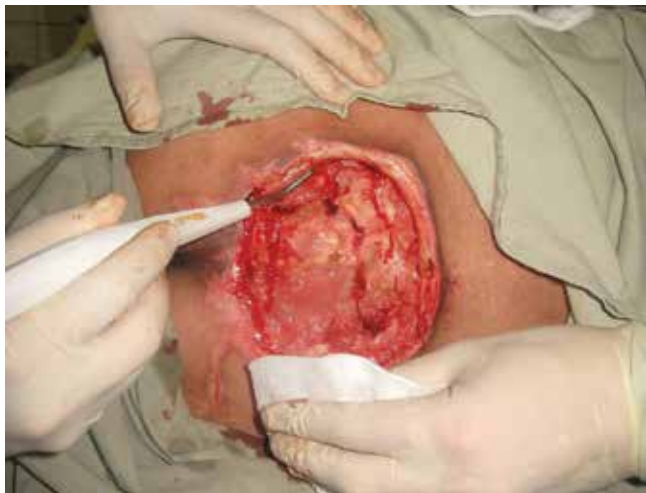

Рис. 16. Гидрохирургическая обработка пролежня

#### Основные преимущества использования гидрохирургических технологий

1. Простота выполнения манипуляции. Обучение обработке системой Versajet можно пройти за короткий промежуток времени.

2. Все манипуляции могут быть проведены без ассистента.

3. Присутствие эффекта Вентури — одновременный захват, срезание и удаление тканей.

4. Является как самостоятельным видом хирургической обработки, так и может использоваться в дополнении или в сочетании с другими методами обработки.

5. Минимальное повреждение тканей — прецизионность обработки.

6. Обработка ран различной этиологии и локализации.

7. Радикальная хирургическая обработка участков любых ран, труднодоступных для скальпеля.

8. Возможность регулировки уровня обработки.

9. Мобильный наконечник рукоятки легко поворачивается для доступа как к небольшим, так и к глубоким ранам. Имеется возможность начать обработку центробежно.

10. Небольшая режущая поверхность (струя раствора подается через 0,127 мм (0,005 дюймов) отверстие) и точное управление особенно полезны для труднодоступных областей: на руках, промежности, голове и шее.

11. Чистота рабочего поля во время операции вследствие постоянного удаления крови и иссеченных тканей.

12. Возможность создания гладкой поверхности.

13. Проводится подача стерильного раствора.

14. Уменьшение бактериальной обсемененности.

15. Не происходит набухания тканей, как при других видах лаважа ран.

16. Не происходит распыление, распространение раневого содержимого на соседние области, вокруг.

17. Во время обработки гидрохирургической системой тепло не выделяется — отсутствие ожогов тканей.

Учитывая анатомические особенности детского организма (небольшие размеры тела), прецизионность обработки особенно важна в педиатрической практике. Щадящая обработка ран у детей позволяет уменьшить интенсивность болевого синдрома в послеоперационном периоде. При применении гидрохирургической системы сокращается длительность операции, что в свою очередь влияет на объем кровопотери, это особенно актуально в детской хирургии.

#### Показания и противопоказания к гидрохирургической обработке ран у детей

**Показания** к применению гидрохирургической обработки:

1) обработка первично-инфицированных ран с рваными и размозженными мягкими тканями без манифестации хирургической инфекции;

2) обработка гнойно-некротических ран различной этиологии;

3) обработка пролежней;

4) обработка осложненных открытых переломов;

5) подготовка гранулирующих поверхностей к пластическому закрытию.

**Противопоказания** к проведению гидрохирургической обработки:

1) крайне тяжелое общее состояние больного;

2) наличие геморрагического шока, обусловленного кровопотерей;

3) раны, граничащие с внутренними органами (брюшная, грудная полости, головной мозг).

#### Заключение

Использование гидрохирургических технологий как в комбинированном виде с традиционными методами хирургической обработки, так и в самостоятельной форме обработки у большинства детей позволило:

— сократить количество повторных хирургических операций в среднем в 1,5 раза (в 12,0 % случаев гидрохирургическую обработку ран проводили одномоментно с их пластическим закрытием);

— уменьшить бактериальную обсемененность ран в 4 раза или до полной эрадикации, по данным количественной ПЦР-диагностики основных видов болезнетворных микроорганизмов;

— уменьшить длительность операции в 1,5–2 раза (средняя длительность манипуляций составила 15–20 мин).

Все это привело к сокращению сроков (в 1,5 раза) подготовки раневой поверхности к последнему этапу хирургического лечения — реконструктивным и пластическим операциям. Это позволяет рекомендовать использование возможностей гидрохирургической обработки в лечении обширных ран различной этиологии и локализации у детей.

## ИСПОЛЬЗОВАННАЯ ЛИТЕРАТУРА

1. Рошаль Л.М., Митиш В.А., Мединский П.В. и др. Хирургическое лечение первично-инфицированных ран у детей. Информационное письмо. Департамент здравоохранения. ГУ НИИ НДХиТ и НЦЗД РАМН. М., 2010. [Roshal L.M., Mitish V.A., Medinskiy P.V. et al. Surgical treatment of primary infected wounds of children. Informational letter. Department of Health. Governmental Institution Research Institute of Emergency Pediatric Surgery and Traumatology and Research Center for Health of Children with the Russian Academy of Medical Sciences. Moscow, 2010 (In Russ.)].
2. Митиш В.А., Мединский П.В., Налбандян Р.Т. Гидрохирургическая система VERSAJET как основной метод физической обработки гнойно-некротических ран у детей. XIII российский конгресс «Современные технологии в педиатрии и детской хирургии». М., 2009. С. 351. [Mitish V.A., Medinskiy P.V., Nalbandyan R.T. VERSAJET Hydro-surgical system as the major method of physical treatment of purulent necrotic wounds of children. The XIII Russian Congress "State-of-Art Technologies in Pediatrics and Pediatric Surgery". Moscow, 2009. P. 351 (In Russ.)].
3. Акименко А.Б., Бобровников А.Э., Тушинова С.А. и др. Новые возможности лечения ожоговых травм с использованием гидрохирургической системы Versajet. II съезд комбустиологов России, Москва, 2–5 июня 2008 г. [Akimenko A.B., Bobrovnikov A.E., Tusinova S.A. et al. New possibilities of treatment of burn injuries with the use of the Versajet hydro-surgical system. The II Congress of Combustionologists of Russia, Moscow, June 2–5, 2008 (In Russ.)].
4. Доронина Л.П., Митиш В.А., Галстян Г.Р. Использование гидрохирургической системы Versajet у больных с синдромом диабетической стопы. Сахарный диабет 2010;3. [Doronina L.P., Mitish V.A., Galstyan G.R. The use of the Versajet hydro-surgical system for patients with the diabetic foot syndrome. Sakharnyi Diabet = Diabetes Mellitus 2010;3 (In Russ.)].
5. Cubison T.S., Pape S.A., Jeffery S.L. Dermal preservation using the Versajet hydro-surgery system for debridement of pediatric burns. Burns 2006;32(6):714–20.
6. Guranluoglu R. Experiences with waterjet hydro-surgery system in wound debridement. World J Emerg Surg 2007;2:10.
7. Placek J. Versajet: new technology for soft tissue debridement. Plast Surg Nurs 2007;27(2):111–3.
8. Gravante G., Delogu D., Esposito G., Montone A. Versajet hydro-surgery versus classic escharectomy for burn debridement: a prospective randomized trial. J Burn Care Res 2007 Sep–Oct;28(5):720–4.
9. Klein M.B., Hunter S., Heimbach D.M. et al. The Versajet water dissector: a new tool for tangential excision. J Burn Care Rehabil 2005 Nov–Dec;26(6):483–7.



## П Р Е С С - Р Е Л И З

**Международная научно-практическая конференция  
«Местное и медикаментозное лечение ран и гнойно-некротических очагов  
у детей и взрослых»**

21–22

мая  
2015 г.,  
Сочи**Уважаемые коллеги!**

Приглашаем принять участие в работе Международной научно-практической конференции «Местное и медикаментозное лечение ран и гнойно-некротических очагов у детей и взрослых». Конференцию организуют РОО «Хирургическое общество – Раны и раневые инфекции», ФГБУ «Институт хирургии им. А.В. Вишневского» Минздрава России, ГБУЗ г. Москвы «НИИ неотложной детской хирургии и травматологии» Департамента здравоохранения г. Москвы, Министерство здравоохранения Краснодарского края, кафедра медицины катастроф ГБОУ ВПО «Российский университет дружбы народов», ГБУЗ «НИИ – Краснодарская краевая больница № 1 им. проф. С.П. Очаповского», МБУЗ г. Сочи «Городская больница № 4».

**Основные направления**

1. Новые отечественные разработки различных лекарственных препаратов для местного лечения ран (растворы антисептиков, раневые покрытия, сорбенты, масла, аэрозоли, мази и др.)
2. Местное медикаментозное лечение ран препаратами с антимикробным компонентом как альтернатива длительной системной антибактериальной терапии.
3. Амбулаторный этап местного медикаментозного лечения ран, пролежней, трофических язв, синдрома диабетической стопы, больных с хроническим остеомиелитом различной локализации, острыми гнойными заболеваниями кожи и мягких тканей.
4. Старые «традиционные» или новые препараты для профилактики и лечения раневой инфекции (возможна организация симпозиумов фармкомпаний).
5. Многокомпонентные сорбенты или мази на полиэтиленгликолевой основе в комплексном лечении очагов инфекции кожи и мягких тканей.
6. Дорожно-транспортная, военная травма, природные и техногенные катастрофы, спортивная и бытовая травма с повреждением кожных покровов. Рациональный выбор повязки как на этапе оказания первой помощи и эвакуации, так и на госпитальном этапе лечения.
7. Препараты для местного лечения ран с анаэробной клостридиальной и неклостридиальной инфекцией.
8. Микозы – современное состояние местного медикаментозного лечения, проблемы и перспективы.
9. Организационные аспекты амбулаторной помощи больным с ранами и раневыми инфекциями в контексте происходящих в настоящее время реформ (опыт работы центров амбулаторной хирургии, стационаров одного дня, перевязочных).

**Внимание!**

Зарегистрированным участникам Конференции будет выдан сертификат с баллами системы «Российского общества хирургов». Плата за участие в работе Конференции и регистрацию не взимается.

**Информация о месте проведения и требования к оформлению материалов – на сайте [www.woundsurgery.ru](http://www.woundsurgery.ru).**

**АНОНС НАУЧНЫХ МЕРОПРИЯТИЙ  
РОО «ХИРУРГИЧЕСКОЕ ОБЩЕСТВО – РАНЫ И РАНЕВЫЕ ИНФЕКЦИИ»  
НА 2015–2016 ГГ.**

**21–22**

мая  
2015 г.,  
Сочи

**Международная научно-практическая конференция  
«Местное и медикаментозное лечение ран и раневых инфекций»**

**16–19**

ноября  
2015 г.,  
Москва

**2-й Международный конгресс  
«Сахарный диабет и хирургические инфекции»**

**16–17**

мая  
2016 г.,  
Москва

**Международная научно-практическая конференция  
«Пластические операции в гнойной хирургии»**

**14–17**

ноября  
2016 г.,  
Москва

**3-й Международный конгресс  
«Раны и раневые инфекции» с конференцией  
«Проблемы анестезии и интенсивной терапии раневых инфекций»**

## Уважаемые коллеги!

При оформлении статей, направляемых в журнал «Раны и раневые инфекции. Журнал имени профессора Б.М. Костюченко», следует руководствоваться **обновленными правилами**:

1. Статья должна быть представлена в электронном виде (компакт-диск или дискета) с распечаткой на бумаге формата А4 в двух экземплярах (таблицы, графики, рисунки, подписи к рисункам, список литературы, резюме – на отдельных листах).

Шрифт – Times New Roman, 14 пунктов, через 1,5 интервала. Все страницы должны быть пронумерованы.

2. На первой странице должно быть указано: название статьи, инициалы и фамилии всех авторов, полное название учреждения (учреждений), в котором (которых) выполнена работа, **его (их) полный адрес с указанием индекса**.

Обязательно указывается, в каком учреждении работает каждый из авторов.

Статья должна быть подписана всеми авторами. В конце статьи должны быть обязательно указаны **контактные телефоны, рабочий адрес с указанием индекса, факс, адрес электронной почты и фамилия, имя, отчество полностью, занимаемая должность, ученая степень, ученое звание автора (авторов)**, с которым редакция будет вести переписку.

3. Объем статей: оригинальная статья – не более 12 страниц; описание отдельных наблюдений, заметки из практики – не более 5 страниц; обзор литературы – не более 20 страниц; краткие сообщения и письма в редакцию – 3 страницы.

**Структура оригинальной статьи:** введение, материалы и методы, результаты исследования и их обсуждение, заключение (выводы).

К статьям должно быть приложено **резюме** на русском языке, отражающее содержание работы, с названием статьи, фамилиями и инициалами авторов, названиями учреждений; **для оригинальных статей – структурированное резюме (введение, материалы и методы, результаты и т. д.)**. Объем резюме – 2000–5000 знаков с пробелами. Количество ключевых слов должно составлять от 10 до 50.

4. Иллюстративный материал:

- Фотографии должны быть контрастными; рисунки, графики и диаграммы – четкими.
- Фотографии представляются в оригинале или в электронном виде в формате TIFF, JPG, CMYK с разрешением не менее 300 dpi (точек на дюйм).
- Графики, схемы и рисунки должны быть представлены в формате EPS Adobe Illustrator 7.0–10.0. При невозможности представления файлов в данном формате необходимо связаться с редакцией.
- Все рисунки должны быть пронумерованы и снабжены подрисуночными подписями. Подписи к рисункам даются на отдельном листе. На рисунке указываются «верх» и «низ»; фрагменты рисунка обозначаются строчными буквами русского алфавита – «а», «б» и т. д. Все сокращения и обозначения, использованные на рисунке, должны быть расшифрованы в подрисуночной подписи.

• Все таблицы должны быть пронумерованы, иметь название. Все сокращения расшифровываются в примечании к таблице.

• Ссылки на таблицы, рисунки и другие иллюстративные материалы приводятся в надлежащих местах по тексту статьи в круглых скобках, а их расположение указывается автором в виде квадрата на полях статьи слева.

5. Единицы измерений даются в СИ.

Все сокращения (аббревиатуры) в тексте статьи должны быть полностью расшифрованы при первом употреблении. Использование общепринятых сокращений не допускается.

Название генов пишется курсивом, название белков – обычным шрифтом.

6. К статье должен быть приложен список цитируемой литературы, оформленный следующим образом:

• Список ссылок приводится **алфавитном в порядке**. Все источники должны быть пронумерованы, а их нумерация – строго соответствовать нумерации в тексте статьи. Ссылки на неопубликованные работы не допускаются.

• Для каждого источника необходимо указать: фамилии и инициалы авторов (если авторов более 4, указываются первые 3 автора, затем ставится «и др.» в русском или «et al.» – в английском тексте).

• При ссылке на **статьи из журналов** указывают также название статьи; название журнала, год, том, номер выпуска, страницы.

• При ссылке на **монографии** указывают также полное название книги, место издания, название издательства, год издания.

• При ссылке на **авторефераты** диссертаций указывают также полное название работы, докторская или кандидатская, год и место издания.

• При ссылке на **данные, полученные из Интернета**, указывают электронный адрес цитируемого источника.

• Все ссылки на литературные источники печатаются арабскими цифрами в квадратных скобках (например, [5]).

• Количество цитируемых работ: в оригинальных статьях желательнее **не более 20–25 источников**, в обзорах литературы – **не более 60**.

7. Представление в редакцию ранее опубликованных статей не допускается.

8. Все статьи, в том числе подготовленные аспирантами и соискателями ученой степени кандидата наук по результатам собственных исследований, принимаются к печати бесплатно, в порядке общей очереди.

**Статьи, не соответствующие данным требованиям, к рассмотрению не принимаются.**

**Все поступающие статьи рецензируются.**

**Присланные материалы обратно не возвращаются.**

**Редакция оставляет за собой право на редактирование статей, представленных к публикации.**

**Статьи направлять в редакцию по адресу:**

ws@woundsurgery.ru.

# Information for authors

## Dear colleagues!

Please, follow the **updated rules of articles presentation for the journal "Wounds and Wound Infections. B.M. Kostyuchyonok Journal"**:

1. The article shall be presented in digital form (on CD or floppy disc) together with the print out on A4 format paper in two copies (tables, diagrams, images, legends to pictures, list of references, summary shall be provided on separate sheets).

Font – Times New Roman, 14 pt, 1,5 interval. All pages shall be numbered.

2. The following should be stated on the first page: title of the article, initials and surnames of all authors, full name of institution (s), where the paper is prepared, **its (their) full address including ZIP code**.

The institution of employment is mandatory to be stated for each author.

The article shall be signed by all authors. After the end of the article, the following details shall be stated: **contact telephone numbers, business address including ZIP code, fax, e-mail and surname, name and patronymic in full, position, degree, academic title of the author(s)**, whom the Board of Editors will do correspondence with.

3. Volume of articles: original article – not more than 12 pages; description of some observations, notes of practical work – not more than 5 pages; literature review – not more than 20 pages; brief messages and letters to Board of Editors – 3 pages.

**Structure of original article:** introduction, materials and methods, results of research and their discussion, opinion (conclusions).

The articles shall be attached with **summary** in Russian, reflecting the contents of the paper, stating the title of the article, surnames and initials of authors, names of institutions; **for original articles – structured summary (introduction, materials and methods, results etc.)**. **Volume of summary shall be between 2000 and 5000 symbols with spaces. Number of key words shall be between 10 and 50.**

4. Illustrative material:

- Photos shall be contrast; all pictures, charts and diagrams shall be clear.

- Photos shall be provided in original copies or in digital copies in format TIFF, JPG, CMYK with resolution at least 300 dpi (dots per inch).

- Schedules, diagrams and pictures shall be provided in format EPS Adobe Illustrator 7.0–10.0. If you cannot provide the files in such format, please, contact the Board of Editors.

- All pictures shall be numbered and provided with the legends. Legends to pictures shall be on a separate sheet. The picture shall indicate the "top" and the "bottom"; the fragments of the picture shall be designated with the lower case letters of Russian alphabet – «а», «б» etc. All abbreviations and designations, used on the picture, shall be stated in full in the legend under the picture.

- All tables shall be numbered and provided with the title. All abbreviations shall be stated in full in notes to the table.

- References to tables, pictures and other illustrative materials shall be included in proper places throughout the text of the article in parentheses, and their location shall be stated by the author by the form of square on the left margin of the article page.

5. Units of measurements shall be stated according to SI system.

All acronyms (abbreviations) in the text of the article shall be stated in full, when used for the first time. Please, do not use the uncommon acronyms.

Names of gens shall be written in italics, name of proteins – by normal font.

6. The article shall be attached with the list of references, prepared as follows:

- The list of references shall be in **alphabetical order**. All sources of references shall be numbered, and their numbering shall strictly comply with the numbering used in the text of the article. Please do not refer to the papers, which are not published yet.

- State for each source: surname and initial of authors (if authors are more than 4, state the first 3 authors, then «и др.» in the text in Russian or «et al.» – in the text in English).

- When referring to the **article from the journal** state also the title of the article; title of the journal, year, volume, issue number, page number.

- When referring to the **monograph** state also full name of the book, place of publishing, publishing house, year of issue.

- When referring to **synopsis of thesis** state also full title of the thesis, whether it, Dr. Sci or Ph. D. thesis, year and place of issue.

- When referring to **data found on the Web**, state the link to the reference.

- All references to the literature shall be printed in Arabic figures in brackets (e.g. [5]).

- It is desirable that the number of referred papers in original articles is **not more than 20–25**, and in literature reviews – **not more than 60**.

7. Please do not submit previously published articles again to the Board of Editors.

8. All articles, including those prepared by the postgraduate students and applicants for Ph. D. degree upon the results of their own research, shall be accepted for publishing free of charge, on a first in first out principle.

**The articles, which do not correspond to above rules, will be rejected.**

**All received articles are refereed.**

**No received materials are sent back.**

**Board of Editors reserves the right to proofread the articles, submitted for publishing.**

**Please send the articles to:** ws@woundsurgery.ru.



Издательский дом «АВВ-пресс» специализируется на выпуске периодической научной медицинской литературы, книгопечатной продукции, создании и поддержке сайтов медицинского направления

## НАШИ ЖУРНАЛЫ и ГАЗЕТЫ



## НАШИ КНИГИ



Книги и наши издания

можно заказать и приобрести

в редакции по адресу:

г. Москва, Каширское ш.,  
д. 24, стр. 15

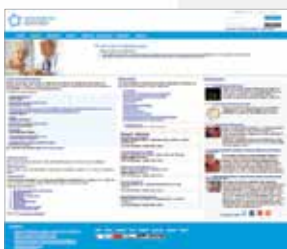и по телефону:

+7 (499) 929-96-19.

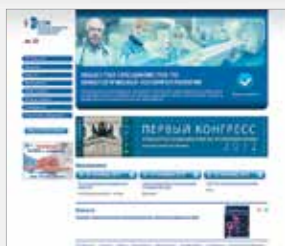Адрес электронной почты:

[abv@abvpress.ru](mailto:abv@abvpress.ru)

## НАШИ САЙТЫ



[www.netoncology.ru](http://www.netoncology.ru)



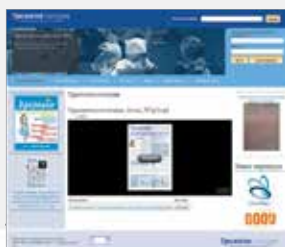[www.oncoproct.ru](http://www.oncoproct.ru)



[www.roou.ru](http://www.roou.ru)



[www.hnonco.ru](http://www.hnonco.ru)



[www.urotoday.ru](http://www.urotoday.ru)



[www.neuromuscular.ru](http://www.neuromuscular.ru)

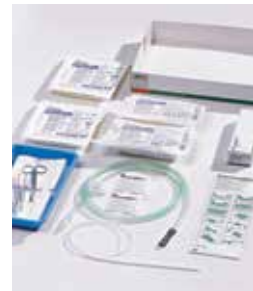

[www.breastcancersociety.ru](http://www.breastcancersociety.ru)

### Система для лечения ран управляемым разряжением SUPRASORB CNP

позволяет применять метод NPWT для лечения ран различной степени «тяжести», поверхностных и глубоких, слабо и сильно экссудирующих, в условиях стационара и амбулаторно.

Выбор модели устройства Suprasorb CNP (стационарная или переносная) и широкий ассортимент расходных материалов позволяют оптимизировать процесс лечения, сделав его эффективным и экономически обоснованным.



### Серия повязок для влажного заживления ран SUPRASORB

Повязки серии Suprasorb защищают рану и создают благоприятные условия для её заживления. Выполняя функцию кожи, повязки Suprasorb позволяют ране "дышать", но препятствуют проникновению микроорганизмов и влаги. Нет необходимости в частой смене повязки, что делает лечение более щадящим для пациента и экономит время персонала, а в целом снижает общую стоимость лечения.



- A** Кальций альгинат
- A** +Ag Кальций альгинат
- X** Повязка-гидробаланс
- X** +PHMB Повязка-гидробаланс
- C** Коллагеновая повязка
- P** Полиуретановая пористая повязка
- H** Гидроколлоидная повязка
- F** Пленочная повязка
- G** Гидрогель