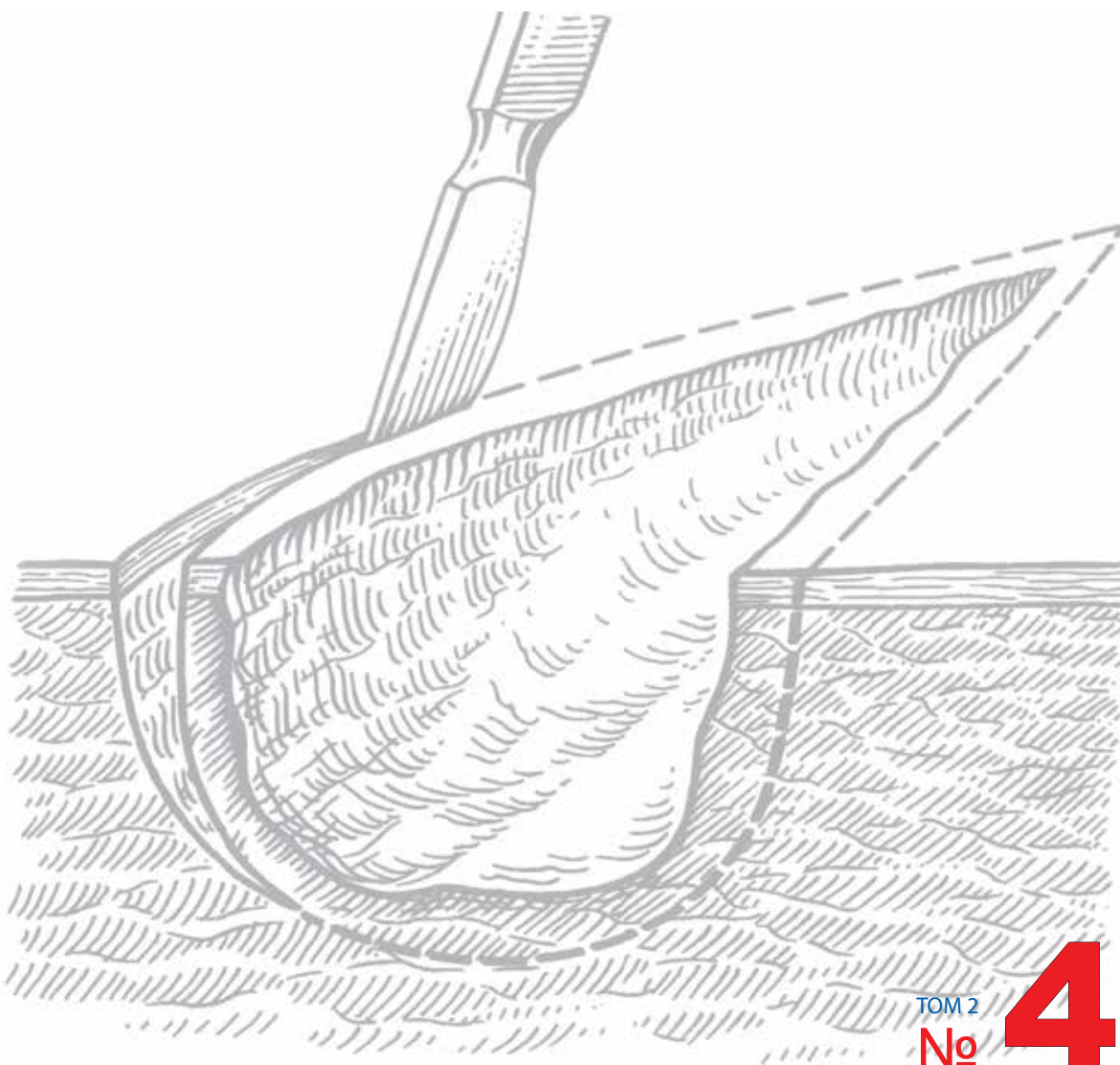




*Журнал имени
проф. Б.М. Костючёнка*

РАНЫ и РАНЕВЫЕ ИНФЕКЦИИ

**WOUNDS
and WOUND INFECTIONS**
THE PROF. B. M. KOSTYUCHENOK JOURNAL



ТОМ 2
№ 4
2 0 1 5



Региональная общественная организация «Хирургическое общество – Раны и раневые инфекции»

115054, Москва, ул. Бахрушина, д. 23, стр. 1, тел. 8 (495) 514-5998

Уважаемые коллеги!

Приглашаем вас стать членами Региональной общественной организации «Хирургическое общество – Раны и раневые инфекции»! Весь перечень документов, необходимых для вступления в Общество, представлен на сайте: www.woundsurgery.ru. Мы принимаем документы как в электронном виде (ws@woundsurgery.ru), так и на проводимых нами мероприятиях (ищите стойку Общества рядом со стойкой регистрации).

Привилегии для членов Общества:

- бесплатная подписка на ежеквартальное рецензируемое научно-практическое издание «Раны и раневые инфекции. Журнал имени профессора Б.М. Костючёнка»;
- регулярная рассылка информации обо всех проводимых Обществом научных и учебных мероприятиях (конгрессы, конференции, школы, семинары, круглые столы);
- рассылка Национальных клинических рекомендаций, публикуемых Обществом;
- участие во всех мероприятиях, проводимых Обществом, без уплаты регистрационных взносов.

*Президент РОО «Хирургическое общество –
Раны и раневые инфекции»,
Валерий Митиш*



ЭЛЕКТРОННЫЙ АБОНЕМЕНТ ЦНМБ

Первый МГМУ им. И.М. Сеченова
Центральная научная медицинская библиотека

<http://www.emll.ru>

E-mail:
cnmb.mba@yandex.ru

Телефон:
8 (499) 120-54-33

Электронный библиотечный абонемент ЦНМБ – первый проект в России, реализующий право библиотек по свободному предоставлению во временное пользование документов, хранящихся в фондах библиотеки, через Интернет в полном соответствии с российским законодательством по охране авторского права (статьи 1270, 1274 и 1275 IV части ГК РФ).

Цель проекта – предоставить читателям возможность искать, заказывать и просматривать через Интернет полные тексты любых документов из фонда ЦНМБ, крупнейшей медицинской библиотеки Европы с фондом более 4 млн единиц хранения.

На сайте электронного библиотечного абонемента доступны медицинские издания известных ученых и специалистов с XVII века по настоящее время, в том числе:

- книги;
- авторефераты;
- диссертации;
- периодические издания;
- редкие книги;
- другие виды литературы – переводы;
- депонированные рукописи.

На сайте электронного абонемента ЦНМБ возможно оформление подписки на услуги электронного библиотечного абонемента ЦНМБ для двух типов пользователей: коллективные абоненты и индивидуальные абоненты.

Также можно оформить подарочные абонементы для врачей.

Работа с электронным библиотечным абонементом возможна с любого устройства, подключенного к сети Интернет, и не требует специальных программ для чтения документов

РАНЫ

И РАНЕВЫЕ ИНФЕКЦИИ

ЖУРНАЛ ИМ. ПРОФ. Б.М. КОСТЮЧЕНКА



С 2014 г. журнал включен в Научную электронную библиотеку и Российский индекс научного цитирования (РИНЦ), имеет импакт-фактор

С 2015 г. журнал зарегистрирован в CrossRef, статьи индексируются с помощью цифрового идентификатора DOI

ЕЖЕКВАРТАЛЬНЫЙ НАУЧНО-ПРАКТИЧЕСКИЙ РЕЦЕНЗИРУЕМЫЙ ЖУРНАЛ

www.woundsurgery.ru

ПРЕДСЕДАТЕЛЬ РЕДАКЦИОННОЙ КОЛЛЕГИИ

Л.М. Рошаль

ГЛАВНЫЙ РЕДАКТОР

В.А. Митиш

ЗАМЕСТИТЕЛЬ ГЛАВНОГО РЕДАКТОРА

Ю.С. Пасхалова

ОТВЕТСТВЕННЫЙ СЕКРЕТАРЬ

П.В. Мединский

РЕДАКЦИОННАЯ КОЛЛЕГИЯ

А.Ж. Баялиева, д.м.н. (Казань)
Н.В. Белобородова, д.м.н., проф. (Москва)
Л.А. Блатун, к.м.н. (Москва)
Л.И. Будкевич, д.м.н., проф. (Москва)
И.М. Буриев, д.м.н., проф. (Москва)
Е.А. Бурцева, д.м.н. (Москва)
С.А. Валиуллина, д.м.н. (Москва)
В.К. Гостищев, академик РАН, д.м.н., проф. (Москва)
В.Н. Дан, д.м.н., проф. (Москва)
В.Э. Дубров, д.м.н., проф. (Москва)
И.А. Ерошкин, д.м.н. (Москва)
А.А. Завражнов, д.м.н., проф. (Сочи)
А.А. Звягин, д.м.н., проф. (Москва)
А.Е. Зотиков, д.м.н., проф. (Москва)
О.В. Карасева, д.м.н. (Москва)

Р.А. Кешишян, д.м.н. (Москва)
В.А. Кубышкин, академик РАН, д.м.н., проф. (Москва)
А.Б. Ларичев, д.м.н., проф. (Ярославль)
Я.Г. Мойсюк, д.м.н., проф. (Москва)
В.А. Попов, д.м.н., проф. (Москва)
А.Ю. Разумовский, д.м.н., проф. (Москва)
И.В. Решетов, член-корр. РАН, д.м.н., проф. (Москва)
С.Л. Соков, д.м.н., проф. (Москва)
С.В. Сокологорский, д.м.н., проф. (Москва)
А.Ю. Токмакова, д.м.н. (Москва)
В.О. Цветков, д.м.н. (Москва)
И.А. Чекмарева, д.б.н. (Москва)
А.В. Чжао, д.м.н., проф. (Москва)
А.М. Шулуток, д.м.н., проф. (Москва)
П.К. Яблонский, д.м.н., проф. (Санкт-Петербург)

ЗАРУБЕЖНЫЕ РЕДАКТОРЫ

И.М. Балаика, д.м.н., доц. (Республика Молдавия)
Н. Вольфсон, MD, FRCSC, FACS (США)
Ю.В. Кузьмин, д.м.н., проф. (Республика Беларусь)
С.В. Лохвицкий, д.м.н., проф. (Республика Казахстан)
У.А. Фесенко, д.м.н., проф. (Украина)

О С Н О В А Н В 2 0 1 4 Г .

Учредитель: Региональная общественная организация «Хирургическое общество – Раны и раневые инфекции»

Адрес редакции: 115478, Москва, Каширское шоссе, 24, стр. 15, НИИ канцерогенеза, 3-й этаж.
Тел./факс: +7 (499) 929-96-19
www.abvpress.ru
e-mail: abv@abvpress.ru

Статьи направлять по адресу:
e-mail: ws@woundsurgery.ru

Редактор В.Е. Ефремова

Корректор В.А. Наумкина
Дизайн Е.А. Прокофьева
Верстка Е.А. Прокофьева

Служба подписки и распространения
И.В. Шургаева, +7 (499) 929-96-19,
base@abvpress.ru
Служба рекламы
Ю.С. Пасхалова, +7 (905) 717-67-57,
ws@woundsurgery.ru

Журнал зарегистрирован в Федеральной службе по надзору в сфере связи, информационных технологий и массовых коммуникаций (Роскомнадзор)
ПИ № ФС77-44423 от 31.01.2014.

При полной или частичной перепечатке материалов ссылка на журнал «Раны и раневые инфекции. Журнал им. проф. Б.М. Костюченка» обязательна.

Редакция не несет ответственности за содержание публикуемых рекламных материалов.

В статьях представлена точка зрения авторов, которая может не совпадать с мнением редакции.

ТОМ 2
№ 4
2 0 1 5

ISSN 2408-9613

Раны и раневые инфекции. Журнал им. проф. Б.М. Костюченка 2015. Том 2. № 4. 1–60

© ООО «ИД «АБВ-пресс», 2015

Подписной индекс в каталоге «Пресса России» – 93565
Отпечатано в типографии ООО «Тверская Фабрика Печати»

Тираж 5000 экз.

www.woundsurgery.ru

WOUNDS AND WOUND INFECTIONS

THE PROF. B.M. KOSTYUCHENOK JOURNAL



In 2014, the journal was included in the Research Electronic Library and the Russian Science Citation Index (RSCI) and has an impact factor

In 2015, the journal has been registered with CrossRef; its papers are indexed with the digital object identifier (DOI)

QUARTERLY PEER-REVIEWED SCIENTIFIC AND PRACTICAL JOURNAL

www.woundsurgery.ru

CHAIRMAN OF THE EDITORIAL BOARD

L.M. Roshal

EDITOR-IN-CHIEF

V.A. Mitish

DEPUTY EDITOR-IN-CHIEF

Yu.S. Paskhalova

EXECUTIVE EDITOR

P.V. Medinskiy

EDITORIAL BOARD

A.Zh. Bayalieva, MD, DMSci (Kazan)

N.V. Beloborodova, MD, DMSci, Prof. (Moscow)

L.A. Blatun, MD, CMSci (Moscow)

L.I. Budkevich, MD, DMSci, Prof. (Moscow)

I.M. Buriev, MD, DMSci, Prof. (Moscow)

Ye.A. Burtseva, MD, DMSci (Moscow)

S.A. Valiullina, MD, DMSci (Moscow)

V.K. Gostishchev, MD, DMSci, Prof., RASci Akad. (Moscow)

V.N. Dan, MD, DMSci, Prof. (Moscow)

V.E. Dubrov, MD, DMSci, Prof. (Moscow)

I.A. Yeroshkin, MD, DMSci (Moscow)

A.A. Zavrzhnov, MD, DMSci, Prof. (Sochi)

A.A. Zvyagin, MD, DMSci, Prof. (Moscow)

A.Ye. Zotikov, MD, DMSci, Prof. (Moscow)

O.V. Karaseva, MD, DMSci (Moscow)

R.A. Keshishyan, MD, DMSci (Moscow)

V.A. Kubyshev, MD, DMSci, Prof., RASci Akad. (Moscow)

A.B. Larichev, MD, DMSci, Prof. (Yaroslavl)

Ya.G. Moysyuk, MD, DMSci, Prof. (Moscow)

V.A. Popov, MD, DMSci, Prof. (Moscow)

A.Yu. Razumovskiy, MD, DMSci, Prof. (Moscow)

I.V. Reshetov, MD, DMSci, Prof., RASci Corr. Mem. (Moscow)

S.L. Sokov, MD, DMSci, Prof. (Moscow)

S.V. Sokologorskiy, MD, DMSci, Prof. (Moscow)

A.Yu. Tokmakova, MD, DMSci (Moscow)

V.O. Tsvetkov, MD, DMSci (Moscow)

I.A. Chekmareva, MD, DBSci (Moscow)

A.V. Tschzhao, MD, DMSci, Prof. (Moscow)

A.M. Shulutko, MD, DMSci, Prof. (Moscow)

P.K. Yablonskiy, MD, DMSci, Prof. (Saint-Petersburg)

FOREIGN EDITORS

I.M. Balika, MD, Associate Professor (Republic of Moldova)

N. Wolfson, MD, FRCSC, FACS (USA)

Yu.V. Kuzmin, MD, DMSci, Prof. (Republic of Belarus)

S.V. Lokhvitskiy, MD, DMSci, Prof. (Republic of Kazakhstan)

U.A. Fesenko, MD, DMSci, Prof. (Ukraine)

FOUNDED IN 2014

Founder: Regional Public Organization "Surgical Society – Wounds and Wound Infections"

Editorial Office: Research Institute of Carcinogenesis, Floor 3, 24 Kashirskoye Shosse, Build. 15, Moscow, 115478.
Tel./Fax: +7 (499) 929-96-19
www.abvpress.ru
e-mail: abv@abvpress.ru

Articles should be sent to e-mail: ws@woundsurgery.ru

Editor V.E. Efremova

Proofreader V.A. Naumkina
Designer E.A. Prokofieva
Maker-up E.A. Prokofieva

Subscription & Distribution Service:
I.V. Shurgaeva, +7 (499) 929-96-19,
base@abvpress.ru
Advertising Service:
Yu.S. Paskhalova, +7 (905) 717-67-57,
ws@woundsurgery.ru

The journal was registered at the Federal Service for Surveillance of Communications, Information Technologies, and Mass Media (III No. ФЦ77-44423 dated 31 January 2014).

If materials are reprinted in whole or in part, reference must necessarily be made to the journal "Rany i Ranevye Infektsii. The B.M. Kostyuchenok Journal".

The editorial board is not responsible for advertising content.

The authors' point of view given in the articles may not coincide with the opinion of the editorial board.

VOL. 2
№ 4
2015

ISSN 2408-9613

Rany i Ranevye Infektsii. The B.M. Kostyuchenok journal. 2015. Volume 2. No 4. 1–60

© PH "ABV-Press", 2015

Pressa Rossii catalogue index: 93565

Printed at the Tver Printing Factory

5,000 copies

СОДЕРЖАНИЕ

Приветствие Л.М. Рошалья	6
От главного редактора	7

ОРИГИНАЛЬНЫЕ СТАТЬИ

<i>Ч.Р. Рагимов, Э.К. Гасымов, Т.Р. Кулиев, Ф.Г. Рзаев</i> Сравнительная характеристика заживления хирургических ран слизистой оболочки полости рта и кожи у домашних свиней. Светооптическое и электронно-микроскопическое исследование	8
<i>Е.А. Корымасов, С.Ю. Пушкин, А.С. Беньян, М.А. Медведчиков-Ардия</i> Стратегия и тактика хирургического лечения инфекционных осложнений после стернотомии	15
<i>Г.В. Родоман, Н.В. Мальгина, В.Н. Разбирин, В.Н. Оболенский, А.А. Ермолов</i> Метод локального отрицательного давления в профилактике инфекционных раневых осложнений промежностной раны после брюшно-промежностной экстирпации прямой кишки	27
<i>М.С. Богомолов</i> Сравнительный анализ эффективности современных перевязочных средств при лечении венозных трофических язв	33
<i>А.С. Барвинская, В.В. Ващук, А.Г. Бутырский, Р.П. Байдала</i> Опыт применения препарата Ацербин® в лечении «проблемных» ран	40

КЛИНИЧЕСКИЕ НАБЛЮДЕНИЯ

<i>В.С. Тарасенко, М.А. Кислов, С.К. Свойкин, А.В. Чернов, Е.Н. Радченко, Е.А. Шеина, А.Г. Брылев, Х.Ф. Хатамов, Ж.Ж. Шуланова</i> Клинический случай актиномикоза брюшной стенки и органов малого таза	47
<i>Ю.М. Стойко, Б.А. Мазаева</i> Поэтапное реконструктивно-пластическое лечение обширного пролежня крестцово-копчикового отдела позвоночника у больного с остеомиелитом и сахарным диабетом	52

КОНГРЕССЫ, КОНФЕРЕНЦИИ, СИМПОЗИУМЫ

Международная научно-практическая конференция «Реконструктивные и пластические операции в хирургии ран у детей и взрослых», 16–17 мая 2016 г., Москва	56
Анонс научных мероприятий РОО «Хирургическое общество – Раны и раневые инфекции» на 2016–2017 гг.	57

ИНФОРМАЦИЯ ДЛЯ АВТОРОВ	58
---	----

CONTENTS

Greeting from L.M. Roshal	6
From edition	7

ORIGINAL REPORTS

<i>Ch.R. Ragimov, E.K. Gasymov, T.R. Kuliev, F.G. Rzaev</i> Comparative description of healing of surgical wounds in the oral mucosa and skin of pigs. Light optical and electron microscopic examination	8
<i>E.A. Korymasov, S.Yu. Pushkin, A.S. Benyan, M.A. Medvedchikov-Ardiya</i> Post-sternotomy infectious complications: surgical treatment strategy and tactics	15
<i>G.V. Rodoman, N.V. Mal'gina, V.N. Razbirin, V.N. Obolenskiy, A.A. Ermolov</i> Negative pressure wound therapy in the prevention of infectious wound complications in perineal wound after abdominoperineal resection	27
<i>M.S. Bogomolov</i> Comparative analysis of the efficacy of current dressings in the treatment of venous trophic ulcers	33
<i>A.S. Barvinskaya, V.V. Vashchuk, A.G. Butyrskiy, R.P. Baydala</i> Experience with Acerbin® in the treatment of problem wounds	40

CASE REPORTS

<i>V.S. Tarasenko, M.A. Kislov, S.K. Svoykin, A.V. Chernov, E.N. Radchenko,</i> <i>E.A. Sheina, A.G. Brylev, Kh.F. Khatamov, Zh.Zh. Shulanova</i> A clinical case of actinomycosis of the abdominal wall and small pelvic organs	47
<i>Yu.M. Stoyko, B.A. Mazaeva</i> Staged reconstructive treatment of extensive bedsore of sacral-coccygeal spine in a patient with osteomyelitis and diabetes	52

CONGRESSES, CONFERENCES, SYMPOSIA

International Scientific-and-Practical Conference “Wound Reconstructive and Plastic Surgeries in Children and Adults”, 16–17 May, 2016, Moscow	56
Announcement of science events of the Regional Public Organization “Surgical Wounds and Wound Infections Society” in 2016–2017	57

INFORMATION FOR AUTHORS	58
--	-----------

Приветствие Л.М. Рошалья



Дорогие друзья!

Предлагаем вашему вниманию очередной выпуск журнала «Раны и раневые инфекции. Журнал им. проф. Б.М. Костючёнка» и хотим заметить, что гнойная хирургия, пожалуй, единственная дисциплина, которая может называться общей. Перелистывая прошлые выпуски журнала, так же как и в этом номере, мы видим процессы, протекающие в абсолютно разных частях тела и затрагивающие различные по глубине структуры (от кожи до костей и полостей тела). Поэтому специалисты, занимающиеся проблемой лечения ран, должны быть эрудированны во многих хирургических областях, отличаться прекрасным знанием анатомии и умением выполнять открытые операции в эпоху, когда хирургия все больше стремится к минимизации доступа, становится эндоскопической, роботизированной.

Еще раз хотим подчеркнуть значимость для всего процесса лечения больного хирургической обработки гнойного очага, так как это не просто первое вмешательство на патологически измененных тканях гнойного очага, а подготовительный этап последующих реконструктивных операций, когда уже при планировании доступа мы должны думать о том, как впоследствии будем ликвидировать сформированный дефект. То есть хирургическая обработка — как бы «ключик» всего процесса лечения пациентов с ранами и раневой инфекцией.

Выражаю надежду, что этот выпуск будет полезен не только хирургам различных специальностей, но и смежным специалистам, так как в нем затронуты, например, такие проблемы, как лечение глубоких пролежней или редкое наблюдение глубокого микоза.

*С уважением,
профессор Леонид Рошалы*

От главного редактора



Глубокоуважаемые читатели журнала, коллеги!

Этим номером мы отмечаем 1,5 года существования журнала «Раны и раневые инфекции. Журнал им. проф. Б.М. Костючёнка». Безусловно, возраст еще не очень значительный, но качество публикуемых материалов, их иллюстративность, а также отсутствие аналогов среди специальных медицинских периодических изданий позволяют надеяться, что интерес к журналу «Раны и раневые инфекции. Журнал им. проф. Б.М. Костючёнка» будет все больше. С радостью хотим сообщить, что у журнала появился свой сайт: www.rigi.su. Сайт создан с учетом всех международных требований, предъявляемых в настоящее время к сайтам научных рецензируемых периодических изданий, поэтому будем очень рады, если для отправки рукописей статей вы будете его использовать. Также на сайте в открытом доступе вы сможете найти все выпуски нашего журнала.

Хочу обратить внимание читателей на предстоящую Международную научно-практическую конференцию «Реконструктивные и пластические операции в хирургии ран у детей и взрослых», которая пройдет 16–17 мая 2016 г. в Москве, в ГБУЗ «Научно-исследовательский институт неотложной детской хирургии и травматологии» Департамента здравоохранения г. Москвы. Конференция будет посвящена весьма актуальному вопросу гнойной хирургии – закрытию ран после победы над острой или хронической хирургической инфекцией, а также вопросам подготовки ран к реконструктивно-восстановительным операциям. Все научные мероприятия, проводимые нами, по-прежнему бесплатны, а их участники получают сертификаты с баллами ООО «Российское общество хирургов» (система непрерывного медицинского образования).

Кроме того, мы продолжаем ждать от вас письма с идеями, советами и пожеланиями по улучшению журнала на адрес: ws@woundsurgery.ru. На этот электронный адрес также можно присылать статьи, клинические наблюдения и обзоры литературы по проблеме лечения ран и раневых инфекций.

*С уважением,
главный редактор журнала Валерий Митиш*

Сравнительная характеристика заживления хирургических ран слизистой оболочки полости рта и кожи у домашних свиней. Светооптическое и электронно-микроскопическое исследование

Ч.Р. Рагимов¹, Э.К. Гасымов², Т.Р. Кулиев¹, Ф.Г. Рзаев³

¹Кафедра хирургии полости рта и челюстно-лицевой области Азербайджанского медицинского университета; Азербайджанская Республика, 1022, Баку, ул. Бакиханова, 23;

²кафедра гистологии, эмбриологии и цитологии Азербайджанского медицинского университета; Азербайджанская Республика, 1022, Баку, ул. Миргасымова, 1;

³отдел электронной микроскопии Азербайджанского медицинского университета; Азербайджанская Республика, 1022, Баку, ул. Миргасымова, 1

Контакты: Эльдар Кочари оглы Гасымов geldar1949@gmail.com

Цель исследования — изучить особенности структурных элементов твердого неба и кожи при заживлении резано-ушитых ран на стадии гемостаза и воспаления у домашних свиней.

Материалы и методы. Для эксперимента были взяты 9 поросят с массой тела 35–40 кг. На коже спины и в твердом небе были сделаны прямолинейные разрезы (модели хирургических ран) длиной 2,5–3,0 см. Для проведения морфологических исследований в каждой серии экспериментов (контроль, через 6 ч и на 3-е и 7-е сутки после операции) было взято по 3 биоптата как из кожи, так и из слизистой оболочки твердого неба. Материал для электронной микроскопии фиксировали иммерсией *in situ* и далее обрабатывали по общепринятой методике. Полу- и ультратонкие срезы изучали соответственно под световым микроскопом *Latimet* (Leica) и электронным микроскопом JEM-1400 (JEOL) при ускоряющем напряжении 80–120 кВ.

Результаты. Быстрое угасание воспалительных процессов резано-ушитых ран кожи на ранних этапах заживления приводит к задержке очистки поврежденных структур и фибриноидов с раневой поверхности по сравнению с таковыми на слизистой оболочке твердого неба. Поэтому формирование созревшей грануляционной ткани на коже начинается не на 3-и, а на 7-е сутки.

Выводы. Различия в фазах гемостаза и воспаления отражаются на последующих фазах репаративной регенерации (пролиферации и формирования рубца), что, возможно, и приводит к различию в развитии рубцовой ткани послеоперационных ран.

Ключевые слова: модель хирургической раны, кожа, слизистая оболочка твердого неба, гемостаз, воспаление, трансмиссионный электронный микроскоп, репаративная регенерация, фибрин, кератиноциты, тонофибриллы, фибриноид, нейтрофильная и макрофагальная инфильтрация, фагоцитоз, апоптотические тельца, онкотический некроз, грануляционная ткань

DOI: 10.17650/2408-9613-2015-2-4-8-14

Comparative description of healing of surgical wounds in the oral mucosa and skin of pigs. Light optical and electron microscopic examination

Ch.R. Ragimov¹, E.K. Gasymov², T.R. Kuliev¹, F.G. Rzaev³

¹Oral and Maxillofacial Surgery Department, Azerbaijan Medical University; 23 Bakikhanova St., Baku, 1022, Republic of Azerbaijan;

²Department of Histology, Embryology, and Cytology, Azerbaijan Medical University; 1 Mirgasymova St., Baku, 1022, Republic of Azerbaijan;

³Department of Electron Microscopy, Azerbaijan Medical University; 1 Mirgasymova St., Baku, 1022, Republic of Azerbaijan

Objective: to study the specific features of the structural elements of the hard palate and skin in the healing of incised and sutured wounds at the stage of hemostasis and inflammation in pigs.

Materials and methods. Nine piglets weighing 35–40 kg were taken for an experiment. 2.5–3.0-cm rectilinear incisions (surgical wound models) were made in the back skin and hard palate. Three skin biopsy specimens and 3 hard palate mucosal biopsy specimens were taken for morphological examinations in each experimental series (control, 6 hours and 3 and 7 days postsurgery). The electron microscopic material was fixed by an *in situ* immersion method and then processed by the conventional procedure. Semi- and ultrafine sections were examined under a *Latimet* light microscope (Leica) and a JEM-1400 electron microscope (JEOL), respectively, at an accelerating voltage of 80–120 kV.

Results. A rapid decrement of inflammatory processes in the incised and sutured wounds in the early stages of healing results in delayed cleansing of damaged structures and fibrinoids from the wound surface compared to those in the hard palate mucosa. So formation of mature skin granulation tissue begins on day 7 rather on day 3.

Conclusion. The differences in the phases of hemostasis and inflammation affect the further phases of reparative regeneration (proliferation and scar formation), which may lead to a difference in the development of postoperative wound scar tissue.

Key words: surgical wound model, skin, hard palate mucosa, hemostasis, inflammation, transmission electron microscope, reparative regeneration, fibrin, keratinocytes, tonofibrils, fibrinoid, neutrophil and macrophage infiltration, phagocytosis, apoptotic bodies, oncotoc necrosis, granulation tissue

Введение

Известно, что заживление ран кожи с восстановлением всех ее структурных элементов возможно только при поверхностных повреждениях, т. е. до базального слоя эпидермиса [1–3]. Глубокие (полнослойные) же повреждения кожи всегда сопровождаются в той или иной степени развитием рубцовой ткани, что вызывает как функциональные, так и социальные проблемы [4–8].

Несмотря на то, что репаративная регенерация является генетически детерминированным стереотипным процессом, различные ткани и органы по степени развития рубца существенно отличаются друг от друга. По данным многочисленных экспериментальных и клинических исследований показано, что по сравнению с кожей заживление ран слизистых оболочек происходит значительно быстрее и с меньшим образованием рубцовой ткани [9–11]. Установление причин этого может привести к разработке новых современных методов, позволяющих контролировать ход процессов репаративной регенерации в различных частях тела, в том числе и на коже лица [12, 13].

По мнению ряда авторов, степень выраженности рубцовой ткани слизистых оболочек зависит от иммунологической толерантности развития воспалительных процессов [14], состава факторов роста [15, 16], фенотипа местных фибробластов (склеротические или несклеротические) [17], состава внеклеточного матрикса [15, 18, 19], количества апоптоза [20] и т. д. Не умаляя роли вышеперечисленных факторов в процессе формирования рубцовой ткани, следует подчеркнуть, что до сих пор не уточнены ультраструктурные характеристики клеточных и фибриллярных структур на различных стадиях заживления ран слизистой оболочки полости рта и кожи в сравнительном аспекте.

Цель работы — изучить особенности изменения структурных элементов слизистой оболочки полости рта и кожи при заживлении хирургических ран в эксперименте на свиньях.

Материалы и методы

Эксперименты проведены в лаборатории НИИ ветеринарии при Министерстве сельского хозяйства Азербайджанской Республики на 9 поросятах с массой тела 35–40 кг, полученных от скрещивания свиней пород ландрас и украинская. Все хирургические манипуляции выполняли под общим наркозом [21] в рамках специального протокола.

На коже спины животных и на твердом небе в полости рта были созданы модели хирургических ран проведением прямолинейных полнослойных разрезов длиной 2,5–3,0 см и последующим их ушиванием узловыми швами [21]. Для проведения морфологических исследований в каждой серии экспериментов (контроль, через 6 ч и на 3-и и 7-е сутки после операции)

были взяты по 3 биоптата кожи и слизистой оболочки твердого неба. Размеры биоптатов составляли 10,0 × 0,3–0,4 мм. Материал для электронной микроскопии фиксировали иммерсией *in situ* в течение 15 мин смесью 2,5 % раствора глутаральдегида, 2,5 % раствора параформальдегида и 0,1 % раствора пикриновой кислоты на фосфатном буфере (рН 7,4). Затем биоптаты на ночь помещали в свежую порцию фиксатора. Последующую фиксацию проводили в 1 % растворе четырехоксида осмия и 1,5 % растворе ферроцианида калия на 0,1 М фосфатном буфере (рН 7,4) в течение 2 ч. Дальнейшую обработку материала — обезвоживание и заливку в Аралдит и Эпон-812 — выполняли по общепринятой методике [22, 23]. Полу- и ультратонкие срезы получали на ультратоме Leica EM UC7. Полутонкие срезы (1–2 мкм) окрашивали 0,5 % раствором метиленового синего [24] и изучали под световым микроскопом Latimet (Leica, Германия). Изображения фотографировали цифровой фотокамерой Рихга (США). Ультратонкие срезы окрашивали 2 % насыщенным водным раствором уранилацетата, затем 0,6 % раствором чистого цитрата свинца (Serva, Германия) на 0,1 М растворе NaOH. Ультратонкие срезы просматривали и фотографировали на электронном микроскопе JEM-1400 (JEOL, Япония) при ускоряющем напряжении 80–120 кВ.

Результаты и обсуждение

При исследовании ран на слизистой оболочке твердого неба после первых 6 ч (рис. 1) выявлено наличие сгустков крови с преобладанием эритроцитов в фибриновой массе (см. рис. 1а, з). Внутри сгустков крови по краям ран на уровне рогового слоя найдены бактерии (см. рис. 1б, указаны стрелками), а на уровне шиповатого слоя — фрагменты различных клеток (см. рис. 1в). На раневой поверхности собственной пластинки слизистой оболочки кроме эритроцитов обнаружены секреторные гранулы и фрагменты тромбоцитов, макрофаги, лимфоциты с расширенными перинуклеарными цистернами (см. рис. 1е), а также скопления фибриноида (см. рис. 1д).

Конечный продукт свертывания крови, формирующийся из фибриновых волокон, называют фибриновыми сгустками [25, 26]. В результате свертывания крови во время беременности между ворсинками плаценты формируется фибриновый сгусток, называемый фибринным типом фибриноида. Следует отметить, что при заживлении ран фибриноидная масса образуется не только в результате свертывания крови, но и при расщеплении промежуточных филаментов — тонофиламентов в кератиноцитах.

На рис. 2а, б видно, что в результате деструкции цитоплазматических элементов, особенно тонофиламентов (см. рис. 2б, указаны стрелками), в кератиноцитах, подвергшихся некрозу, формируется скопление

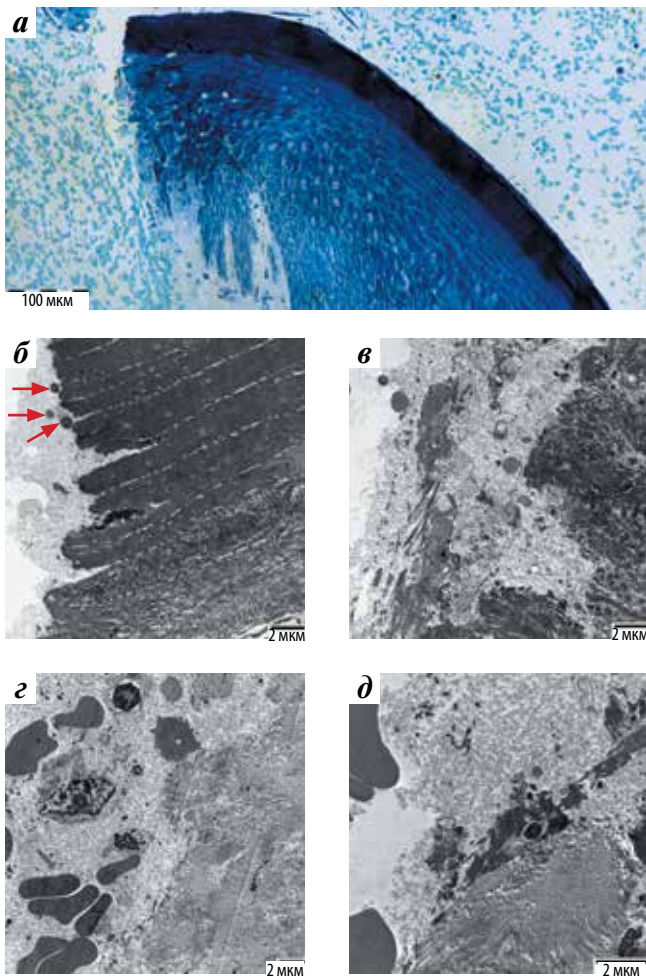


Рис. 1. Светооптические (а) и ультраструктурные (б–д) характеристики структурных элементов твердого неба в резано-ушитой ране через 6 ч (пояснение в тексте): а – полутонкий срез, окрашивание метиленовым синим; б–д – ультратонкие срезы, электронограммы, окрашивание 2 % уранилацетатом и 0,6 % чистым цитратом свинца

фибрилярных структур (указано звездочками), которые по ультраструктурным параметрам почти не отличаются от фибринового типа фибриноида, расположенного между коллагеновыми волокнами (рис. 2в). Таким образом, при заживлении ран на слизистой оболочке твердого неба формируются как фибриновый, так и кератиновый типы фибриноида. Причем если фибриновый тип обнаруживается по краям раны на уровне собственной пластинки слизистой оболочки твердого неба (см. рис. 1з) и дермы, то кератиновый тип обычно располагается под базальным слоем кератиноцитов эпителиального покрытия твердого неба и эпидермиса (рис. 2г, д, указано стрелками). Последние, по мнению G. Odland и R. Ross (1968), образуют «ковер» (см. рис. 2з), по которому осуществляется миграция кератиноцитов в процессе реэпителизации раневой поверхности [1]. Обнаружено, что фибриноиды подвергаются фагоцитозу не только со стороны нейтрофилов и макрофагов, но и кератиноцитов (рис. 2е).

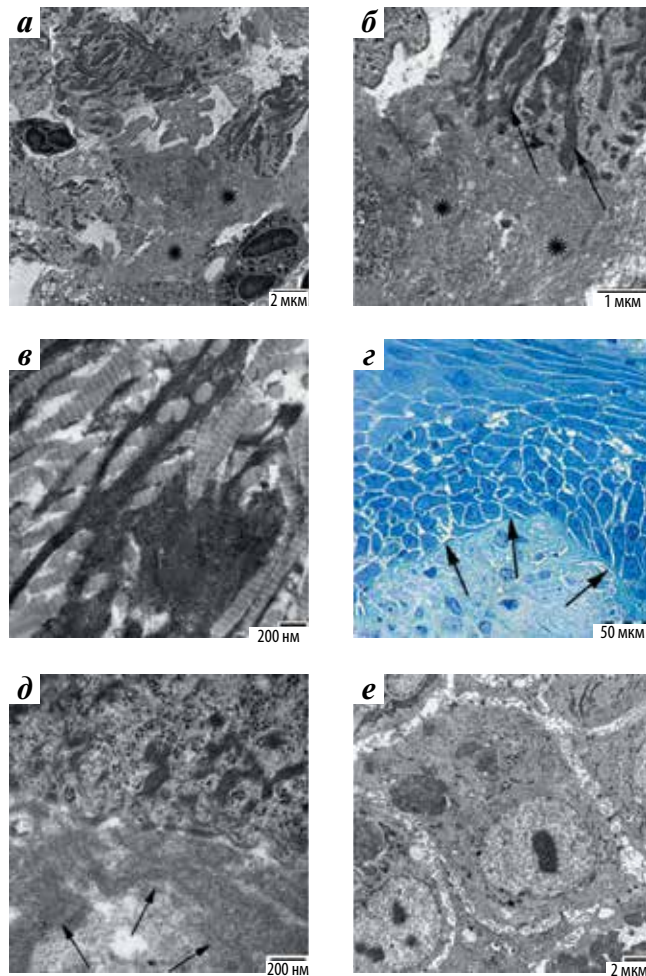


Рис. 2. Формирование и гистотопография фибриноидов кератинового (а, б, г, д) и фибринового (в) типов и их фагоцитоз кератиноцитами (е): а–в, д, е – ультратонкие срезы, электронограммы, окрашивание 2 % уранилацетатом и 0,6 % чистым цитратом свинца; г – полутонкий срез, окрашивание метиленовым синим

При исследовании на коже отличительной чертой заживления ран в стадии гемостаза является четкое определение признаков острого воспаления в образцах, взятых из ран спустя 6 ч после создания модели. Как по краям раны в толще фибринового слоя (рис. 3а), так и вокруг кровеносных сосудов, расположенных между пучками коллагеновых волокон собственно кожи, обнаружено скопление большого количества нейтрофилов и отдельных макрофагов (рис. 3б). Кроме того, даже при малом увеличении электронного микроскопа среди скоплений фибринов различной плотности выявлены в большом количестве отдельные фрагменты осмиофильных секреторных гранул, подвергшихся дегрануляции тромбоцитов, нейтрофилов и тучных клеток (рис. 3в). Частичной дегрануляции подвергаются и тучные клетки, расположенные между пучками коллагеновых волокон собственно кожи. В толще фибринового слоя (см. рис. 3в, указано стрелками) и непосредственно на краях ран за счет резкого

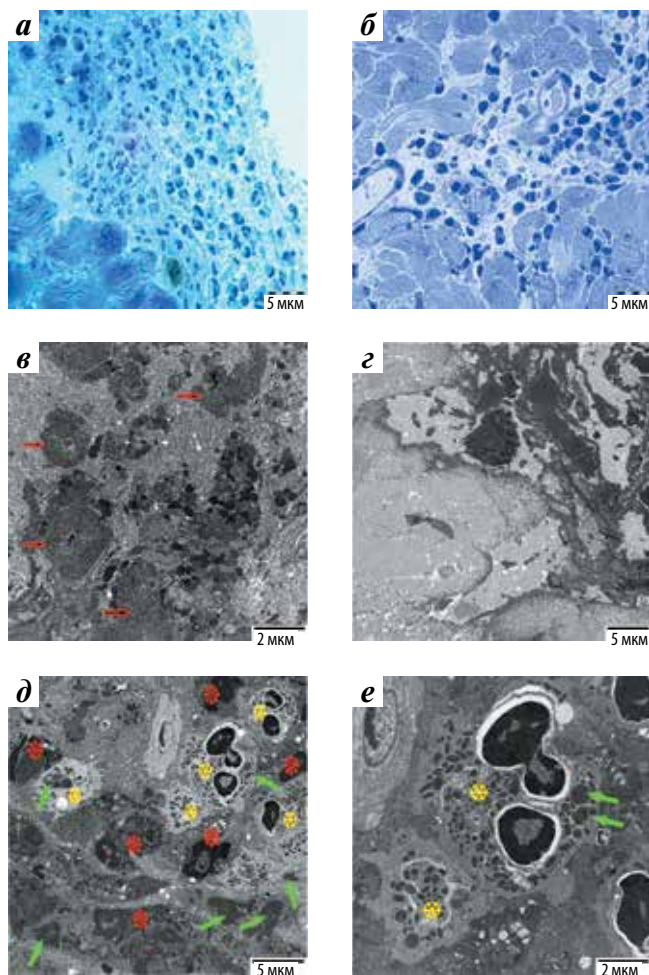


Рис. 3. Светооптические (а, б) и ультраструктурные (в–д) признаки острого воспаления резано-ушитой раны кожи через 6 ч (пояснение в тексте): а, б – полутонкие срезы, окрашивание метиленовым синим; в–е – ультратонкие срезы, электронограммы, окрашивание 2 % уранилацетатом и 0,6 % чистым цитратом свинца

уплотнения частей фибриновых волокон появляются фрагменты фибринового типа фибриноида (см. рис. 3г). Помимо ограждения краев раны, они частично диффундируют также между коллагеновыми волокнами собственно кожи. На месте формирования будущей рубцовой ткани в окружении фибриновых волокон и фибриноидов фибринового типа обнаружено скопление плотно упакованных нейтрофилов (рис. 3д, е). На последних электронограммах четко определены подвергшиеся деструктивным изменениям темные нейтрофилы с апоптотическими ядрами (см. рис. 3д, указано звездочками), на периферии которых отмечена суперконденсация гетерохроматина, а также функционально активные нейтрофилы (см. рис. 3д, е, указано снежинками). На электронограммах стрелками указаны также апоптотические тельца, появляющиеся в результате расщепления клеток в процессе запрограммированной клеточной смерти, и их фагоцитоз со стороны расположенных вокруг функционально

активных нейтрофилов. С одной стороны, закончившие свою активность нейтрофилы, подвергшиеся апоптозу, а с другой – удаление фагоцитозом апоптотических частиц другими нейтрофилами указывают на то, что воспаление, развивающееся на хирургической ране кожи, в течение 6 ч подходит к завершающему этапу [27, 28].

Результаты, полученные на 3-и сутки заживления ран слизистой оболочки твердого неба, демонстрируют индивидуальные особенности у оперированных животных. В одной группе отмечено продолжение воспалительной фазы заживления, а в другой в этот же период наблюдали формирование грануляционной ткани. Наличие на 3-и сутки на ране твердого неба у 1 из 3 свиней нейтрофильной и макрофагальной инфильтрации в собственной пластинке слизистой оболочки и эпителиального покрова говорит о продолжающемся воспалительном процессе (рис. 4а). Наряду с воспалительной инфильтрацией обращает на себя внимание деструктивное изменение базального слоя кератиноцитов эпителиальной выстилки твердого неба. Кроме эксцентрично расположенных ядрышек, остальная часть ядра и цитоплазма похожи на пустое оптическое пространство, окруженное тонким базофильным ободком. Описанные деструктивные изменения базального слоя кератиноцитов могут быть оценены как результат нарушения кровоснабжения, которое приводит к ишемической гибели клеток – онкотическому некрозу [29]. На 3-и сутки заживления ран в составе эпителиального покрова твердого неба как между клетками шиповатого (см. рис. 4а) и рогового (рис. 4б) слоев, так и на наружной поверхности (рис. 4в) последнего обнаруживается немалое количество нейтрофилов.

В этот же период в биоптатах твердого неба под эпителиальной выстилкой, а также на внутренней поверхности пучков коллагеновых волокон (границы показаны штриховыми линиями), образующих собственную пластинку слизистой оболочки, формируется грануляционная ткань (рис. 4г), которая резко отличается от собственной пластинки твердого неба как клеточным составом, так и составом фибриллярных элементов. На электронограмме между плотно расположенными веретенообразными фибробластами (характерными для созревшей грануляционной ткани) видны отдельные фрагменты фибриноидов (рис. 4д, указано звездочками). Фибриноид, расположенный в центре, окружен клетками фагоцитарного ряда.

Другим, не менее важным отличительным признаком грануляционной ткани является преобладание клеточных элементов над синтезированными фибробластами фибриллярных структур (см. рис. 4д), относящихся в основном к тонкому (III) типу коллагеновых волокон [17, 30]. Очень редко вокруг фибробластов обнаруживают большое количество вновь образован-

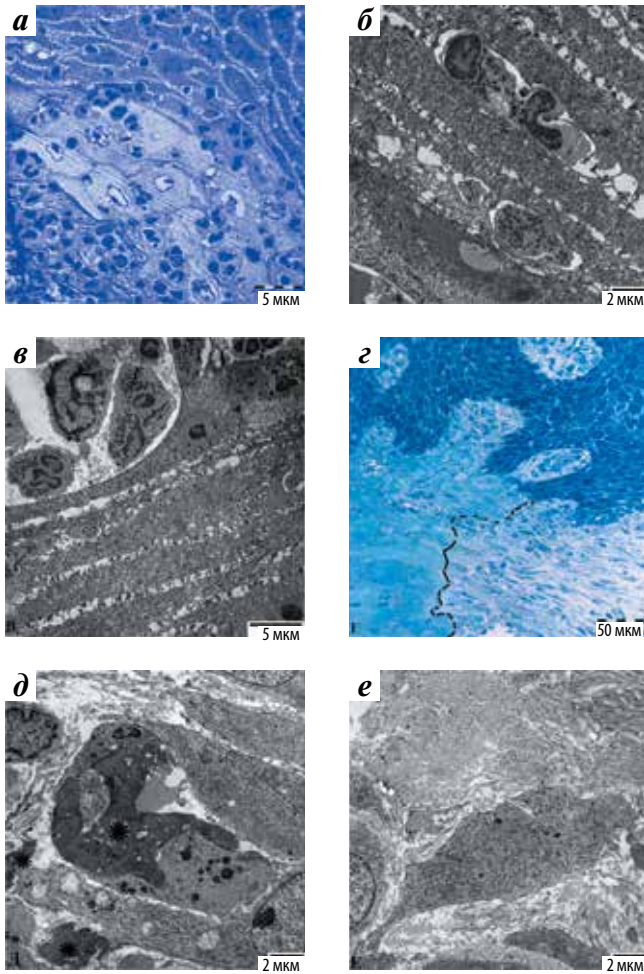


Рис. 4. Признаки острого воспаления (а–в) и развитие грануляционной ткани (г–е) резано-ушной раны твердого неба на 3-и сутки (пояснение в тексте): а, г – полутонкие срезы, окрашивание метиленовым синим; б, в, д, е – ультратонкие срезы, электронограммы, окрашивание 2 % уранилацетатом и 0,6 % чистым цитратом свинца

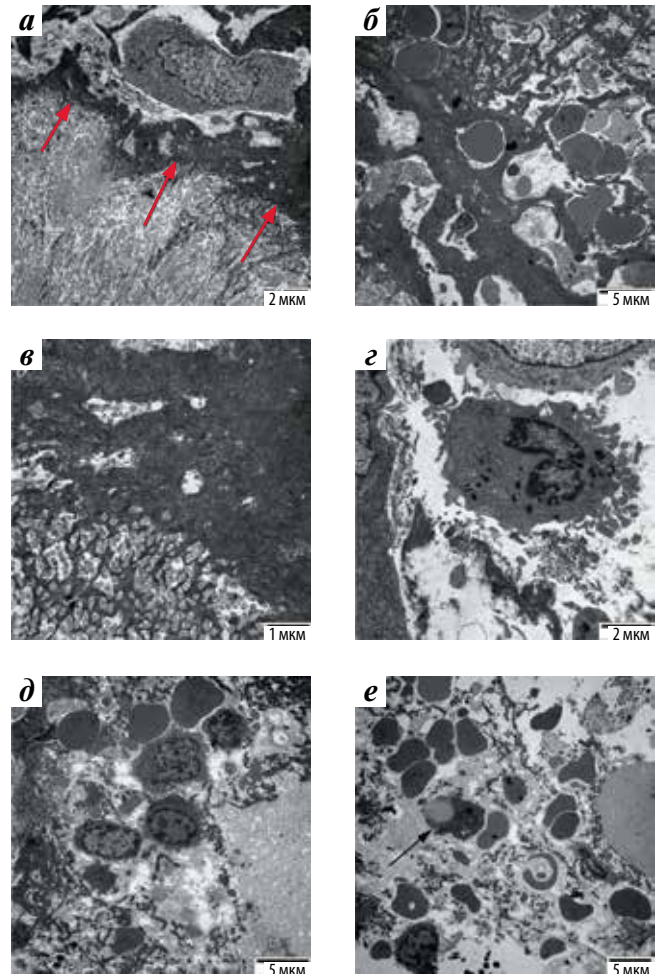


Рис. 5. Ультраструктурная характеристика клеточных и фибриллярных структур резано-ушной раны кожи на 3-и сутки (пояснение в тексте). Ультратонкие срезы, электронограммы, окрашивание 2 % уранилацетатом и 0,6 % чистым цитратом свинца

ных тонких коллагеновых волокон (рис. 4е), которые, располагаясь хаотично, не формируют пучки, характерные для контрольных препаратов.

Полученные материалы показывают, что процесс заживления, происходящий на 3-и сутки в кожных ранах, существенно отличается от соответствующего периода заживления ран твердого неба. Если на твердом небе фибриноид представлен в виде отдельных фрагментов (см. рис. 4д), то на ранах кожи они как бы «забором» (рис. 5а, указано стрелками) ограждают коллагеновые пучки собственной кожи от окружающих структур. Помимо этого, большие образования фибриноидов, формирующиеся между кровяными элементами (рис. 5б) и проникающие между коллагеновыми волокнами дермы на различные расстояния (рис. 5в), образуют барьер, препятствующий переходу форменных элементов крови между пучками коллагеновых волокон собственно кожи. В раневом канале в составе сгустка крови на-

ряду с эритроцитами обнаруживаются подвергшиеся дегрануляции (неактивные) единичные нейтрофилы (рис. 5г), тромбоциты, тучные клетки, моноциты и лимфоциты (рис. 5д). Клетки, имеющие фагоцитарную активность, здесь очень редки (рис. 5е). Наличие остатков фибриноидов в просвете лимфатических капилляров дермы (рис. 6а, указано стрелками) и эритроцитов между кератиноцитами эпидермиса (рис. 6б, в) может служить дополнительным свидетельством угасания воспалительного процесса на 3-и сутки заживления ран кожи.

Обнаружение отдельных фибробластов округлой формы (рис. 6г, д) на незначительном участке раневой поверхности указывает на начальную стадию формирования растущей (молодой) грануляционной ткани на ранах кожи на 3-и сутки процесса заживления. При этом все признаки развития созревшей грануляционной ткани появляются только на 7-е сутки заживления ран кожи (рис. 6е).

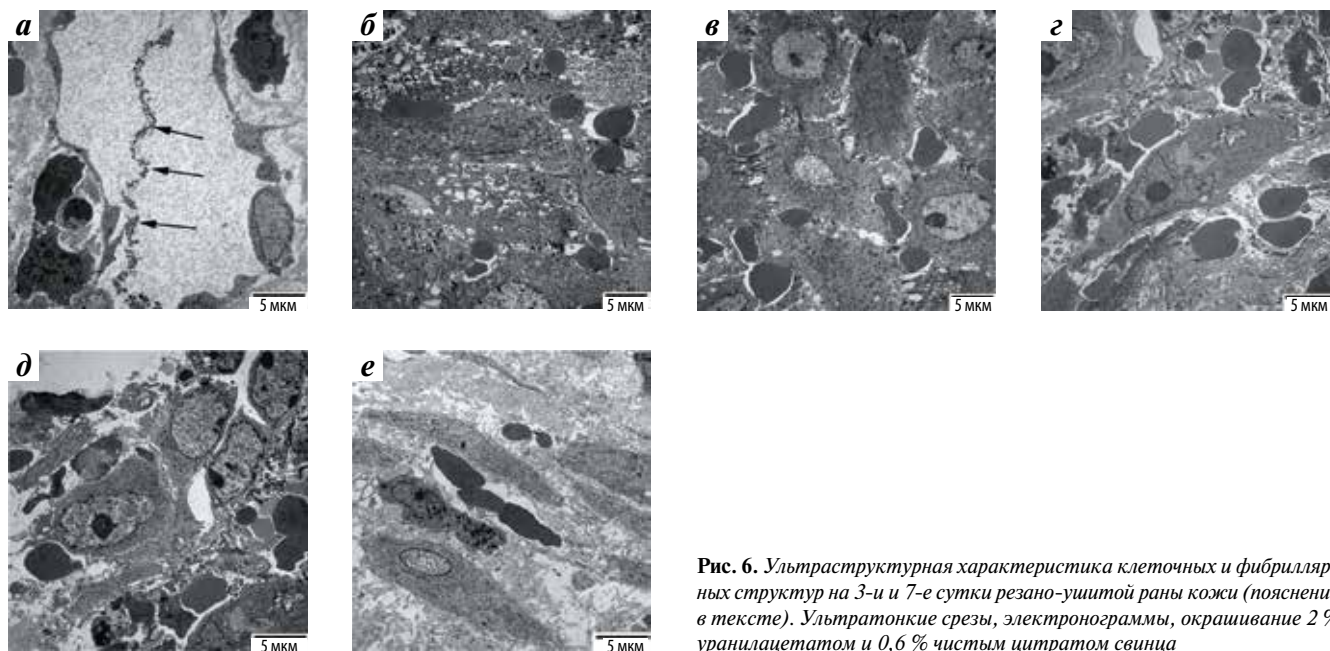


Рис. 6. Ультраструктурная характеристика клеточных и фибриллярных структур на 3-и и 7-е сутки резано-ушитой раны кожи (пояснение в тексте). Ультратонкие срезы, электронограммы, окрашивание 2 % уранилацетатом и 0,6 % чистым цитратом свинца

Заключение

Быстрое угасание воспалительного процесса резано-ушитых ран кожи сопровождается задержкой очистки раневой поверхности от поврежденных структур и фибриноидов, что приводит к формированию созревшей грануляционной ткани на коже

не на 3-и, а на 7-е сутки. Отмеченные различия в фазах гемостаза и воспаления отражаются на последующих фазах репаративной регенерации (пролиферации и формирования рубца), что, возможно, и обуславливает различия в развитии рубцовой ткани послеоперационных ран.

ЛИТЕРАТУРА / REFERENCES

1. Odland G., Ross R. Human wound repair. I. Epidermal regeneration. *J Cell Biol* 1968;39(1):135–51.
2. Alster T.S., Tanzi E. Hypertrophic scars and keloids. *Clin Dermatol* 2003;4(4):235–43.
3. Pastar I., Stojadinovic O., Yin N.C. et al. Epithelialization in wound healing: a comprehensive review. *Adv Wound Care (New Rochelle)* 2014;3(7):445–64.
4. Martin P. Wound healing – aiming for perfect skin regeneration. *Science* 1997;276(5309):75–81.
5. Bayat A., McGrouther D.A., Ferguson M.W. Skin scarring. *Br Med J* 2003;326(1):88–92.
6. Ferguson M.W., O’Kane S. Scar-free healing: from embryonic mechanisms to adult therapeutic intervention. *Philos Trans R Soc Lond B Biol Sci* 2004;359(1445):839–50.
7. Толстых М.П., Ахмедов Б.А., Атаев А.Р. и др. Лечение ран антиоксидантами. Махачкала: Эпоха, 2004. 170 с. [Tolstykh M.P., Akhmedov B.A., Ataev A.R. et al. Treatment of wounds with antioxidants. Makhachkala: Epokha, 2004. 170 p. (In Russ.)].
8. Абаев Ю.К. Справочник хирурга. Раны и раневая инфекция. Ростов-на-Дону: Феникс, 2006. 427 с. [Abaev Yu.K. Surgeon’s reference book. Wounds and wound infection. Rostov-on-Don: Feniks, 2006. 427 p. (In Russ.)].
9. Schrementi M.E., Ferreira A.M., Zender C., DiPietro L.A. Site-specific production of TGF-beta in oral mucosal and cutaneous wounds. *Wound Repair Regen* 2008;16(1):80–6.
10. Mak K., Manji A., Gallant-Behm C. et al. Scarless healing of oral mucosa is characterized by faster resolution of inflammation and control of myofibroblast action compared to skin wounds in the red Duroc pig model. *Dermatol Sci* 2009;56(3):168–80.
11. Larjava H., Wiebe C., Gallant-Behm C. et al. Exploring scarless healing of oral soft tissues. *J Can Dent Assoc* 2011;77:b18.
12. Wu Z., Ding Y., Zhang L. et al. Primary grafting research of tissue engineered oral mucosa lamina propria on skin full thickness wounds. *Zhongguo Xiu Fu Chong Jian Wai Ke Za Zhi* 2006;20(2):172–6.
13. Glim J.E., van Egmond M., Niessen F.B. et al. Detrimental dermal wound healing: what can we learn from the oral mucosa? *Wound Repair Regen* 2013;21(5):648–60.
14. Pabst O., Bernhardt G., Forster R. The impact of cell-bound antigen transport on mucosal tolerance induction. *J Leukoc Biol* 2007;82(4):795–800.
15. Leask A., Abraham D. TGF-beta signaling and the fibrotic response. *FASEB J* 2004;18(7):816–27.
16. Walraven M., Gouverneur M., Middelkoop E. et al. Altered TGF-β signaling in fetal fibroblasts: what is known about the underlying mechanisms? *Wound Repair Regen* 2014;22(1):3–13.
17. Mah W., Jiang G., Olver D. et al. Human gingival fibroblasts display a non-fibrotic phenotype distinct from skin fibroblasts in three-dimensional cultures. *PLoS One* 2014;9(3):e90715.
18. Ghaffari A., Li Y., Karami A. et al. Fibroblast extracellular matrix gene expression in response to keratinocyte-releasable stratifin. *J Cell Biochem* 2006;98(2):383–93.
19. Wong J., Gallant-Behm C., Wiebe C. et al. Wound healing in oral mucosa results in reduced scar formation as compared with skin: evidence from the red Duroc pig model and humans. *Wound Repair Regen* 2009;17(5):717–29.

20. Johnson A., Francis M., DiPietro L. Differential apoptosis in mucosal and dermal wound healing. *Adv Wound Care (New Rochelle)* 2014;3(12):751–61.
21. Rəhimov Ç.R., Qasımov E.K., Quliyev T.R., Fərzəliyev İ.M. Ağız boşluğunda cərrahi yaraların sağlması prosesinin öyrənilməsi üçün münasib eksperimental model. *Azərbaycan Tibb Jurnalı* 2014;(2):120–5.
22. Уикли Б.С. Электронная микроскопия для начинающих. М.: Мир, 1975. 325 с. [Weekly B.S. *Electronic microscopy for beginners*. Moscow: Mir, 1975. 325 p. (In Russ.)].
23. Kuo J. *Electron microscopy: methods and protocols*. Totowa: Humana Press, 2007. 625 p.
24. D'Amico F. A polychromatic staining method for epoxy embedded tissue: a new combination of methylene blue and basic fuchsine for light microscopy. *Biotech Histochem* 2005;80(5–6):207–10.
25. Undas A., Ariëns R.A. Fibrin clot structure and function: a role in the pathophysiology of arterial and venous thromboembolic diseases. *Arterioscler Thromb Vasc Biol* 2011;31(12):e88–99.
26. Weigandt K.M., White N., Chung D. et al. Fibrin clot structure and mechanics associated with specific oxidation of methionine residues in fibrinogen. *Biophys J* 2012;103(11):2399–407.
27. El Kebir D., Filep J.G. Role of neutrophil apoptosis in the resolution of inflammation. *Scientific World J* 2010;10:1731–48.
28. Esmann L., Idel C., Sarkar A. et al. Phagocytosis of apoptotic cells by neutrophil granulocytes: diminished proinflammatory neutrophil functions in the presence of apoptotic cells. *J Immunol* 2010;184(1):391–400.
29. Манских В.Н. Пути гибели клеток и их биологическое значение. *Цитология* 2007;49(11):909–15. [Manskikh V.N. *Ways of cells' death and its biologic value*. *Tsitologiya = Cytology* 2007;49(11):909–15. (In Russ.)].
30. Velnar T., Bailey T., Smrkolj V. The wound healing process: an overview of the cellular and molecular mechanisms. *J Int Med Res* 2009;37(5):1528–42.

Стратегия и тактика хирургического лечения инфекционных осложнений после стернотомии

Е.А. Корымасов^{1, 2}, С.Ю. Пушкин^{1, 2}, А.С. Беньян^{1, 2}, М.А. Медведчиков-Ардия²

¹ГБОУ ВПО «Самарский государственный медицинский университет» Минздрава России; Россия, 443099, Самара, ул. Чапаевская, 89;

²ГБУЗ «Самарская областная клиническая больница им. В.Д. Середавина»; Россия, 443095, Самара, ул. Ташкентская, 159

Контакты: Евгений Анатольевич Корымасов korymasov@mail.ru

Введение. Послеоперационные осложнения в области грудины и средостения относительно редки и составляют около 0,3–6,9 %. Однако, учитывая рост количества операций на сердце, неизбежно увеличивается и частота возникновения остеомиелита грудины и стерномедиастинита. Принято выделять 2 типа осложнений в зависимости от глубины поражения тканей: поверхностную инфекцию в области грудины (лигатурные свищи, подкожные абсцессы, остеомиелит грудины с формированием секвестров) и глубокую стернальную инфекцию с развитием стерномедиастинита. Лечение пациентов с постстернотомическими осложнениями длительное и дорогостоящее.

Материалы и методы. Изучены результаты лечения 95 больных с инфекционными осложнениями после стернотомии. Пациентов с поверхностной инфекцией в области грудины было 46 (48,4 %), с глубокой стернальной инфекцией и развитием стерномедиастинита – 49 (51,6 %). Дана оценка роли вакуум-терапии в лечении инфекционных постстернотомических осложнений. Проведен анализ причин неблагоприятных исходов лечения.

Результаты и обсуждение. Первый этап был направлен на купирование инфекционного процесса и заключался в некрэктомии, вскрытии флегмоны, удалении металлических лигатур, иссечении свищевых ходов, резекции остеомиелитически измененной грудины и ребер. На этом этапе применяли современные технологии лечения гнойных ран с регулярным бактериологическим контролем. Для купирования гнойного процесса в средостении у 41 (43,2 %) пациента проводили вакуум-терапию. Средние сроки до пластического этапа составляли 12–28 дней. Все больные получали этиотропную антибактериальную терапию. Оптимальным вариантом второго этапа была оментопластика, а также использование пряди большого сальника в сочетании с сетчатым протезом. У пациентов с глубокой стернальной инфекцией необходимыми условиями достижения успешного результата являются соблюдение преемственности лечения и своевременное выставление показаний ко второму этапу, что достигается нахождением больных в одном специализированном лечебном учреждении, где возможно выполнение всего комплекса лечебных мероприятий.

Выводы. Лечение пациентов с инфекционными осложнениями после стернотомии должно быть сосредоточено в специализированном отделении, которое занимается данной проблемой, способно обеспечить комплексный подход с применением современных технологий как в лечении гнойных ран, так и при осуществлении реконструктивно-пластического этапа. Наилучшим способом подготовки гнойной раны грудины и средостения к пластической операции является вакуум-терапия. Использование большого сальника – не только хороший способ лечения переднего медиастинита, но также метод относительно удовлетворительного укрепления передней грудной стенки.

Ключевые слова: остеосинтез, стерномедиастинит, оментопластика, грудинно-реберный каркас, вакуум-терапия, хирургическое лечение, остеомиелит грудины и ребер

DOI: 10.17650/2408-9613-2015-2-4-15-26

Post-sternotomy infectious complications: surgical treatment strategy and tactics

E.A. Korymasov^{1, 2}, S.Yu. Pushkin^{1, 2}, A.S. Benyan^{1, 2}, M.A. Medvedchikov-Ardiya²

¹Samara State Medical University, Ministry of Health of Russia; 89 Chapaevskaya St., Samara, 443099, Russia;

²V.D. Seredavin Samara Regional Clinical Hospital; 159 Tashkentskaya St., Samara, 443095, Russia

Background. Postoperative sternal and mediastinal complications are relatively rare and constitute about 0.3–6.9 %. However, taking into account a larger number of heart surgeries, the incidence of sternal osteomyelitis and mediastinitis is inevitably on the rise. It is the practice to identify 2 types of complications in relation to the depth of tissue damage: superficial sternal wound infection (suture sinuses, subcutaneous abscesses, sternal osteomyelitis with the formation of sequestra) and deep sternal infection with the development of mediastinitis. The treatment of patients with post-sternotomy complications is long-term and expensive.

Subjects and methods. The results of treatment were studied in 95 patients with post-sternotomy infectious complications, including 46 (48.4 %) patients with superficial sternal infection and 49 (51.6 %) patients with deep sternal infection and development of mediastinitis. The role of vacuum therapy in treating infectious complications after sternotomy was assessed. The causes of poor treatment outcomes were analyzed.

Results and discussion. Step 1 is aimed at abolishing an infectious process and involves necrectomy, lancing a phlegmon, removal of metallic ligatures, excision of sinus tracts, resection of the osteomyelitically changed sternum and ribs. At this step, current technologies were used to treat purulent wounds, by regularly carrying out bacteriological tests. Vacuum therapy was performed in 41 (43.2 %) patients to abolish

a purulent sternal process in guidance. The mean time to plasty was 12–28 days. All the patients received etiotropic antibacterial therapy. The optimal variant of Step 2 was omentoplasty and the use of a strand of the greater omentum in combination with mesh prosthesis. The necessary conditions for achieving a successful result in patients with deep sternal infection are to observe the continuity of treatment and to timely propose indicators by the second step, which is achieved by the treatment of patients at a specialized health care institution where a whole package of therapeutic measures can be implemented.

Conclusion. Attention should be concentrated on the treatment of patients with post-sternotomy infectious complications at a specialized department that deals with this problem and that can provide a comprehensive approach using up-to-date technologies both to manage purulent wounds and to accomplish the reconstructive and plastic stage. Vacuum therapy is the best way to prepare purulent sternal and mediastinal wounds for plastic surgery. The use of the greater omentum is not only a good procedure to treat anterior mediastinitis, but also a method to reinforce relatively satisfactorily the anterior chest wall.

Key words: osteosynthesis, mediastinitis, omentoplasty, sternocostal carcass, vacuum therapy, surgical treatment, sternal and costal osteomyelitis

Введение

Несмотря на разработанную стратегию профилактики инфекционных осложнений после стернотомии в кардиохирургии [1], частота остеомиелита и стерномедиастинита остается на стабильном уровне 0,3–6,9 % с летальностью 14–47 % [2–4]. Вместе с тем рост количества стернотомий неизбежно сопровождается увеличением абсолютного числа пациентов с данными осложнениями. Такие больные получают лечение не в кардиохирургических и онкологических отделениях, а в отделениях торакальной хирургии. Масштаб поражения тканей передней грудной стенки при хроническом послеоперационном стерномедиастините может быть весьма значительным, а замещение дефекта кожно-фасциальным или мышечным лоскутом — недостаточным. Не менее важным является и вопрос стабилизации каркаса грудной клетки. Современные способы остеосинтеза (системы TSFS, ZipFix, Matrix-Rib и др.) могут быть затруднены в связи с отсутствием полноценной кости и значительной дороговизной имплантатов [5–8].

Цель исследования — обоснование принципов хирургического лечения гнойной инфекции грудины и переднего средостения после выполнения стернотомного доступа.

Материалы и методы

Всего за период с 2008 по 2015 г. в отделении торакальной хирургии клиники хирургии Самарской областной клинической больницы им. В.Д. Середавина пролечены 95 больных с гнойными осложнениями после стернотомии, выполненной ранее в различных лечебно-профилактических учреждениях Российской Федерации. Мужчин было 63 (66,3 %), женщин — 32 (33,7 %). Средний возраст больных составил $60,1 \pm 8,7$ года. Срок с момента выполнения кардиохирургического вмешательства до госпитализации в отделение торакальной хирургии варьировал от 7 дней до 6 мес. Ранее уже находились на лечении по данному поводу 28 пациентов (от 2 до 4 раз).

Для определения объема поражения грудины, ребер, мягких тканей, переднего средостения выполняли фистулографию свищевых ходов, бактериологическое исследование раневого отделяемого, ультразвуковое исследование мягких тканей грудной клетки, компьютерную томографию, включая 3D-реконструкцию (рис. 1, 2).

Результаты

Выбор хирургической тактики мы осуществляли в зависимости от характера и глубины поражения тканей. Поверхностное инфекционное поражение тканей

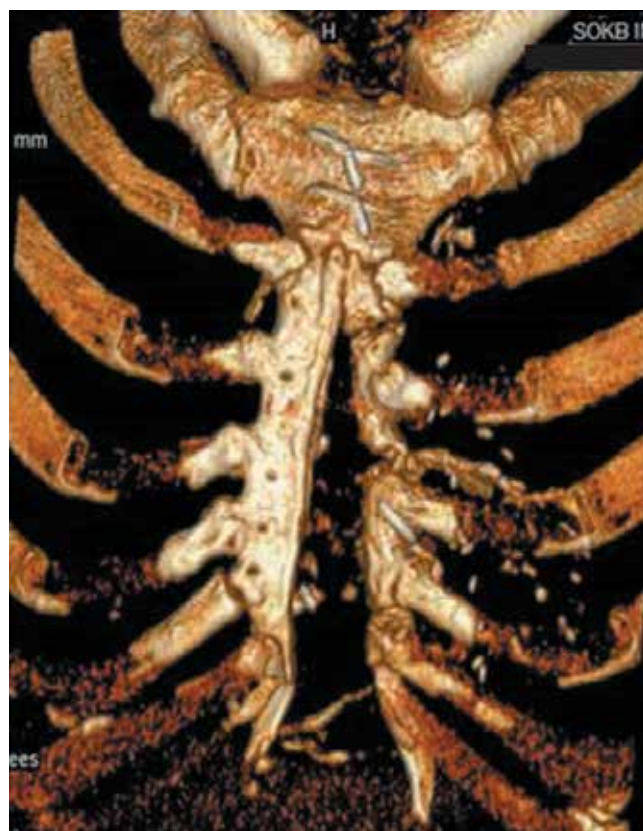


Рис. 1. Компьютерная томограмма грудины. Диагностическая томография

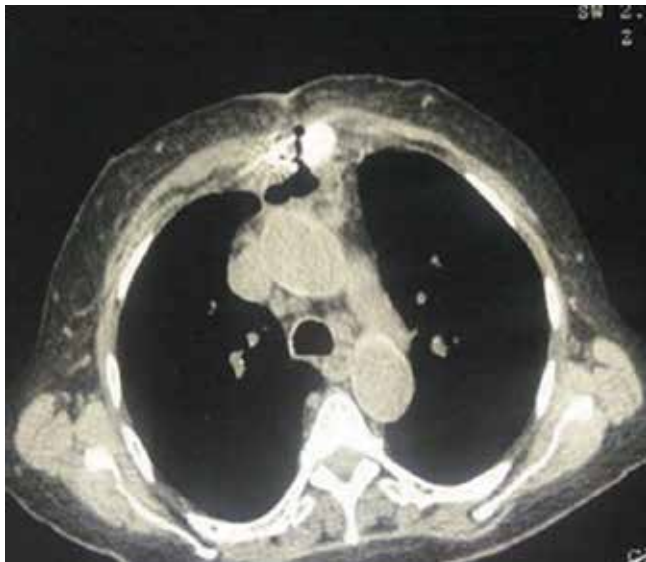


Рис. 2. Компьютерная томограмма грудины. Стерномедиастинит

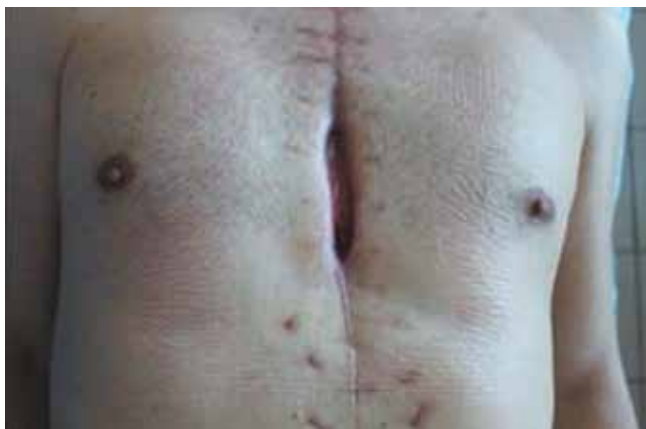

Рис. 3. Вид раны пациента с SSWI

в области грудины (superficial sternal wound infection, SSWI) подразумевало нагноение мягких тканей в области фиксирующих грудину лигатур, остеомиелит грудины и ребер без распространения на клетчатку переднего средостения, поражение грудинно-реберного комплекса (рис. 3). Глубокое инфекционное поражение грудины (deep sternal wound infection, DSWI) было представлено передним стерномедиастинитом с тотальной несостоятельностью швов грудины с флотацией ее краев, обширным гнойным поражением мягких тканей, грудины и реберно-ключичного комплекса (рис. 4).

Интересный факт: если за 2008–2011 гг. было зарегистрировано 19 случаев SSWI и 8 – DSWI, то за 2012–2015 гг. это соотношение изменилось в пользу глубокого поражения – 27 и 41 наблюдение соответственно.

Особенности и результаты лечения больных с остеомиелитом грудины и ребер. У пациентов с SSWI ($n = 46$) хирургическая тактика была направлена

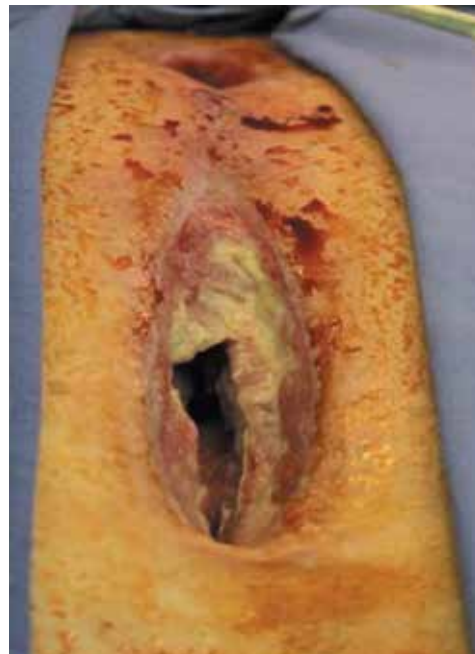

Рис. 4. Вид раны пациента с DSWI

на удаление инфицированных лигатур, выполнение ограниченной секвестрэктомии грудины, резекцию пораженных ребер. После проведенных операций у всех больных заживление раны происходило вторичным натяжением, что обусловило длительность лечения и необходимость повторных госпитализаций: 4 пациента госпитализированы дважды, 1 – трижды.

У 2 больных с небольшим диастазом краев дефекта грудины после очищения раны выполнено повторное наложение стягивающих швов на грудину.

У 1 пациента с остеомиелитом грудины на фоне сахарного диабета проведены секвестрэктомия и пластика дефекта грудины фрагментом левой большой грудной мышцы (рис. 5, 6).

Особенности и результаты лечения больных с передним стерномедиастинитом. При переднем стерномедиастините ($n = 49$) возможности репарации затруднены из-за отсутствия хорошо кровоснабжаемых тканей, наличия открытой поврежденной губчатой кости, как правило, некротизированной по краям. Несмотря на имеющиеся сведения о возможности одномоментного лечения стерномедиастинита с применением большого сальника, обладающего защитными свойствами, мы следовали двухэтапному подходу. Он заключался в том, что сначала широко раскрывали гнойные полости, создавая оптимальные условия для оттока гнойного отделяемого, удаляли металлические лигатуры, свободно лежащие секвестры створок грудины, измененных реберных хрящей. И только после этого выполняли ликвидацию дефекта в полости грудины и/или переднем средостении, а также при возможности стабилизацию грудинно-реберного комплекса.

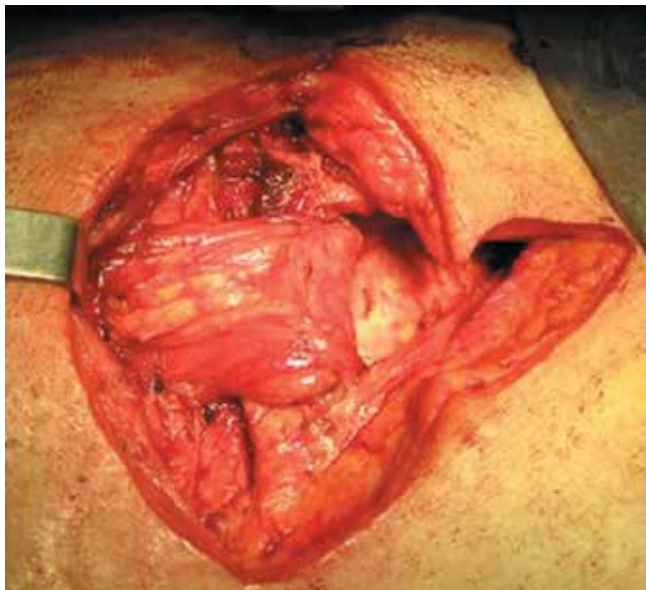


Рис. 5. Вид раны больного с пластикой дефекта грудины фрагментом левой большой грудной мышцы

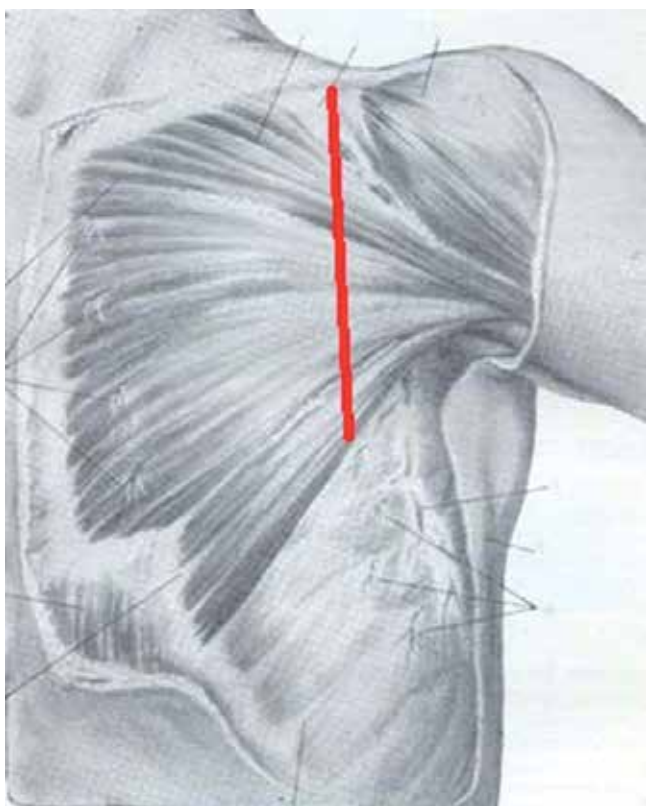


Рис. 6. Схема операции

Следует подчеркнуть, что при глубоком поражении удаление металлических лигатур выполняли только после санации переднего средостения. Это связано с тем, что при остром стерномедиастините крайне высок риск развития нестабильности грудинно-реберного

Таблица 1. Микробный спектр у обследованных больных

Микроорганизм	Частота, n (%)
<i>Staphylococcus epidermidis</i>	20 (21)
Метициллин-резистентный <i>Staphylococcus aureus</i>	16 (16,8)
<i>Corynebacterium</i>	5 (5,2)
<i>Enterococcus faecalis</i>	10 (10,5)
<i>Staphylococcus haemolyticus</i>	3 (3,1)
<i>Klebsiella pneumoniae</i>	2 (2,1)
<i>Acinetobacter baumannii</i>	4 (6,3)
<i>Streptococcus viridans</i>	2 (2,1)
<i>Pseudomonas aeruginosa</i>	8 (8,4)
Антибактериальная резистентность	24 (25,2)

комплекса с нарушением функции внешнего дыхания, что может привести к острой дыхательной недостаточности и декомпенсации витальных функций организма.

Возбудителями инфекционного процесса в грудине и средостении являлись как грамположительные, так и грамотрицательные микроорганизмы (табл. 1). Наиболее часто встречались *Staphylococcus epidermidis* и *Staphylococcus aureus*, доля метициллин-резистентного *Staphylococcus aureus* при этом составляла более 16 %. Обращает на себя внимание большое количество пациентов с *Pseudomonas aeruginosa* и *Acinetobacter baumannii*. Почти четверть всех больных в процессе лечения имели 1 или более антибиотикорезистентных микроорганизмов.

Проводили антибактериальную терапию с учетом чувствительности микрофлоры, местное лечение раны антисептиками (перевязки 2–3 раза в сутки) и затем мазевыми повязками.

Для ускорения очищения раны и подготовки ее к пластическому закрытию в нашей клинике применяют терапию отрицательным давлением – вакуумные повязки. Мы использовали аппараты VivanoTec® (Hartmann, Германия) и Suprasorb CNP® (Lohmann & Rauscher, Германия). Данный метод лечения в хирургии известен давно, однако широкое распространение получил в последние десятилетия. Вакуум-терапия на современном этапе подразумевает герметизацию раневой поверхности губкой и прозрачной пленочной повязкой, а также отведение воздуха из раны (рис. 7).

В лечении больных со стерномедиастинитом мы использовали следующие режимы: уровень отрицательного давления в первые 48 ч поддерживали постоянным, в пределах 80–90 мм рт. ст. В последующем выбирали прерывистый интервальный режим, постепенно доводя давление до 125 мм рт. ст. (в зависимости

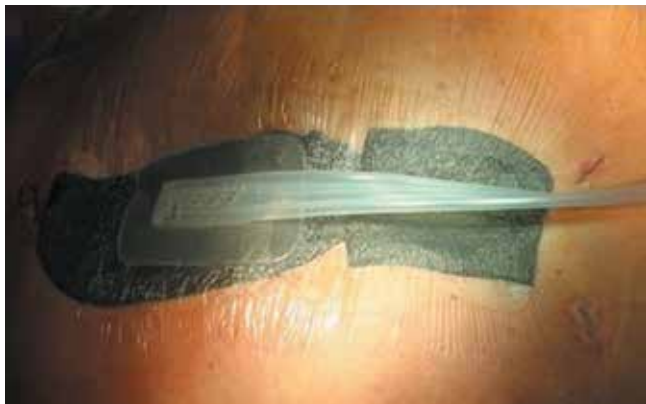

Рис. 7. Вид раны с установленной губкой для вакуум-терапии

от субъективных ощущений пациента). Отрицательное давление обеспечивало не только непрерывную эвакуацию экссудата и очищение раны, но и стимуляцию пролиферации грануляционной ткани. При достаточно большом количестве гнойного отделяемого повязку меняли каждые 24–48 ч. По мере очищения раны и снижения бактериальной обсемененности интервал между сменами повязки достигал 72–96 ч (рис. 8–10).

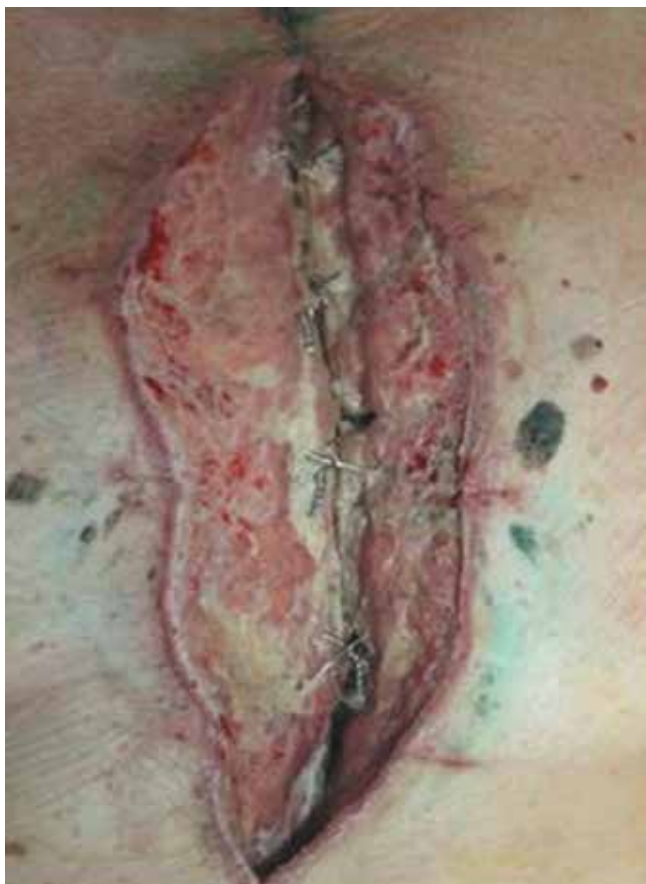

Рис. 8. Вид раны до начала лечения, 8-е сутки после операции стернотомии и аортокоронарного шунтирования. Металлические лигатуры заведомо не удалены из-за риска нестабильности грудной клетки

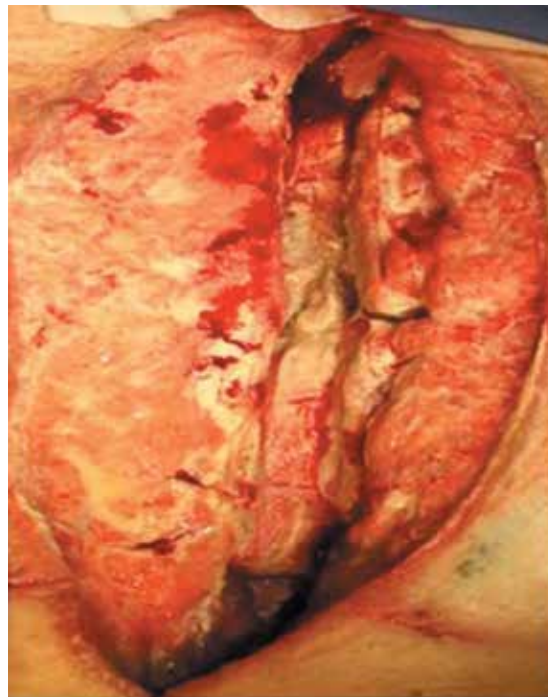


Рис. 9. Вид раны через 5 сут после начала вакуум-терапии. Металлические лигатуры удалены

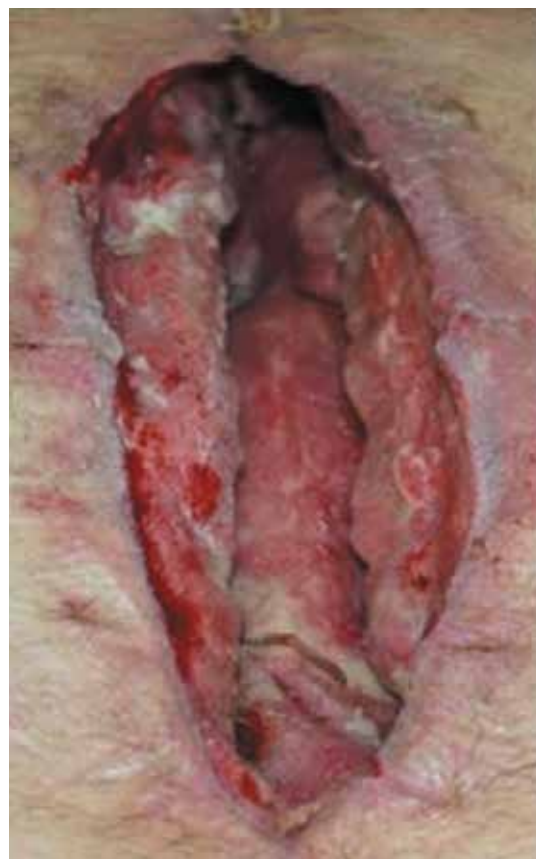

Рис. 10. Вид раны через 12 сут после начала вакуум-терапии. Рана подготовлена к пластическому этапу. Уровень микрофлоры менее 102 колониеобразующих единиц в 1 г

Таблица 2. Сравнение результатов лечения больных со стерномедиастинитом

Признак	С вакуум-терапией, сут	Без вакуум-терапии, сут	p
Уменьшение экссудации	4,0 ± 1,7	12,2 ± 2,8	< 0,05
Формирование зрелых грануляций	10,1 ± 3,3	18,0 ± 5,8	< 0,05
Снижение бактериальной обсемененности	5,5 ± 2,7	8,3 ± 3,7	> 0,05
Уменьшение обсемененности до 10 ³ колониеобразующих единиц в 1 г	13,2 ± 2,5	20,3 ± 5,5	> 0,05
Длительность лихорадки выше 38 °С	4,3 ± 2,5	10,3 ± 6,7	< 0,05
Нормализация острофазных показателей крови	7,1 ± 4,8	14,5 ± 4,2	> 0,05
Количество этапных некрэктомий	0	2,7	< 0,05

Проведен сравнительный анализ результатов купирования острого воспаления с вакуум-терапией и без нее. Использование вакуум-терапии в последние годы способствовало снижению всех показателей, характеризующих течение раневого процесса, по сравнению с пациентами, которые не получали вакуум-терапию (табл. 2). Как следствие, практически не стало этапных некрэктомий. А вот в отношении уменьшения бактериальной обсемененности статистически значимого улучшения не произошло.

Стабильность грудины поддерживали наложением эластичного корсета на грудную клетку. После купирования гнойного процесса в переднем средостении, костных структурах и мягких тканях, при отсутствии роста микрофлоры или уровне микробных тел не более 10³ колониеобразующих единиц (КОЕ) в 1 г приступали ко второму этапу – пластическому закрытию дефекта. Элиминация микрофлоры достигнута у 45 % пациентов с DSWI; у 55 % больных добиться абсолютно «чистой» раны не удалось.

Оптимальным вариантом второго (реконструктивно-пластического) этапа была оментопластика, а также использование большого сальника в сочетании с сетчатым протезом. У пациентов с DSWI необходимыми условиями достижения успешного результата являются соблюдение преемственности лечения и своевременное выставление показаний ко второму этапу, что достигается нахождением пациентов в одном специализированном лечебном учреждении, где возможно выполнение всего комплекса лечебных мероприятий.

Во время операции остеотомом экономно иссекали некротизированные костные ткани и пораженные реберные хрящи. Выполняли верхнюю срединную лапаротомию, во время которой из большого сальника выкраивали лоскут с хорошим кровоснабжением. Необходимыми условиями успешной оментопластики считали достаточный объем сальника, сохранение

адекватного кровоснабжения сальникового лоскута по желудочно-сальниковым артериям и возможность мобилизации большого сальника в брюшной полости. У 3 пациентов, перенесших ранее операции на брюшной полости, возможность оментопластики оценивали индивидуально. В этих случаях пристальное внимание уделяли идентификации и прецизионной мобилизации желудочно-сальниковых артерий для сохранения адекватного кровоснабжения сальникового лоскута. Во всех случаях удалось сформировать хорошо кровоснабжаемый сальниковый лоскут достаточного объема и успешно выполнить оментопластику. Большой сальник помещали в дефект грудной стенки, фиксируя отдельными узловыми швами (рис. 11, 12). В пространство над и под сальником устанавливали сквозные дренажи, рану закрывали путем сшивания краев кожи. У всех пациентов в результате торакооментопластики дефекты грудной стенки устранены.

Торакооментопластика – изолированная или в комбинации с металлическими пластинами, а также

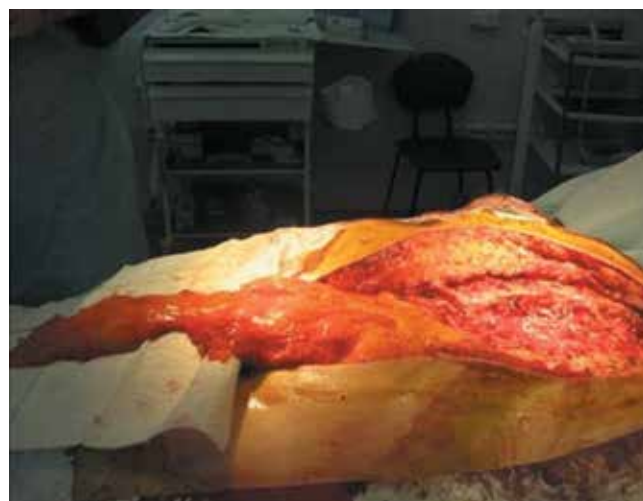

Рис. 11. Вид раны с выкраенным лоскутом сальника

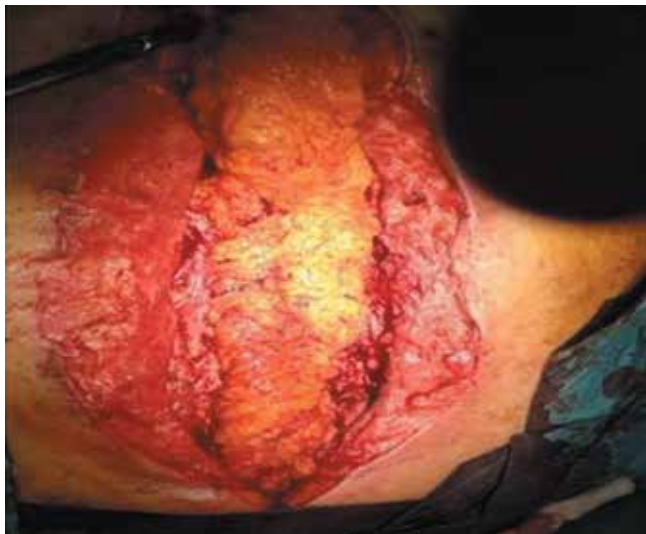

Рис. 12. Вид раны с прядью большого сальника в средостении

сетчатым имплантом – проведена 24 (49 %) из 49 пациентов с DSWI.

В нашей клинике разработан способ пластики передней грудной стенки при несостоятельности грудины после стернотомии (патент РФ на изобретение № 2548508 от 20.03.2015), который подразумевает использование комбинированной пластики – большой сальник и сетчатый имплантат (рис. 13–15).

Перед мобилизацией пряди большого сальника отпрепаровывают края больших грудных мышц по периметру в латеральном направлении до уровня нормально кровоснабжаемых тканей и межреберных мышц; прядь большого сальника мобилизуют и фиксируют рассасывающимися лигатурами к сохранившейся части ребер и грудины по всему периметру; поверх сальника укладывают крупноячеистый сетчатый протез с нахлестом на ребра с обеих сторон под препарированные большие грудные мышцы; протез фиксируют отдельными узловыми рассасывающимися

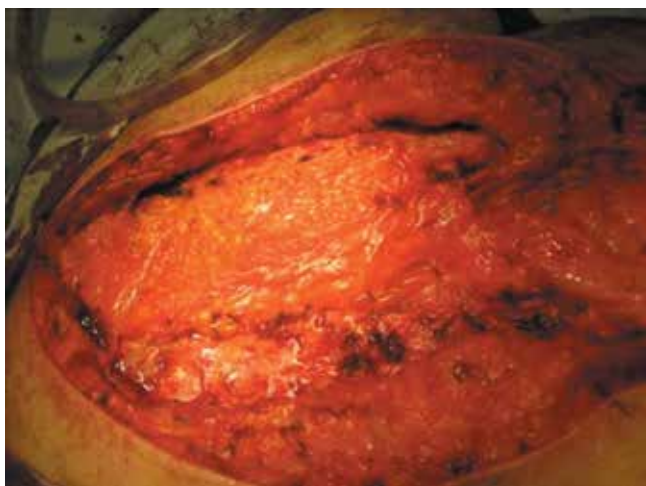

Рис. 13. Вид раны с большим сальником в переднем средостении

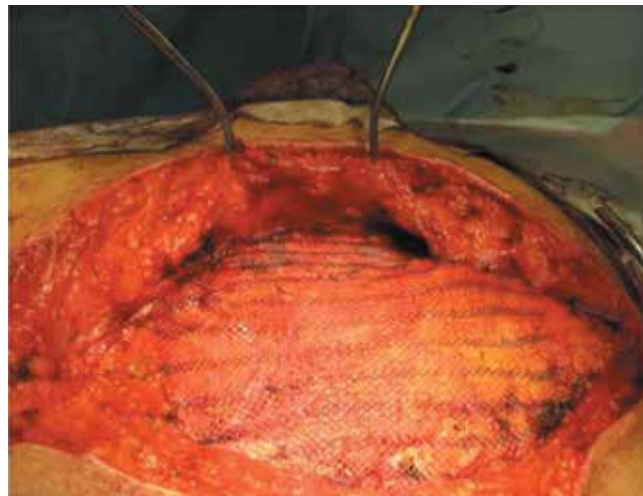


Рис. 14. Вид раны с сетчатым имплантатом, уложенным поверх большого сальника

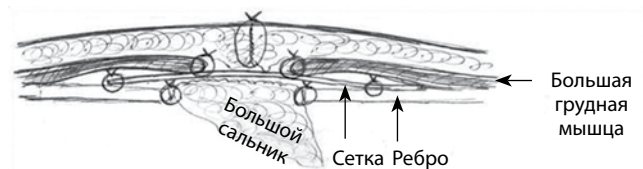


Рис. 15. Схема операции

мися лигатурами к межреберным мышцам; поверх краев протеза по периметру укладывают большие грудные мышцы, которые фиксируют к нему вторым рядом узловых швов на 3 см медиальнее предыдущего ряда.

Комбинированное применение пряди большого сальника и крупноячеистого сетчатого протеза препятствует дислокации его в брюшную полость, купирует явления стерномедиастинита, устраняет остаточную полость в переднем средостении, повышает прочность каркаса грудной стенки и препятствует развитию послеоперационных грыж.

В отдаленном периоде (через 6–18 мес) у 5 больных, которым была выполнена изолированная оментопластика и комбинированная пластика с металлическими пластинами (рис. 16), диагностированы послеоперационные торакоабдоминальные грыжи. Подобного осложнения после торакооментопластики в сочетании с сетчатым имплантатом не наблюдалось.

У 7 пациентов с хроническим передним стерномедиастинитом и расхождением краев грудины выполнен реостеосинтез с помощью фиксаторов для грудины ZipFix с иглой PEEK (ЗАО «Синтез», Synthes, Германия) (рис. 17).

Фиксатор проводили через межреберный промежуток непосредственно по правому и левому краям грудины, с помощью специальных щипцов подтягивали и фиксировали в «замке». У всех пациентов получен хороший непосредственный результат: достиг-

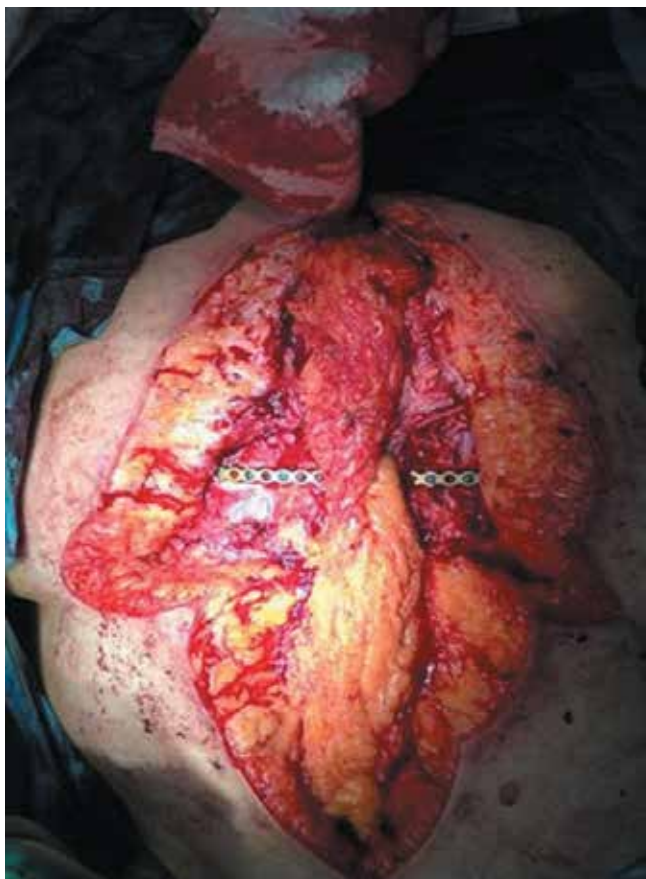

Рис. 16. Комбинированная пластика салъником и пластиной

нута стабильность грудины, рана зажила первичным натяжением. У 1 больного через 1 мес после операции отмечено повторное расхождение краев грудины. У 1 пациента с глубоким инфекционным поражением

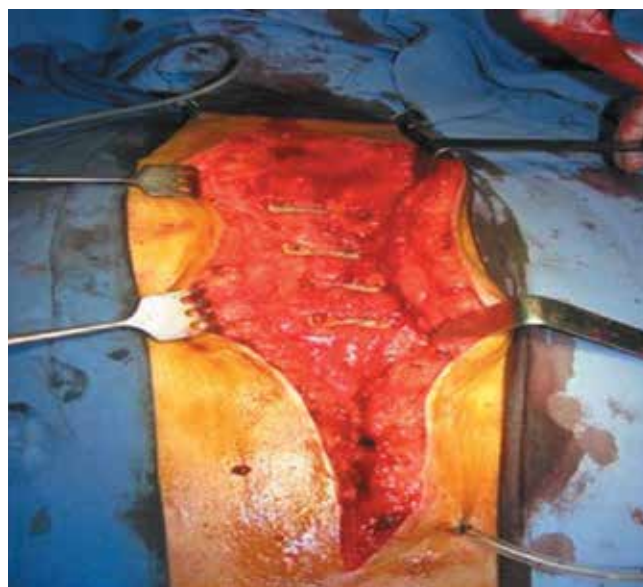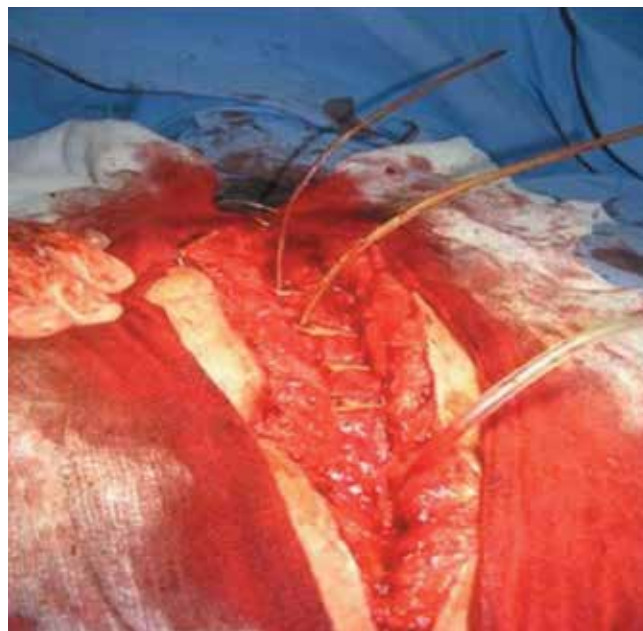


Рис. 17. Реостеосинтез с помощью фиксаторов для грудины ZipFix

передней грудной стенки остеосинтез выполнен с помощью повторного наложения металлических проволоочных швов в связи с необходимостью стабилизации грудинно-реберного каркаса для ликвидации нарушений внешнего дыхания.

Применение вакуум-терапии положительно сказалось и на объеме реконструктивно-восстановительных операций. Так, если в период с 2008 по 2011 г. (без вакуум-терапии) из 8 реконструктивных операций в 7 случаях была выполнена оментопластика, то с 2012 по 2015 г. (при применении вакуум-терапии) оментопластика и установка имплантатов были проведены 5 и 14 больным соответственно. Иными словами,

быстрое и адекватное очищение раны позволило относительно безопасно использовать имплантаты.

Проведен анализ летальных исходов после операции. Из 49 пациентов с острым передним стерномедиастинитом погибли 8 (16,3 %). С 2008 по 2012 г. из 27 больных с постстернотомическими инфекционными осложнениями погибших не было, при этом доля пациентов с DSWI составила 29 %. Период с 2013 по 2015 г. характеризовался увеличением количества пациентов с DSWI – 41 (60 %) из 68, а также появившейся летальностью – 8 (11,7 %) случаев. У всех умерших больных было DSWI, что заставило нас провести анализ причин этого явления.

Во-первых, за последние 3 года увеличилось число пациентов старше 60 лет, что связано с расширением показаний к кардиохирургическим операциям. Оценку тяжести больных и расчет риска неблагоприятного исхода мы проводили по шкале GRACE (Global Registry of Acute Coronary Events). Эта шкала, используемая кардиологами, позволяет оценить риск летальности и/или развития инфаркта миокарда на госпитальном этапе у пациентов, перенесших реваскуляризирующие операции на сердце. В период с 2008 по 2012 г. высокий риск по шкале GRACE был зарегистрирован у 22,3 % пациентов, в то время как с 2013 по 2015 г. доля таких больных составила 61,8 %.

Во-вторых, рестернотомия, выполненная в кардиохирургическом отделении по поводу ранних послеоперационных осложнений, достоверно увеличивает риск развития инфекционных осложнений. Из 6 пациентов с 1 и более рестернотомией после перевода в отделение торакальной хирургии погибли 2.

Мы считаем, что лечение всех больных с инфекционными осложнениями после стернотомии должно быть сосредоточено в специализированном отделении. Поздняя госпитализация пациентов в специализированное торакальное отделение связана как с отсутствием преемственности в оказании этого вида помощи между кардиохирургами и торакальными хирургами, так и с отсутствием современных возможностей лечения в непрофильных или общехирургических отделениях.

По нашим данным, 13 пациентов с DSWI уже до поступления к нам были оперированы по поводу инфекционных осложнений либо в кардиодиспансере, либо в дежурном гнойном стационаре. При последующем переводе этих больных в специализированное торакальное отделение 2 (15,4 %) из них погибли. Из 60 первично оперированных по поводу инфекционных осложнений сразу в специализированном торакальном отделении погибли 3 (5 %) больных.

Во-третьих, немаловажной причиной является трудность купирования инфекционного процесса вследствие полирезистентности микробов. Разнообразие микрофлоры диктовало необходимость примене-

ния комбинации антибактериальных препаратов. А с учетом ее полирезистентности использовали препараты широкого спектра действия – от карбапенемов до линезолида и тигециклина. Более 15 % пациентов, в том числе и 5 из 8 погибших, получали более 3 препаратов во время всего курса лечения. Почти четверть больных в процессе лечения имели 1 или более антибиотикорезистентных микроорганизмов.

В-четвертых, в настоящее время лечение инфекционного процесса немыслимо без вакуум-терапии. Тем не менее не все пациенты со стерномедиастинитом ее получали. Для купирования гнойного процесса в средостении в нашем исследовании была возможность применения вакуум-терапии у 41 пациента.

В-пятых, несоблюдение принципов готовности раны к пластическому закрытию. При решении вопроса о выполнении реконструктивно-пластического этапа мы руководствовались уровнем микробных тел в ране менее 10^3 КОЕ/г. Однако нам приходилось попадать в патовую ситуацию: в условиях полирезистентности микрофлоры мы не всегда добивались снижения микробного числа и были вынуждены выполнять пластический этап в первую очередь в угоду быстрой стабилизации грудинно-реберного комплекса. У ряда пациентов был достигнут ожидаемый результат, но у 2 больных это привело к прогрессированию инфекционного процесса, сепсису и летальному исходу.

В то же время хочется отметить тот факт, что, несмотря на наличие в ране микрофлоры менее 10^3 КОЕ/г, после пластики передней грудной стенки были случаи нагноения раны и прогрессирования медиастинита без явной на то причины.

Обсуждение

Накопление коллективного опыта и обмен мнениями будут способствовать улучшению результатов и уменьшению числа ошибок. Именно у описанной тяжелой категории больных мы апробировали весьма прогрессивную окклюзионную вакуумную систему, которую в дальнейшем использовали и при другой нозологии в рамках хирургической инфекции. Подобные наблюдения уже появляются в печати [9, 10]. Вакуумная санация раны позволила быстрее перейти к пластическому этапу лечения.

Кроме того, создаваемое отрицательное давление уменьшает патологическую подвижность створок грудины относительно друг друга после удаления несостоятельных проволочных швов. Наши первые клинические наблюдения торакооментопластики убедили нас в правильности выбранного подхода. Применение транспозиции лоскута большого сальника на фиксированной сосудистой ножке является единственным способом ликвидации обширных пострезекционных дефектов [5].

Остается нерешенным вопрос об этапности оментопластики. Физиологическое обоснование оментопластики (фагоцитарное, отграничительное, пластическое действие большого сальника) позволяет применять ее даже на начальных стадиях острого воспалительного процесса. В то же время пластические свойства сальника выражены лучше при наименьшей бактериальной загрязненности раны и в случае возникновения адгезивного процесса в тканях при выпадении фибрина. Это возможно только при двухэтапной тактике хирургического лечения. Поэтому у наших пациентов первым этапом мы старались максимально быстро, в течение 1 нед, уменьшить воспаление в клетчатке средостения. Мы отдаем себе отчет в том, что добиться полной бактериальной деконтаминации нереально, в связи с чем считаем возможным выполнять торакооментопластику без достижения уровня бактериальной обсемененности 10^3 КОЕ/г.

Актуальным представляется и вопрос о степени стабильности передней грудной клетки после оментопластики. Использование большого сальника, в принципе, не является операцией, стабилизирующей каркас грудной стенки. Реальные перспективы восстановления анатомической целостности грудной клетки, конечно же, связаны с различными вариантами остеосинтеза, преимуществом которого является ранняя реабилитация при больших дефектах [5, 10]. Однако за счет своих пластических свойств большой сальник быстро прорастает и замещается элементами соединительной ткани и тем самым создает относительно плотный слой на передней грудной стенке. Так, 5-летний опыт пермских хирургов по лечению 97 пациентов с нестабильностью грудины и стерномедиастинитом позволяет считать оментопластику единственным способом рестаблизации грудины без дополнительных металлоконструкций [11, 12].

На наш взгляд, решая вопрос выбора между остеосинтезом грудины и торакооментопластикой, нужно учитывать следующее. Первичную рестаблизацию грудины (остеосинтез) рекомендуется выполнять при отсутствии признаков инфицирования переднего средостения и выраженной экссудации, при относительно сохраненной целостности створок грудины и возможности их сопоставления (небольшой диастаз). Множественные поперечные дефекты створок грудины с наличием нежизнеспособных фрагментов являются показанием для ограниченной резекции гру-

дины в пределах жизнеспособных участков без попыток ее рестаблизации с последующим перемещением на грудную стенку большого сальника и первичным закрытием кожной раны. Такого же подхода следует придерживаться и в случаях отрыва реберных хрящей от грудины, когда дополнительно проводится их экономная резекция в пределах здоровых тканей. Принципиально важным считается сохранение любой фиксированной жизнеспособной ткани как основы для последующего пластического закрытия сальником. Торакооментопластика, в свою очередь, может быть хорошим подготовительным этапом для последующего остеосинтеза [6].

Показания к экстирпации грудины с резекцией реберных хрящей должны возникать крайне редко, только у пациентов с множественными переломами, фрагментацией створок грудины и ее остеомиелитическим поражением в сочетании с хондритом реберных хрящей и остеомиелитическим поражением реберных дуг. Альтернативы большому сальнику для пластики в таких ситуациях нет.

Выводы

- Лечение всех пациентов с инфекционными осложнениями после стернотомии должно быть сосредоточено в специализированном отделении.
- Выбор тактики при гнойных осложнениях после трансстернального доступа определяется характером и глубиной поражения тканей.
- Эффективность реостеосинтеза определяется адекватностью купирования остеомиелита грудины и стерномедиастинита.
- Необходимо строгое соблюдение принципов готовности гнойной раны к пластическому закрытию.
- Наилучшим способом подготовки гнойной раны грудины и средостения к пластической операции является вакуум-терапия.
- Использование большого сальника является хорошим методом купирования стерномедиастинита, а в сочетании с сетчатым имплантатом также обеспечивает удовлетворительную стабильность передней грудной стенки.
- Перспективы лечения больных связаны с созданием надежного остеосинтеза и стабилизацией грудинно-реберного каркаса, в том числе и с внедрением металлических конструкций.

ЛИТЕРАТУРА / REFERENCES

1. Фогт П.Р., Хубулава Г.Г., Марченко С.П. и др. Элиминация стеральной инфекции в кардиохирургии: Методические рекомендации. СПб.: Б. Браун Медикал, 2012. 24 с.

[Fogt P.R., Hubulava G.G., Marchenko S.P. et al. Elimination of sternal infection in cardiac surgery: Methodic recommendations. Saint Petersburg: B. Brown Medical, 2012. 24 p. (In Russ.).]

2. Вишневецкий А.А., Рудаков С.С., Миланов Н.О. Хирургия грудной стенки: Руководство. М.: Видар, 2005- 312 с. 2. [Vishnevskiy A.A., Rudakov S.S., Milanov N.O.

Thoracic wall surgery: Manual. Moscow: Vidar, 2005. 312 p. (In Russ.).

3. Вишнеvский А.А., Голоvtеев В.В., Перепечин В.И. Хирургическое лечение хронического остеомиелита грудины и ребер. Хирургия. Журнал им. Н.И. Пирогова 1999;(9):55–7. [Vishnevskiy A.A., Golovtееv V.V., Perepечin V.I. Surgical treatment of the chronic sternum and ribs poliomyelitis. *Khirurgiya. Zhurnal im. N.I. Pirogova = Surgery. N.I. Pirogov Journal* 1999;(9):55–7. (In Russ.).]

4. Вишнеvский А.А., Печетов А.А., Даньков Д.В. Торакооментопластика в хирургической реабилитации больных с послеоперационным стерномедиастинитом. В сб.: II Международный конгресс «Актуальные вопросы современной кардиоторакальной хирургии»: Материалы конгресса. СПб., 2012. С. 110. [Vishnevskiy A.A., Pechetov A.A., Dan'kov D.V. Thoraco-omentoplasty in the surgical rehabilitation of patients with post-operation sternomediastinitis. In: II International congress "Actual issues of the modern cardiothoracic surgery": Congress materials. Saint Petersburg, 2012. P. 110. (In Russ.).]

5. Мазурин В.С., Кузьмичев В.А., Харькин А.А. и др. Остеосинтез несращенной грудины с использованием системы TSFS. В сб.: II Международный конгресс «Актуальные вопросы современной кардиоторакальной хирургии»: Материалы конгресса. СПб., 2012. С. 94–5. [Mazurin V.S., Kuz'michev V.A., Khar'kin A.A. et al. Osteosynthesis of the uncoosified sternum with use of TSFS. In: II International congress "Actual issues of the modern cardio-thoracic

surgery": Congress materials. Saint Petersburg, 2012. Pp. 94–5. (In Russ.).]

6. Barajas P.M., Otero P., Sanchez-Gracian C.D. et al. Flail chest surgery. In: 20th European Conference on General Thoracic Surgery: Abstracts. Essen, Germany, 2012. P. 23.

7. George R., Kostopanagioutou K., Papagiannopoulos K. The expanded role of extracellular matrix patch in thoracic surgery. In: 20th European Conference on General Thoracic Surgery: Abstracts. Essen, Germany, 2012. P. 74.

8. Kostopanagioutou K., Tcherveniakov P., Begum S.S., Papagiannopoulos K. An unusual complication following chest wall resection and reconstruction. In: 20th European Conference on General Thoracic Surgery: Abstracts. Essen, Germany, 2012. P. 18.

9. Касатов А.В., Шакиров М.Х. Опыт применения окклюзионных вакуумных систем в лечении послеоперационного стерномедиастинита. В сб.: II Международный конгресс «Актуальные вопросы современной кардиоторакальной хирургии»: Материалы конгресса. СПб., 2012. С. 119–20. [Kasatov A.V., Shakirov M.Kh. Experience of application of occlusion vacuum systems in the treatment of the post-operational sternomediastinitis. In: II International congress "Actual issues of the modern cardiothoracic surgery": Congress materials. Saint Petersburg, 2012. Pp. 119–20. (In Russ.).]

10. Мазурин В.С., Кузьмичев В.А., Харькин А.А. и др. Остеосинтез грудины и ребер при травме. В сб.: II Международный конгресс «Актуальные вопросы современной кардиоторакальной хирургии»: Материалы конгресса. СПб., 2012. С. 93–4.

[Mazurin V.S., Kuz'michev V.A., Khar'kin A.A. et al. Sternum and ribs' osteosynthesis at injury. In: II International congress "Actual issues of the modern cardiothoracic surgery": Congress materials. Saint Petersburg, 2012. Pp. 93–4. (In Russ.).]

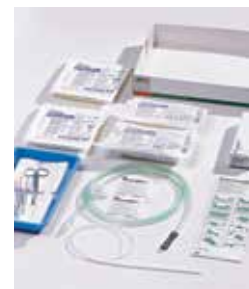11. Касатов А.В., Шакиров М.Х. Хирургическая тактика при нестабильности грудины и послеоперационном стерномедиастините. В сб.: II Международный конгресс «Актуальные вопросы современной кардиоторакальной хирургии»: Материалы конгресса. СПб., 2012. С. 120–1. [Kasatov A.V., Shakirov M.Kh. Surgical tactics at sternum instability and post-operation sternomediastinitis. In: II International congress "Actual issues of the modern cardiothoracic surgery": Congress materials. Saint Petersburg, 2012. Pp. 120–1. (In Russ.).]

12. Касатов А.В., Шеткина И.Н., Шакиров М.Х. Применение оментопластики при послеоперационном стерномедиастините и остеомиелите грудины у пациентов, перенесших операции на органах брюшной полости. В сб.: II Международный конгресс «Актуальные вопросы современной кардиоторакальной хирургии»: Материалы конгресса. СПб., 2012. С. 121–2. [Kasatov A.V., Shchetkina I.N., Shakirov M.Kh. Omentoplasty at the post-operational sternomediastinitis and sternum osteomyelitis at patients, undergoing operations on abdominal organs. In: II International congress "Actual issues of the modern cardio-thoracic surgery": Congress materials. Saint Petersburg, 2012. Pp. 121–2. (In Russ.).]

Система для лечения ран управляемым разряжением SUPRASORB CNP

позволяет применять метод NPWT для лечения ран различной степени «тяжести», поверхностных и глубоких, слабо и сильно экссудирующих, в условиях стационара и амбулаторно.

Выбор модели устройства Suprasorb CNP (стационарная или переносная) и широкий ассортимент расходных материалов позволяют оптимизировать процесс лечения, сделав его эффективным и экономически обоснованным.



Серия повязок для влажного заживления ран SUPRASORB

Повязки серии Suprasorb защищают рану и создают благоприятные условия для её заживления. Выполняя функцию кожи, повязки Suprasorb позволяют ране "дышать", но препятствуют проникновению микроорганизмов и влаги. Нет необходимости в частой смене повязки, что делает лечение более щадящим для пациента и экономит время персонала, а в целом снижает общую стоимость лечения.



- A** Кальций альгинат
- A** +Ag Кальций альгинат
- X** Повязка-гидробаланс
- X** +PHMB Повязка-гидробаланс
- C** Коллагеновая повязка
- P** Полиуретановая пористая повязка
- H** Гидроколлоидная повязка
- F** Пленочная повязка
- G** Гидрогель

Метод локального отрицательного давления в профилактике инфекционных раневых осложнений промежностной раны после брюшно-промежностной экстирпации прямой кишки

Г.В. Родоман^{1, 2}, Н.В. Мальгина^{1, 2}, В.Н. Разбирин¹, В.Н. Оболенский^{2, 3}, А.А. Ермолов^{2, 3}

¹ГБУЗ г. Москвы «Городская клиническая больница № 24 Департамента здравоохранения г. Москвы»;
Россия, 127015, Москва, ул. Писцовая, 10;

²ГБОУ ВПО «Российский национальный исследовательский медицинский университет им. Н.И. Пирогова» Минздрава России;
Россия, 117997, Москва, ул. Островитянова, 1;

³ГБУЗ г. Москвы «Городская клиническая больница № 13 Департамента здравоохранения г. Москвы»;
Россия, 115280, Москва, ул. Велозаводская, 1/1

Контакты: Григорий Владимирович Родоман prof.rodoman@gmail.com

Авторы приводят обзор литературных данных, посвященный проблеме раневых осложнений после брюшно-промежностной экстирпации прямой кишки, и данные собственного рандомизированного контролируемого исследования на 24 пациентах. В группе с использованием метода локального отрицательного давления длительность антибактериальной терапии составила $5,0 \pm 0,9$ сут, длительность госпитализации – $14,1 \pm 2,8$ сут, инфекционных раневых осложнений не было; в группе сравнения длительность антибактериальной терапии составила $12,9 \pm 1,6$ сут, длительность госпитализации – $28,4 \pm 2,3$ сут и в 2 (16,7 %) случаях были отмечены раневые осложнения.

Ключевые слова: брюшно-промежностная экстирпация прямой кишки, раневые осложнения, метод локального отрицательного давления

DOI: 10.17650/2408-9613-2015-2-4-27-32

Negative pressure wound therapy in the prevention of infectious wound complications in perineal wound after abdominoperineal resection

G.V. Rodoman^{1, 2}, N.V. Mal'gina^{1, 2}, V.N. Razbirin¹, V.N. Obolenskiy^{2, 3}, A.A. Ermolov^{2, 3}

¹City Clinical Hospital No 24, Moscow Healthcare Department; 10 Pistsovaya St., Moscow, 127015, Russia;

²N.I. Pirogov Russian National Research Medical University, Ministry of Health of Russia;
1 Ostrovityanova St., Moscow, 117997, Russia;

³City Clinical Hospital No 13, Moscow Healthcare Department; 1/1 Velozavodskaya St., Moscow, 115280, Russia

The authors present a review of published data on the problem of wound complications after abdominoperineal resection, and the data of their own randomized controlled study on 24 patients. In a group using local negative pressure method, the duration of antibiotic therapy was 5.0 ± 0.9 days, length of stay of 14.1 ± 2.8 days, infectious wound complications was not; in the comparison group, the duration of antibiotic treatment was 12.9 ± 1.6 days, length of stay of 28.4 ± 2.3 days and in 2 (16.7 %) cases wound complications were noted.

Key words: abdominoperineal resection, wound complications, negative pressure wound therapy

Актуальность

Современной концепцией лечения рака нижне-ампулярного отдела прямой кишки и анального канала является комплексный или мультидисциплинарный подход, включающий хирургические, лучевые и лекарственные методы. Тем не менее хирургический метод лечения остается основным. По сведениям Американского общества колоректальных хирургов (American Society of Colon and Rectal Surgeons, ASCRS), общее количество инфекционно-воспали-

тельных осложнений радикальных операций на прямой кишке может составлять 6–25 %. В истории хирургического лечения рака прямой кишки первым радикальным вмешательством, эффективно применяемым вплоть до настоящего времени, стала брюшно-промежностная экстирпация (БПЭ) прямой кишки по Кеню–Майлсу. Основными недостатками БПЭ являются формирование в результате экстралеваторной диссекции обширного дефекта промежностной раны и связанные с этим инфекционные осложнения

и промежностные грыжи [1, 2]. Исследователи единогласно отмечают высокий уровень послеоперационных осложнений (до 46 %) со стороны промежностной раны, особенно при сочетании БПЭ с неoadъювантной лучевой и химиотерапией [1], причем на частоту инфекционных осложнений не оказывают влияния пол и возраст пациента, локализация, стадия и морфологическая характеристика опухоли, а факторами риска являются проведение лучевой и химиотерапии, объем интраоперационной кровопотери и ожирение [3].

Для закрытия образовавшегося после БПЭ дефекта со стороны промежностной раны предложен ряд методик: простое ушивание кожи промежности [1, 4], пластика тазового дна с использованием хирургических сетчатых эндопротезов [5, 6], пластика с применением перемещенного мышечного или кожно-мышечного лоскута [7, 8]. Частота осложнений со стороны промежности у больных раком прямой кишки, перенесших экстралеваторную БПЭ, зависит от способа закрытия дефекта тазового дна. По данным К. К. Лебедева (2015), при выполнении простой пластики частота развития послеоперационных осложнений достоверно выше (52,8 %), чем после аллопластики (29,4 %; $p < 0,05$) и миоластики (22,2 %; $p < 0,05$) [9].

Около 30 лет назад появился новый метод лечения осложненных ран — применение локального отрицательного давления (ЛОД) с помощью вакуум-ассистированных повязок [10–12]. В качестве дренирующего компонента вакуум-ассистированной повязки, как правило, используют мягкую пенополиуретановую губку с размером пор 400–2000 мкм. Также обязательными компонентами являются адгезивное пленочное покрытие, неспадающаяся дренажная трубка достаточной длины и источник вакуума, снабженный емкостью для сбора жидкости [13–15]. Вместо пенополиуретановой губки можно применять и 3D-марлю [16]. Как правило, с лечебной целью используют отрицательное давление в ране (–125 мм рт. ст.). При применении мобильных аспираторов вакуум-ассистированные повязки можно использовать и в амбулаторной практике [17].

В литературе можно найти упоминания о применении ЛОД при самых различных патологиях: острой травме, ранах различного генеза, термических поражениях, остеомиелите, некротизирующем фасциите, пролежнях, гнойных ранах и трофических язвах, диабетической стопе, лимфостазе, перитоните, кишечных свищах, абдоминальной травме, несостоятельности кишечных анастомозов и абсцессах малого таза; в челюстно-лицевой, спинальной, торакальной, сосудистой, пластической и реконструктивной хирургии, в педиатрии [14, 18–23]. Использование специальных защитных покрытий, располагаемых между органами брюшной полости и пенополиуретановой

губкой, на которую подается отрицательное давление, снижает риски развития таких осложнений, как ишемия кишечника, кишечные свищи и кровотечения [24–26].

Описано применение ЛОД в реконструктивной хирургии промежности [27], в лечении осложнений проктологических операций [28, 29] и использование трансанального вакуум-ассистированного дренажа при лечении несостоятельности колоректального анастомоза после резекции прямой кишки [30, 31].

Целью нашего исследования явилась оценка эффективности метода ЛОД в профилактике инфекционных раневых осложнений промежностной раны у пациентов, перенесших БПЭ прямой кишки.

Материалы и методы

В данное исследование включены 24 пациента, перенесшие БПЭ и находившиеся на лечении в отделениях онкоколопроктологии ГКБ № 24 г. Москвы в 2013–2015 гг.

Группу исследования составили 12 пациентов: 8 (66,7 %) мужчин и 4 (33,3 %) женщины, средний возраст $69,5 \pm 3,0$ года, средний исходный объем полости $519,6 \pm 50,5$ см³. Группа сравнения была представлена 12 больными: 7 (58,3 %) мужчин и 5 (41,7 %) женщин, средний возраст $69,6 \pm 3,4$ года, средний исходный объем полости $547,6 \pm 53,2$ см³.

По шкале Американского общества анестезиологов (American Society of Anaesthesiologists, ASA) группы пациентов были идентичны. Предоперационная лучевая или химиолучевая терапия была проведена у 15 % больных общей когорты, при этом данный вид лечения чаще применялся в группе исследования (59 %), чем в группе сравнения (41 %). Дооперационное обследование позволило установить у 19 (79 %) пациентов I–III стадии опухолевого процесса, а у 5 (21 %) — IV стадию заболевания. У подавляющего числа больных (90 %) степень местной инвазии опухоли соответствовала стадии cT3–4. По результатам магнитно-резонансной томографии и трансректального ультразвукового исследования, выполненных на дооперационном этапе, данные о наличии измененных и увеличенных лимфатических узлов (cN1–2) были получены у 11 пациентов в группе исследования и 10 в группе сравнения. В подавляющем большинстве наблюдений (98 и 96 % соответственно) расстояние от края опухоли до края ануса составляло 4 см и менее (табл. 1).

Пациентам группы исследования в конце операции в рану устанавливали повязку с ЛОД, состоящую из стерильной пенополиуретановой губки и силиконового дренажа, герметизированную инцизионной пленкой; в качестве вакуум-аспиратора использовали аппарат VivanoТес (Германия). Повязки меняли 1 раз в 3–4 сут. В группе сравнения применяли традицион-

Таблица 1. Распределение пациентов исследуемых групп по полу, возрасту, характеру патологии и алгоритму лечения*

Показатель	Группа исследования (n = 12)	Группа сравнения (n = 12)
Пол:		
мужской	8 (66,7 %)	7 (58,3 %)
женский	4 (33,3 %)	5 (41,7 %)
Средний возраст, лет	69,5 ± 3,0	69,6 ± 3,4
Предоперационная диагностика:		
местная инвазия опухоли (сТ3–4)	11 (91,7 %)	11 (91,7 %)
измененные лимфатические узлы (сN1–2)	11 (91,7 %)	10 (83,3 %)
расстояние от края опухоли до края ануса ≤ 4 см	11 (91,7 %)	10 (83,3 %)
Алгоритм лечения:		
предоперационная лучевая и/или химиотерапия	7 (58,3 %)	5 (41,7 %)
оперативное пособие (брюшно-промежностная экстирпация)	12 (100 %)	12 (100 %)
Средний объем раневой полости после операции, см ³	519,6 ± 50,5	547,6 ± 53,2

*Различия между группами статистически незначимы.

ные средства местного лечения – водорастворимые мази на основе полиэтиленгликоля, повидон-йод в соответствии с фазой течения раневого процесса.

Результаты

В группе исследования длительность применения метода ЛОД составила в среднем 8,6 ± 2,0 дня, за этот период проведено в среднем 2,4 ± 0,4 смены повязки ЛОД. В контрольной группе традиционный туалет раны проводили ежедневно.

Средний уровень бактериальной обсемененности тканей раны, выраженный через десятичный логарифм числа колониеобразующих единиц в 1 мл, на 7-е сутки в группе исследования составил 1,3 ± 0,9, а в группе сравнения – 4,8 ± 1,0. Средняя длительность антибактериальной терапии в группе сравнения составила 12,9 ± 1,6 сут, в группе исследования – 5,0 ± 0,9 сут ($p < 0,05$). Длительность госпитализации в группе сравнения в среднем составила 28,4 ± 2,3 сут, а в группе исследования – 14,1 ± 2,8 сут ($p < 0,05$).

Осложнения в раннем послеоперационном периоде имели место у 11 (48 %) пациентов общей выборки. Объем лимфореи напрямую зависел от объема лимфо-

диссекции и составил в среднем 360 ± 160 мл/сут, в группе сравнения без тенденции к уменьшению, максимальная длительность лимфореи достигла 28 дней. В группе исследования объем лимфореи в среднем через 4,3 ± 0,9 сут снижался до 150 ± 50 мл. В основной группе инфекционных раневых осложнений со стороны раны промежности не наблюдали, что позволило ушить промежностную рану наглухо у всех больных через 8,6 ± 2,0 сут. В группе сравнения у 2 (16,6 %) пациентов отмечено увеличение бактериальной обсемененности раны на фоне проводимой терапии. Вторичные швы больным данной группы не накладывали. Полученная разница в частоте инфекционных осложнений раны промежности статистически значима ($p = 0,004$) (табл. 2).

Клинический пример

Пациентка К., 54 лет, клинический диагноз: рак прямой кишки на 4 см от ануса, pT3N2bM1a (IVA стадия), субкомпенсированная кишечная непроходимость, состоявшееся толстокишечное кровотечение, метастатическое билобарное поражение печени; предоперационная биопсия: инвазивный неороговевающий плоскоклеточный рак с участками изъязвления. Операция: лапароскопиче-

Таблица 2. Результаты лечения в исследуемых группах

Показатель	Группа исследования (n = 12)	Группа сравнения (n = 12)	p
Средний уровень бактериальной обсемененности раны на 7-е сутки, десятичный логарифм числа колониеобразующих единиц в 1 мл	1,3 ± 0,9	4,8 ± 1,0	< 0,05
Средняя длительность антибактериальной терапии, сут	5,0 ± 0,9	12,9 ± 1,6	< 0,05
Послеоперационные инфекционные раневые осложнения, n (%)	0 (0)	2 (16,7)	0,004
Средняя длительность стационарного лечения, сут	14,1 ± 2,8	28,4 ± 2,3	< 0,05

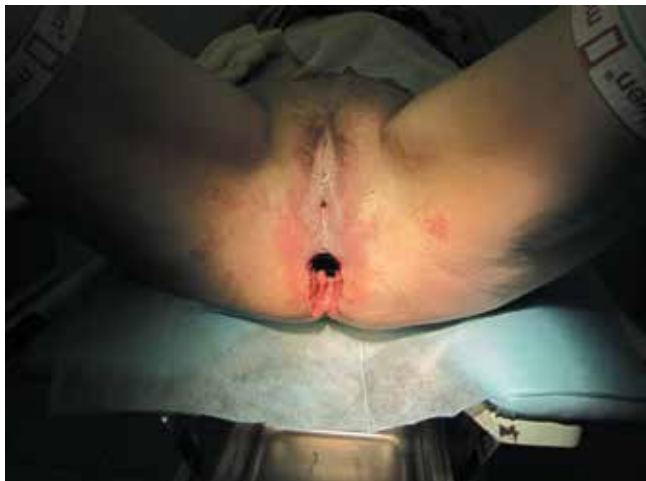

Рис. 1. Вид промежностной раны на 2-е сутки после операции

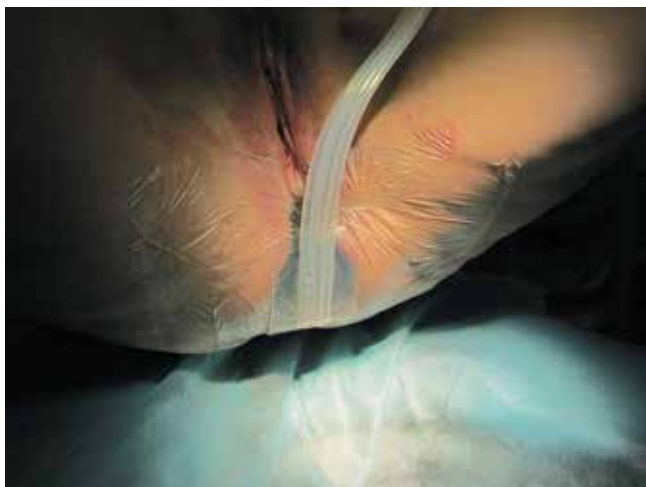

Рис. 2. Наложенная вакуум-ассистированная повязка

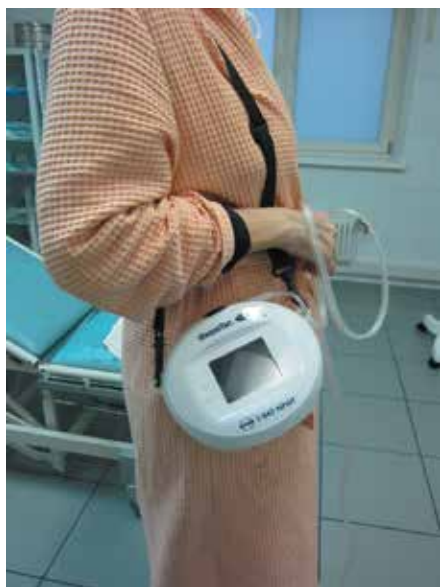

Рис. 3. Активизация пациентки

ская расширенно-комбинированная БПЭ прямой кишки с резекцией тканей боковой стенки таза. Гистология операционного материала: прямая кишка – низкодифференцированный плоскоклеточный рак без признаков орогования с прорастанием всех слоев стенки кишки; исследовано 18 лимфатических узлов, во всех найдены метастазы. Операция завершена тампонированием промежностной раны, через сутки в условиях перевязочной в рану установлена вакуум-ассистированная повязка; пациентка активизирована (рис. 1–3). Через 3 сут в условиях перевязочной выполнена смена вакуум-ассистированной повязки, отмечены рост грануляций и сокращение объема раны; еще через 4 сут повязка удалена, выявлены яркие сочные грануляции во всех отделах раны и значительное ее уменьшение в объеме; рана ушита наглухо. Инфекционных раневых осложнений при катамнезе в срок до 6 мес не отмечено.

Обсуждение

ЛОД ускоряет течение всех стадий раневого процесса и сокращает сроки заживления раны; снижает выраженность раневой экссудации, способствуя поддержанию умеренно влажной раневой среды, необходимой для нормального течения репаративно-регенераторных процессов; ускоряет бактериальную деконтаминацию тканей раны, а также уменьшение ее площади и объема; повышает уровень факторов роста и стимулирует ангиогенез в ране, причем способствует образованию наиболее физиологичных кровеносных сосудов по сравнению с другими видами повязок. Все эти эффекты приводят к увеличению интенсивности клеточной пролиферации, усилению синтеза в ране основного вещества соединительной ткани и протеинов, что создает оптимальные условия для заживления [14, 32–38].

Выводы

При применении метода ЛОД в послеоперационном периоде при БПЭ имеют место следующие эффекты:

- активное удаление избыточного раневого отделяемого, в том числе веществ, замедляющих заживление раны;
- снижение объема послеоперационной лимфо-реи;
- сохранение влажной раневой среды;
- ускорение снижения бактериальной обсемененности тканей раны;
- ускорение сокращения объема раны;
- снижение затрат и профилактика внутрибольничных инфекций ввиду уменьшения количества перевязок и герметичного закрытия раны, а также сокращения длительности антибактериальной терапии.

Несомненным преимуществом применения метода ЛОД при БПЭ является достоверно меньшая

частота осложнений, связанных с промежностной раной, что позволяет максимально быстро реабилитировать пациентов после операции. Метод по-

зволяет улучшить результаты лечения и сократить среднюю длительность пребывания больного в стационаре.

ЛИТЕРАТУРА / REFERENCES

- West N.P., Anderin C., Smith K.J. et al. Multicenter experience with extralevator abdominoperineal excision for low rectal cancer. *Br J Surg* 2010;97(4):588–99.
- Asplund D., Haglund E., Angenete E. Outcome of extralevator abdominoperineal excision compared with standard surgery: results from a single centre. *Colorectal Dis* 2012;14(10):1191–6.
- El-Gazzaz G., Kiran R.P., Lavery I. Wound complications in rectal cancer patients undergoing primary closure of the perineal wound after abdominoperineal resection. *Dis Colon Rectum* 2009;52(12):1962–6.
- Bullard K.M., Trudel J.L., Baxter N.N., Rothenberger D.A. Primary perineal wound closure after preoperative radiotherapy and abdominoperineal resection has a high incidence of wound failure. *Dis Colon Rectum* 2005;48(3):438–43.
- Peacock O., Simpson J.A., Tou S.I. et al. Outcomes after biological mesh reconstruction of the pelvic floor following extra-levator abdominoperineal excision of rectum (APER). *Tech Coloproctol* 2014;18(6):571–7.
- Han J.G., Wang Z.J., Wei G.H. et al. Randomized clinical trial of conventional versus cylindrical abdominoperineal resection for locally advanced lower rectal cancer. *Am J Surg* 2012;204(3):274–82.
- Holm T., Ljung A., Haggmark T. et al. Extended abdominoperineal resection with gluteus maximus flap reconstruction of the pelvic floor for rectal cancer. *Br J Surg* 2007;94(2):232–8.
- Barker T., Branagan G., Wright E. et al. Vertical rectus abdominis myocutaneous flap reconstruction of the perineal defect after abdominoperineal excision is associated with low morbidity. *Colorectal Dis* 2013;15(9):1177–83.
- Лебедев К.К. Пластика дефектов тазового дна после экстралеваторной брюшно-промежностной экстирпации прямой кишки у больных ректальным раком. Автореф. дис. ... канд. мед. наук. СПб., 2015. 24 с. [Lebedev K.K. Plasty of defects of the pelvic floor extraluminal after abdominoperineal extirpation of the rectum in patients with rectal cancer. Author's abstract of thesis ... of candidate of medicine. Saint Petersburg, 2015. 24 p. (In Russ.)].
- Давыдов Ю.А., Усенко М.Я., Ларичев А.Б. Вакуум-терапия как активный метод лечения острых гнойных заболеваний мягких тканей и гнойных ран. *Хирургия* 1987;(3):153–4. [Davydov Yu.A., Usenko M.Ya., Larichev A.B. Vacuum therapy as an active treatment of acute purulent diseases of soft tissues and purulent wounds. *Khirurgiya = Surgery* 1987;(3):153–4. (In Russ.)].
- Chariker M.E., Jeter K.F., Tintle T.E., Bottsford J.E. Effective management of incisional and cutaneous fistulae with closed suction wound drainage. *Contemp Surg* 1989;34:59–63.
- Fleischmann W., Strecker W., Bombelli M., Kinz L. Vacuum sealing as treatment of soft tissue damage in open fractures. *Unfallchirurg* 1993;96(9):488–92.
- Andros G., Armstrong D.G., Attinger C. et al. Consensus statement on negative pressure wound therapy (V.A.C. therapy) for the management of diabetic foot wounds. *Wounds* 2006;18(Suppl 6):1–32.
- The theory and practice of vacuum therapy. Ed. by C. Willy. Germany, 2006. 405 p.
- Оболенский В.Н., Никитин В.Г., Ермолов А.А. Новые возможности лечения ран отрицательным давлением. Тольяттинский медицинский консилиум 2014; (1–2):12–6. [Obolenskiy V.N., Nikitin V.G., Ermolov A.A. New treatment of wounds with negative pressure. Tol'yatinskiy meditsinskiy konsilium = Togliatti Medical Consilium 2014;(1–2):12–6. (In Russ.)].
- Tuncel U., Erkorkmaz U., Turan A. Clinical evaluation of gauze-based negative pressure wound therapy in challenging wounds. *Int Wound J* 2013;10(2):152–8.
- Bohn G. Mechanically powered ambulatory negative pressure wound therapy device for treatment of a colostomy takedown site. *J Wound Ostomy Continence Nurs* 2013;40(3):315–7.
- Clinical guidelines for the management of the open abdomen with KCI systems for active abdominal therapy. London, 2009. 24 p.
- Webster J., Scuffham P., Stankiewicz M., Chaboyer W.P. Negative pressure wound therapy for skin grafts and surgical wounds healing by primary intention. *Cochrane Database Syst Rev* 2014;10:CD009261.
- Hamed O., Muck P.E., Smith J.M. et al. Use of vacuum-assisted closure (VAC) therapy in treating lymphatic complications after vascular procedures: new approach for lymphocele. *J Vasc Surg* 2008;48(6):1520–3.
- Navsaria P., Nicol A., Hudson D. et al. Negative pressure wound therapy management of the “open abdomen” following trauma: a prospective study and systematic review. *World J Emerg Surg* 2013;8(1):4.
- Plaudis H., Rudzats A., Melberga L. et al. Abdominal negative-pressure therapy: a new method in countering abdominal compartment and peritonitis – prospective study and critical review of literature. *Ann Intensive Care* 2012;2(Suppl 1):S23.
- Roberts D.J., Zygun D.A., Grendar J. et al. Negative-pressure wound therapy for critically ill adults with open abdominal wounds: a systematic review. *J Trauma Acute Care Surg* 2012;73(3):629–39.
- Hlebowicz J., Hansson J., Lindstedt S. Microvascular blood flow response in the intestinal wall and the omentum during negative wound pressure therapy of the open abdomen. *Int J Colorectal Dis* 2012;27(3):397–403.
- Linstedt S., Malmsjö M., Hansson J. et al. Macroscopic changes during negative pressure wound therapy of the open abdomen using conventional negative pressure wound therapy and NPWT with a protective disc over the intestines. *BMC Surg* 2011;11:10.
- Linstedt S., Malmsjö M., Hansson J. et al. Pressure transduction and fluid evacuation during conventional negative pressure wound therapy of the open abdomen and NPWT using a protective disc over the intestines. *BMC Surg* 2012;12:4.
- Oomen J.W., Spauwen P.H., Bleichrodt R.P., van Goor H. Guideline proposal to reconstructive surgery for complex perineal sinus or rectal fistula. *Int J Colorectal Dis* 2007;22(2):225–30.
- Durai R., Ng P.C. Perirectal abscess following procedure for prolapsed haemorrhoids successfully managed with a combination of VAC sponge and Redivac systems. *Tech Coloproctol* 2009;13(4):307–9.
- Fujino S., Miyoshi N., Ohue M. et al. Vacuum-assisted closure for open perineal wound after abdominoperineal resection. *Int J Surg Case Rep* 2015;11:87–90.
- Nagell C.F., Holte K. Treatment of anastomotic leakage after rectal resection with transrectal vacuum-assisted drainage (VAC). A method for rapid control of pelvic sepsis and healing. *Int J Colorectal Dis* 2006;21(7):657–60.
- Mees S.T., Palmes D., Mennigen R. et al. Endo-vacuum assisted closure treatment for rectal anastomotic insufficiency. *Dis Colon Rectum* 2008;51(4):404–10.

32. Давыдов Ю.А., Ларичев А.Б. Вакуум-терапия ран и раневой процесс. М.: Медицина, 1999. 160 с. [Davydov Yu.A., Larichev A.B. Vacuum therapy and wound healing process. Moscow: Meditsina, 1999. 160 p. (In Russ.)].
33. Larichev A.B. Vacuum-therapy of wounds and wound infections (negative pressure wound therapy). Carlsbad, CA: BlueSky Publishing, 2005. 248 p.
34. Erba P., Ogawa R., Ackermann M. et al. Angiogenesis in wounds treated by microdeformational wound therapy. *Ann Surg* 2011;253(2):402–9.
35. Schintler M.V. Negative pressure therapy: theory and practice. *Diabetes Metab Res Rev* 2012;28(Suppl 1):72–7.
36. Wang W., Pan Z., Hu X. et al. Vacuum-assisted closure increases ICAM-1, MIF, VEGF and collagen I expression in wound therapy. *Exp Ther Med* 2014;7(5):1221–6.
37. Morykwas M., Argenta L.C., Shelton-Brown E.I., McGuirt W. Vacuum-assisted closure: a new method for wound control and treatment: animal studies and basic foundation. *Ann Plast Surg* 1997;3(6):553–62.
38. Saxena V., Hwang C.W., Huang S. et al. Vacuum-assisted closure: microdeformations of wounds and cell proliferation. *Plast Reconstr Surg* 2004;114(5):1086–96.

Сравнительный анализ эффективности современных перевязочных средств при лечении венозных трофических язв

М.С. Богомолов

Кафедра факультетской хирургии ГБОУ ВПО «Первый Санкт-Петербургский государственный медицинский университет им. акад. И.П. Павлова» Минздрава России; Россия, 197022, Санкт-Петербург, ул. Льва Толстого, 6/8

Контакты: Михаил Сергеевич Богомолов stomspb@yandex.ru

Цель исследования – анализ результатов применения современных перевязочных средств, обеспечивающих ведение ран в условиях влажной среды, при лечении пациентов с венозными трофическими язвами.

Материалы и методы. Проведен анализ результатов лечения 67 пациентов в возрасте от 28 до 92 лет (средний возраст $65,2 \pm 7,2$ года), которые имели 132 язвы, возникшие на фоне лимфовенозной недостаточности на нижних конечностях.

Результаты. При использовании на всех этапах лечения только мажевых повязок скорость заживления поверхностных язв составила $0,78 \text{ см}^2/\text{мес}$, а глубоких – $0,72 \text{ см}^2/\text{мес}$. При применении в стадиях грануляций и эпителизации только гидроколлоидных повязок этот показатель был существенно выше – $2,19$ и $1,63 \text{ см}^2/\text{мес}$ соответственно. При имплантации мембран нативного коллагена с одновременным закрытием ран гидроколлоидными повязками средняя скорость заживления поверхностных язв достигала $6,27 \text{ см}^2/\text{мес}$, а для глубоких язв этот показатель составил $1,79 \text{ см}^2/\text{мес}$, т. е. в 2,5 раза больше, чем при традиционной терапии. В целом в результате лечения трофических язв с соблюдением принципа ведения ран в условиях влажной среды в сроки от 2 нед до 8 мес (в среднем 2,4 мес) достигнуто полное заживление 128 (97 %) из 132 язв.

Выводы. Использование современных средств, обеспечивающих ведение ран в условиях влажной среды, существенно ускоряет заживление раневых дефектов, резистентных к традиционным методам лечения.

Ключевые слова: трофические язвы, венозная недостаточность, лечение ран во влажной среде, мази на водорастворимой основе, гидрогелевые повязки, гидроколлоидные повязки, нативный коллаген, непосредственные результаты, отдаленные результаты, местное лечение

DOI: 10.17650/2408-9613-2015-2-4-33-39

Comparative analysis of the efficacy of current dressings in the treatment of venous trophic ulcers

M.S. Bogomolov

Department of Faculty Surgery, Acad. I.P. Pavlov First Saint Petersburg State Medical University, Ministry of Health of Russia; 6/8 L'va Tolstogo St., Saint Petersburg, 197022, Russia

Objective: to analyze the results of applying current bandaging materials that ensure the management of moist wounds in the treatment of patients with venous trophic ulcers.

Subjects and methods. The results of treatment were analyzed in 67 patients aged 28 to 92 years (mean age 65.2 ± 7.2 years) who had 132 ulcers that had occurred in lower limb lymphatic and venous insufficiency.

Results. When salve dressings only were applied at all treatment stages, the healing rates for superficial ulcers were 0.78 cm^2 monthly and that for deep ones was 0.72 cm^2 monthly. When hydrocolloid dressings only were used in the granulations and epithelization phases, this indication was substantially higher (2.19 and 1.63 cm^2 monthly, respectively). When a native collagen membrane was implanted with simultaneous wound closure with hydrocolloid dressings, the mean healing rate for superficial ulcers was as large as 6.27 cm^2 monthly and that for deep ones was 1.79 cm^2 monthly, i.e. 2.5 times greater than that during traditional treatment. Overall, 2-week-to-8-month (mean, 2.4 months) treatment for trophic ulcers, by adhering to the principle of moist wound management, resulted in complete healing of 128 (97 %) of the 132 ulcers.

Conclusion. The application of the current dressings ensuring the management of moist wounds substantially accelerates wound defects resistant to traditional treatments.

Key words: trophic ulcers, venous insufficiency, moist wound management, water-soluble ointments, hydrogel dressings, hydrocolloid dressings, native collagen, immediate results, late results, topical treatment

Введение

Больные с длительно незаживающими инфицированными ранами мягких тканей составляют значительную часть пациентов, обращающихся к хирургам

стационаров и поликлиник, что является серьезной медицинской и социальной проблемой. Инфекции кожи и мягких тканей – наиболее частая причина обращения за хирургической помощью: ежегодно в РФ эта

патология наблюдается примерно у 700 тыс. пациентов [1]. Значительную часть из них составляют больные, страдающие хронической лимфовенозной недостаточностью нижних конечностей.

Для успешного лечения таких пациентов необходим комплексный подход, учитывающий этиологию язвы, стадию раневого процесса, наличие сопутствующих заболеваний. К сожалению, до настоящего времени лечение пациентов с трофическими язвами на нижних конечностях нередко проводится без учета этих факторов, в связи с чем раневой процесс приобретает хроническое течение. Так, среди находившихся под нашим наблюдением 67 пациентов с «венозными» язвами длительность заболевания до обращения в наш центр составила от 1 до 108 мес. У большинства из них в период предшествующего лечения не была обеспечена адекватная компрессионная терапия. Кроме того, у 8 (11,9 %) больных был облитерирующий атеросклероз сосудов нижних конечностей, у 13 (19,4 %) – сахарный диабет. Наличие этих сопутствующих заболеваний также не всегда учитывали в полной мере при определении тактики лечения больных, что и являлось одной из причин неэффективности ранее проводимого лечения.

Помимо этого, к числу наиболее частых ошибок в терапии пациентов с хронически незаживающими раневыми дефектами относится неправильный выбор средств для местного лечения. В первую очередь, далеко не всегда при выборе препаратов учитывают характер раневой флоры. Ранее проведенные нами исследования показали, что у пациентов с хроническими язвами в 85 % случаев выявляют высокую (более 10^6 колониеобразующих единиц в 1 см^3) обсемененность раневой поверхности патогенной или условно патогенной флорой. Основными аэробными патогенами являются грамположительные кокки (*Staphylococcus aureus* – 75 %, *Staphylococcus epidermidis* – 7,5 %) и, что заслуживает особого внимания, дрожжеподобные грибы (*Candida albicans* – 7,5 %) [2]. Более того, по данным литературы, у пациентов с длительно незаживающими раневыми дефектами в 62,5 % случаев наблюдают смешанную (аэробно-анаэробную) флору [3]. Таким образом, для успешного лечения больных с хроническими язвами на первом этапе требуется проведение курса активной и правильно подобранной антибактериальной терапии (как местной, так и, по показаниям, системной) вплоть до полного очищения раневой поверхности и созревания полноценных грануляций. Следует подчеркнуть, что традиционно применяемые для обработки ран растворы (перекись водорода, раствор калия перманганата, 5 % спиртовой раствор йода, бриллиантовый зеленый, фукоцин) не способствуют заживлению хронических ран.

Современный подход к лечению длительно незаживающих дефектов мягких тканей должен быть

основан на принципе ведения ран в условиях влажной среды с использованием на разных этапах течения раневого процесса препаратов, показанных именно для данной фазы [4]. Мы в своей работе для I фазы раневого процесса применяем мази на водорастворимой основе, а после элиминации гнойной инфекции переходим на современные повязки и раневые покрытия.

Целью данного исследования является анализ результатов применения современных перевязочных средств, обеспечивающих ведение ран в условиях влажной среды, при лечении пациентов с трофическими язвами, возникшими на фоне хронической лимфовенозной недостаточности нижних конечностей.

Материалы и методы

В исследование включены 67 пациентов в возрасте от 28 до 92 лет (средний возраст $65,2 \pm 7,2$ года), которые имели 132 язвы, возникшие на фоне лимфовенозной недостаточности на нижних конечностях. Средняя длительность существования язв $11,8 \pm 2,3$ мес, средняя площадь язв $4,7 \pm 2,7 \text{ см}^2$ (максимальная – 50 см^2). Для коррекции лимфовенозной недостаточности всем пациентам назначали компрессионную терапию (эластическое бинтование или компрессионный трикотаж), включая больных с сопутствующим облитерирующим атеросклерозом сосудов нижних конечностей, у которых лодыжечное артериальное давление на больной конечности было выше 70 мм рт. ст., а также стандартную консервативную терапию (флеботоники, дезагреганты и т.д.). При выявлении сопутствующего сахарного диабета совместно с эндокринологом проводили адекватную коррекцию гипергликемии. Хирургическое лечение хронической венозной недостаточности не было включено в протокол лечения описываемой группы больных.

Местное лечение язв осуществляли с соблюдением принципа постоянного ведения раны в условиях влажной среды в зависимости от фазы течения раневого процесса. При I фазе раневого процесса (первые 10–20 сут лечения) проводили ежедневные перевязки с мазями на водорастворимой основе (Офломелид, Браунодин, Нистатиновая мазь), выбор которых зависел от вида высеянной флоры и ее чувствительности к антибиотикам. При этом во время перевязок регулярно выполняли хирургическую обработку дна и краев раны в целях удаления налетов фибрина и некротических тканей. При обработке раны и окружающей кожи во время перевязок применяли только нейтральные в отношении здоровых тканей средства, обладающие в то же время высокой антибактериальной активностью, – Йодинол или Пронтосан.

Проведенные нами ранее исследования показали, что в большинстве случаев (более 80 %) использование мази на полиэтиленгликолевой основе Офломе-

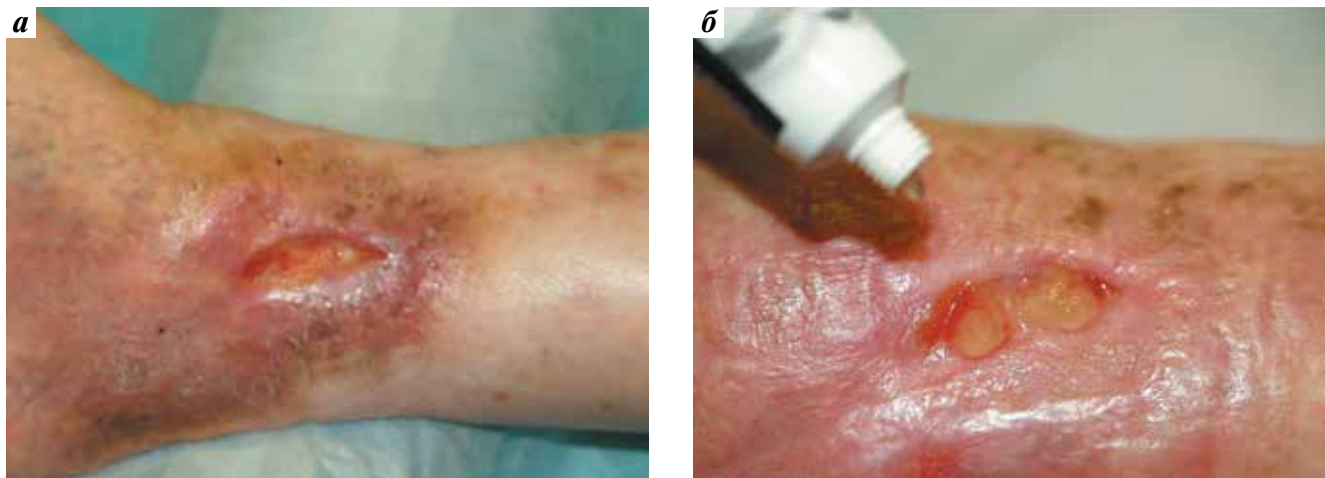

Рис. 1. Пациент К., 58 лет. Варикозное расширение вен нижних конечностей. Язва на внутренней поверхности в нижней трети правой голени (а), которая не заживала в течение 2 лет. После элиминации микрофлоры из раны накладывают повязку с гидрогелем Фиброгель Аг Плюс (б)

лид, в состав которой входит антибиотик офлоксацин, в течение 10–20 дней позволяет снизить уровень бактериальной обсемененности ран до клинически незначимого уровня [2]. При выявлении устойчивости микрофлоры к данному антибиотику или при отсутствии клинического эффекта от перевязок с этой мазью в течение первых 7–10 дней применения дальнейшие перевязки осуществляли с мазью Браунодин 10 %, содержащей повидон-йод (при преимущественно бактериальной инфекции) или с Нистатиновой мазью 100 000 ЕД/г (при преимущественно грибковой инфекции). Выбор для I фазы раневого процесса мазей на полиэтиленгликолевой основе связан с их высокими адсорбирующими (в том числе в отношении продуктов распада тканей) и дегидратирующими (влагопоглощающими) свойствами на фоне антибактериального и противогрибкового действия.

Использование данной тактики позволило в течение 2–3 нед элиминировать инфекцию с раневой поверхности. Если при этом не было достигнуто полное очищение язвы от некрозов, то в дальнейшем использовали гидрогелевые повязки (Фиброгель Аг или Фиброгель Аг Плюс) (рис. 1), которые способствовали стимуляции аутолиза нежизнеспособных тканей и активизации репаративных процессов (рис. 2). Гидрогель создает равномерную влажную среду в ране, что способствует ускоренному отторжению некротических масс, стимулирует процессы формирования грануляций. Гидрогелевые повязки обладают прекрасной биологической совместимостью; безболезненно и без остатков удаляются во время перевязки и не вызывают раздражения раны.

Следует подчеркнуть, что мази на полиэтиленгликолевой основе и гидрогели способствуют созданию и поддержанию в ране влажной среды, но для сохранения необходимой влажности раны вплоть до следующей перевязки фиксацию повязок осуществляли

не бинтами, а современными пластырями (например, Cufafix), с помощью которых вся повязка полностью накрывается в 1–3 слоя, что уменьшает испарение влаги и позволяет избежать присыхания салфетки к раневой поверхности (рис. 3).

Только мазевые или гидрогелевые повязки вплоть до полного заживления применяли при лечении 41 (31,1 %) язв. В остальных случаях после элиминации инфекции из раны перевязки выполняли с использованием только гидроколлоидных повязок (Фиброколд Аг) – 67 (50,8 %) язв или сочетания гидроколлоидных повязок с имплантацией мембран нативного коллагена Коллост – 24 (18,2 %) язв. Смену повязок в этих случаях выполняли раз в 5–7 дней.

Гидроколлоидные повязки обеспечивают оптимальные условия для регенерации клеток в раневом дефекте, так как частицы гидроколлоида связывают избыток экссудата в ране, сохраняя при этом влажную среду,

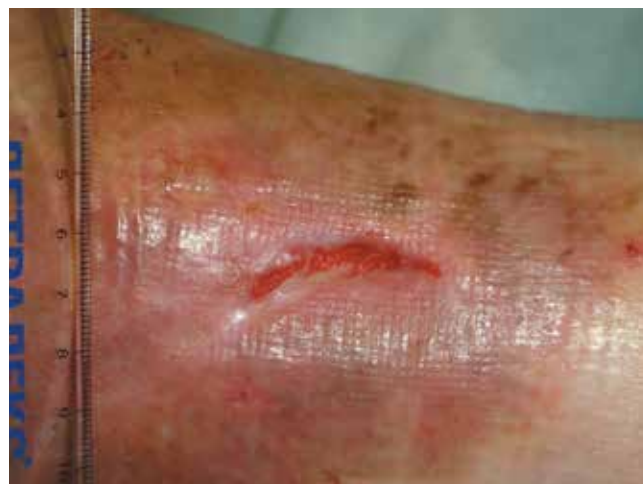

Рис. 2. Пациент К. Состояние язвы через 21 день после начала применения гидрогелевых повязок – нежизнеспособные ткани лизировались, появились сочные грануляции, размеры язвы существенно уменьшились

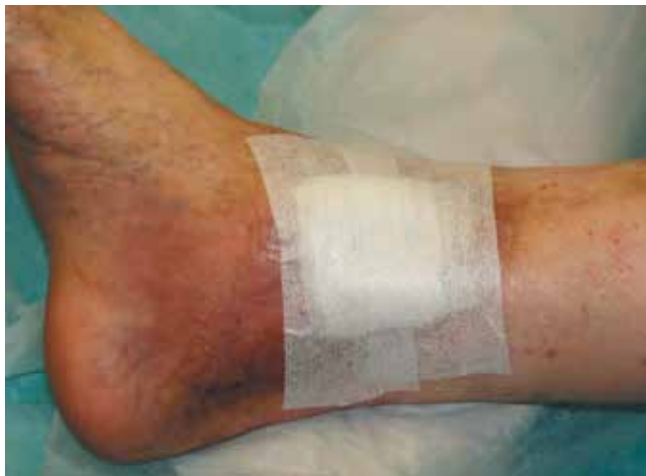

Рис. 3. Пациент К. Методика фиксации повязки для обеспечения сохранения в ране влажной среды (пояснение в тексте)

а герметичная пленка, на которой фиксирован гидроколлоидный слой, хорошо защищает рану от реинфицирования и других внешних воздействий (рис. 4–7).

В связи с тем, что гидрогелевые повязки являются практически герметичными и накладываются на 5–7 дней, в редких случаях наблюдали появление мацерации окружающей кожи, иногда – с развитием явлений дерматита. Для купирования таких нежелательных явлений временно переходили на ежедневные перевязки с липидоколлоидными повязками на полиуретановой пенной основе (Фибросорб), обеспечивающими абсорбцию экссудата и предотвращение избыточного увлажнения окружающей кожи, но при сохранении непосредственно в ране влажной среды. При развитии дерматита язву и окру-

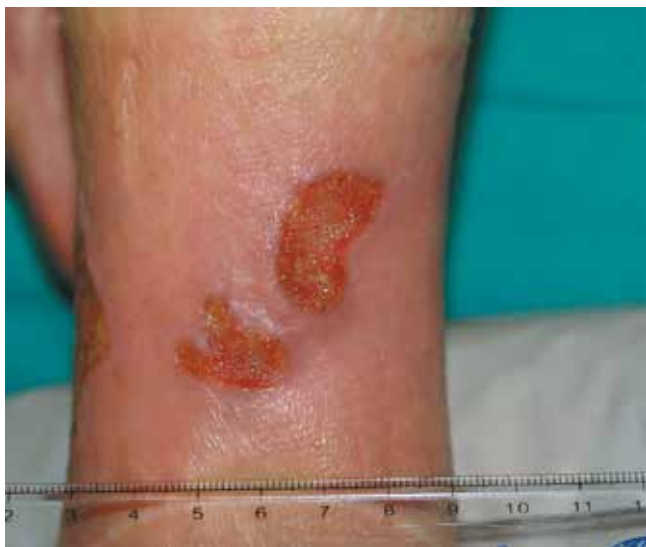

Рис. 4. Пациентка К., 83 лет. Варикозное расширение вен нижних конечностей. Множественные язвы на наружных и задних поверхностях обеих голеней не заживали в течение 9 мес. На фото представлено исходное состояние 2 язв на наружной поверхности в нижней трети правой голени

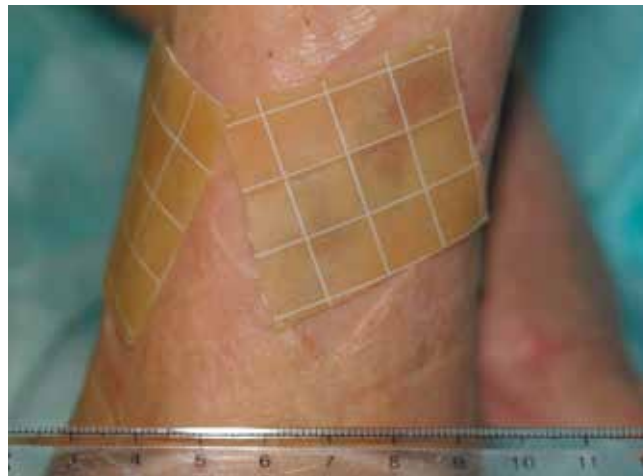

Рис. 5. Пациентка К. После элиминации микрофлоры на 10-й день лечения начато регулярное применение гидроколлоидных повязок

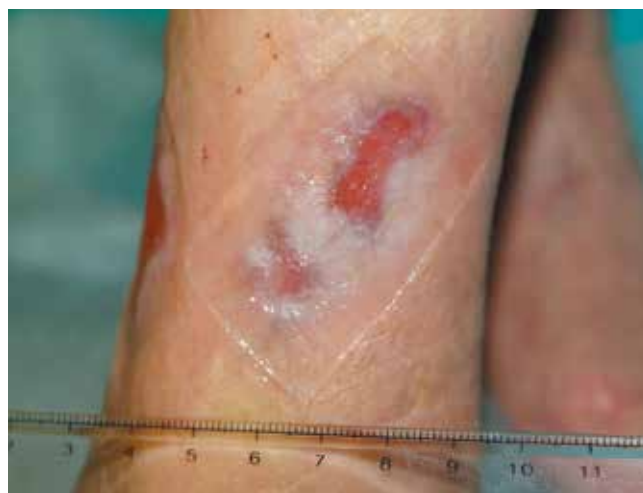

Рис. 6. Пациентка К. Состояние язв на 21-й день лечения (после 2 перевязок с использованием гидроколлоидных повязок)

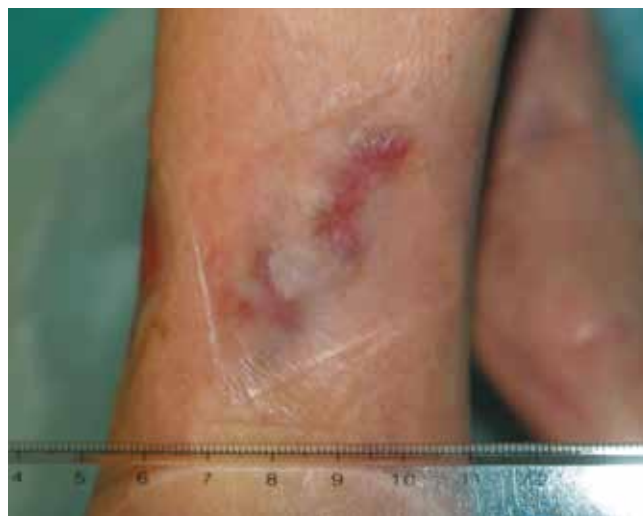

Рис. 7. Пациентка К. Полная эпителизация язвенных дефектов через 29 дней от начала лечения

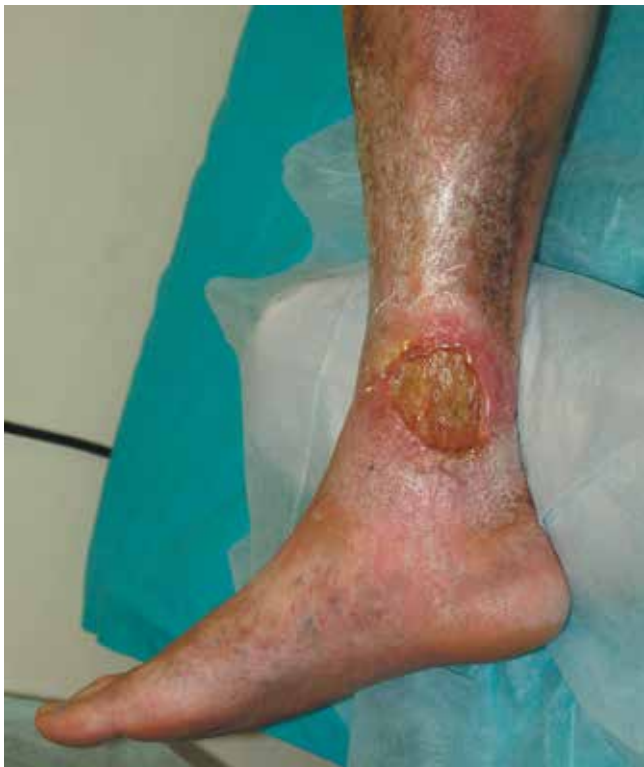

Рис. 8. Пациент Г., 63 лет. Варикозное расширение вен нижних конечностей. Язва на правой голени не заживала в течение 1,5 года

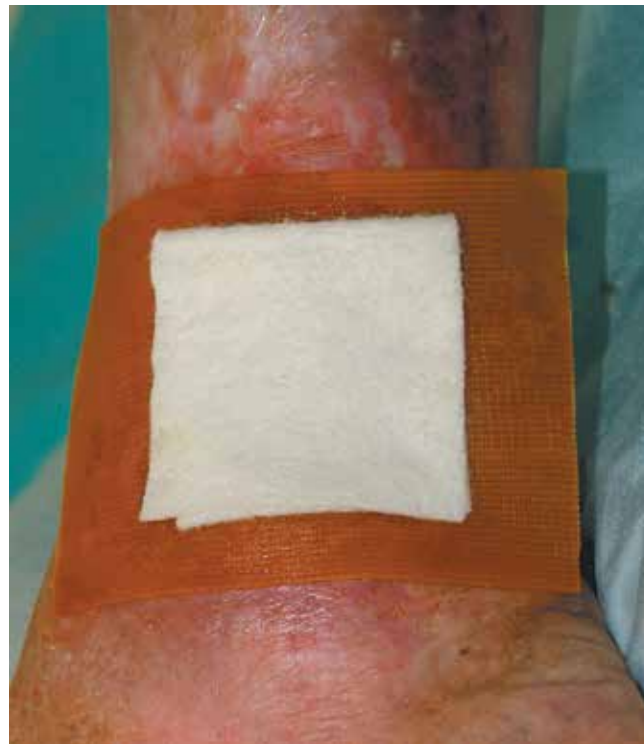

Рис. 10. Пациент Г. Совместное применение повязок Пови Силкофикс и Фиброкллин для купирования дерматита при выраженной раневой экссудации

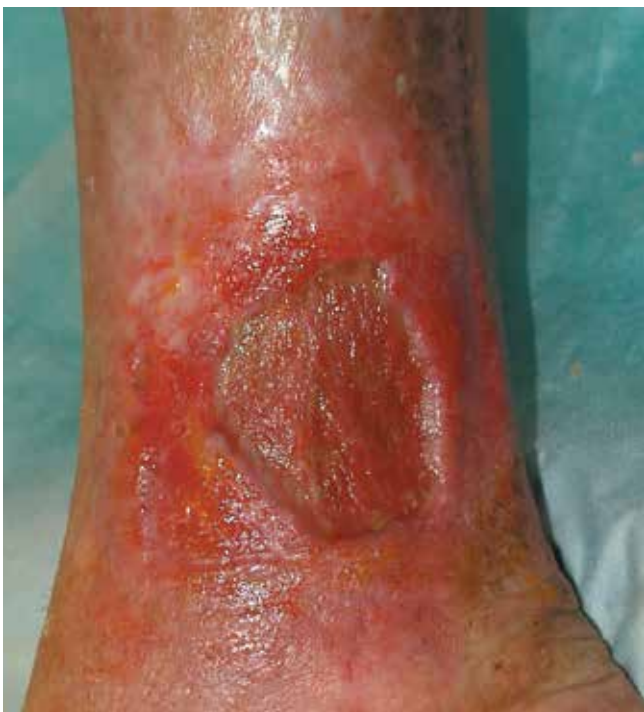

Рис. 9. Пациент Г. Явления перифокального дерматита, развившегося на 10-й день лечения

жающую ее кожу накрывали сетчатой повязкой Пови Силкофикс, содержащей повидон-йод, что позволяло быстро купировать воспаление. При активной

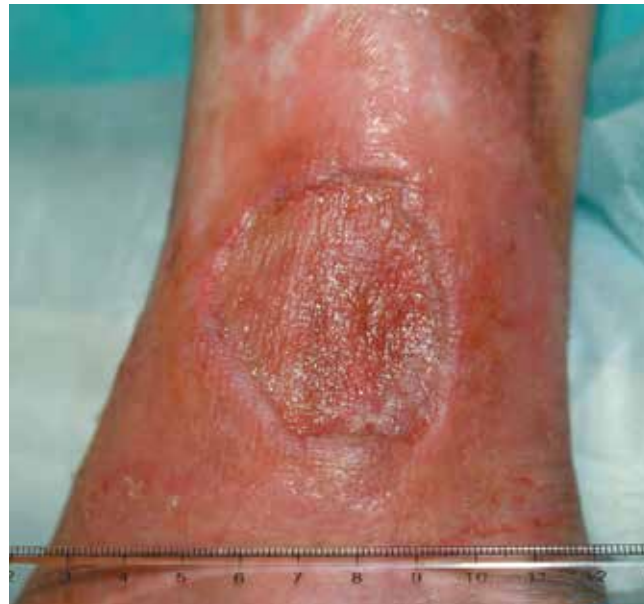

Рис. 11. Пациент Г. Внешний вид раны через 7 дней от начала применения сетчатых и альгинатных повязок — явления дерматита полностью купированы, дно язвы представлено «чистыми» грануляциями

экссудации дополнительно применяли альгинатные повязки (Фиброкллин) (рис. 8–11).

Мембраны нативного коллагена в сочетании с гидроколлоидными повязками применяли в основном при наличии глубоких язв и только после полной эли-

минации раневой флоры, что способствовало более быстрому и полноценному заполнению больших раневых дефектов грануляционными тканями и последующей эпителизации (рис. 12, 13).

На всех этапах лечения обеспечивали адекватную компрессию конечности с помощью эластичных бин-

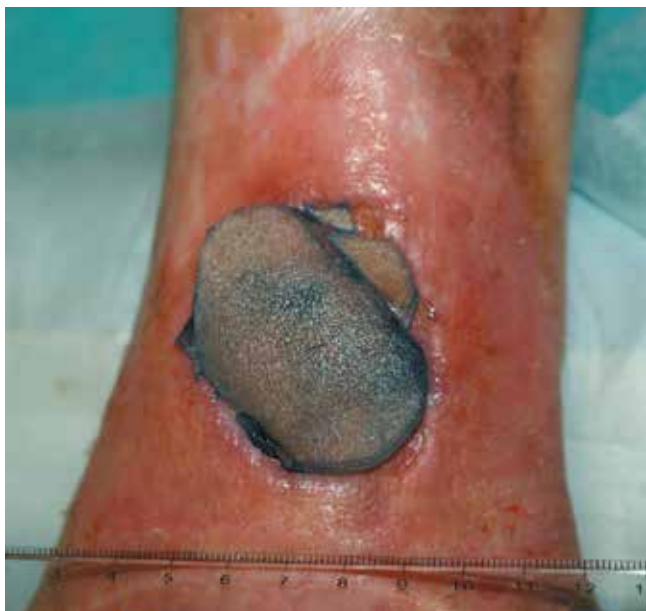

Рис. 12. Пациент Г. В полость язвы имплантированы мембраны нативного коллагена (17-й день лечения)

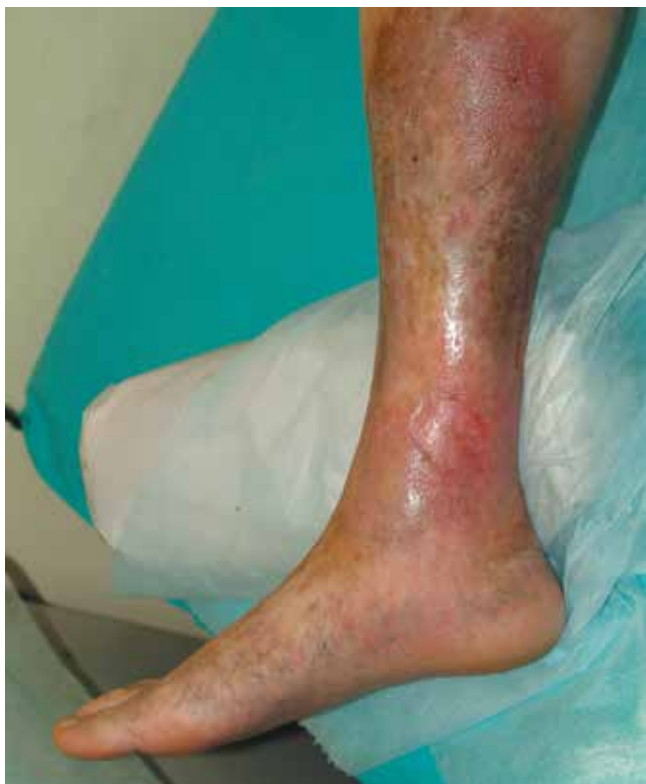

Рис. 13. Пациент Г. Полное заживление язвенного дефекта (63-й день лечения)

тов средней степени растяжимости или компрессионного трикотажа.

Исходную площадь язв измеряли в квадратных сантиметрах. Скорость заживления рассчитывали путем деления исходной площади язвы на число месяцев, прошедших до момента окончательной эпителизации кожи на месте раневого дефекта.

Результаты и обсуждение

В сроки от 2 нед до 8 мес (в среднем $2,4 \pm 0,5$ мес) достигнуто полное заживление 128 (97 %) из 132 язв. Один пациент умер до полного заживления язвы (после операции по поводу онкологического заболевания). Еще 3 больных продолжают лечение.

Анализ полученных результатов показал, что скорость заживления язв в существенной мере зависела от их глубины и выбранного метода лечения. Средняя скорость заживления при лечении только с помощью мазевых повязок для поверхностных язв составила $0,78 \text{ см}^2/\text{мес}$, а для глубоких — $0,72 \text{ см}^2/\text{мес}$. При применении в стадиях грануляций и эпителизации только гидроколлоидных повязок этот показатель был существенно выше — $2,19$ и $1,63 \text{ см}^2/\text{мес}$ соответственно. При имплантации мембран нативного коллагена с одновременным закрытием ран гидроколлоидными повязками средняя скорость заживления поверхностных язв достигала $6,27 \text{ см}^2/\text{мес}$, а для глубоких язв этот показатель составил $1,79 \text{ см}^2/\text{мес}$, т. е. в 2,5 раза больше, чем при традиционном лечении (максимальная скорость заживления в этой подгруппе — $6,0 \text{ см}^2/\text{мес}$). При этом на месте язв, заживление которых было достигнуто с помощью коллагеновых мембран, происхо-

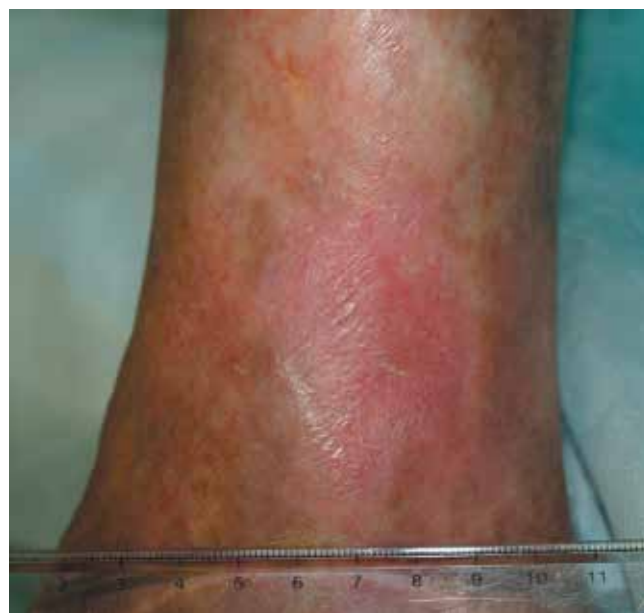

Рис. 14. Пациент Г. Внешний вид участка голени на месте язвы через 6 мес после ее заживления

дило полноценное ремоделирование тканей без формирования грубых рубцов (рис. 14).

Применение мембран нативного коллагена на этапах формирования грануляций и эпителизации способствовало профилактике развития местных рецидивов – при контрольных осмотрах пациентов в сроки до 3 лет после заживления язвы мы не отметили ни одного случая возникновения трофических расстройств на месте бывшего раневого дефекта.

Выводы

Использование современных средств, обеспечивающих ведение ран в условиях влажной среды, существенно ускоряет заживление раневых дефектов, резистентных к традиционным методам лечения. При этом в отдаленные сроки после заживления язв достигаются очень хорошие функциональные и косметические результаты. Кроме того, существенно снижается вероятность возникновения рецидивов трофических нарушений на месте заживших язв.

ЛИТЕРАТУРА / REFERENCES

1. Белобородов В.В. Современные принципы применения левофлоксацина в лечении инфекций кожи и мягких тканей. *Consilium Medicum* 2009;(1):38–42. [Beloborodov V.V. Actual issues of levofloxacin application for the treatment of skin and soft tissues' infection. *Consilium Medicum* 2009;(1): 38–42. (In Russ.)].
2. Богомолов М.С., Слободянюк В.В. Лечение трофических язв различной этиологии. *Вестник хирургии им. И.И. Грекова* 2013;172(5):34–40. [Bogomolov M.S., Slobodyanyuk V.V. Treatment of trophic ulcers with different etiology. *Vestnik khirurgii im. I.I. Grekova = I.I. Grekov Surgery Herald* 2013;172(5):34–40. (In Russ.)].
3. Яковлев В.П., Блатун Л.А., Терехова Р.П. Клиническая эффективность нового комбинированного антимикробного препарата, содержащего ципрофлоксацин и тинидазол, при лечении больных с инфекциями кожи и мягких тканей. *Антибиотики и химиотерапия* 2005;50(2–3):48–51. [Yakovlev V.P., Blatun L.A., Terekhova R.P. Clinical efficiency of the new combined antimicrobial substance, containing ciprofloxacin and tinidazole, for the treatment of patients with skin and soft tissues' infection. *Antibioniki i khimioterapiya = Antibiotics and Chemotherapy* 2005;50(2–3):48–51. (In Russ.)].
4. Альбицкий А.В., Богачев В.Ю., Калинина Е.В. Лечение трофических язв венозной этиологии с точки зрения доказательной медицины. *Ангиология и сосудистая хирургия* 2006;12(2):137–45. [Al'bitskiy A.V., Bogachev V.Yu., Kalinina E.V. Treatment of trophic ulcers with venous etiology from the point of view of the evidence based medicine. *Angiologiya i sosudistaya khirurgiya = Angiology and Vascular Surgery* 2006;12(2):137–45. (In Russ.)].

Опыт применения препарата Ацербин® в лечении «проблемных» ран

А.С. Барвинская¹, В.В. Ващук¹, А.Г. Бутырский², Р.П. Байдала³

¹Львовский национальный медицинский университет им. Данила Галицкого; Украина, 79010, Львов, ул. Пекарская, 69;

²Медицинская академия им. С.И. Георгиевского ФГАОУ ВО «Крымский федеральный университет им. В.И. Вернадского»; Россия, 295006, Симферополь, бульвар Ленина, 5/7;

³ГУ «Клиническая больница ГТОО «Львовская железная дорога»; Украина, 79000, Львов, ул. Огиенко, 3

Контакты: Александр Геннадьевич Бутырский albut@rambler.ru

Особенностями «проблемных» ран являются длительное заживление, отсутствие реакции на традиционное лечение, ограниченная эффективность используемых лечебных средств. Эффективность раствора Ацербин® обусловлена клиническим влиянием каждого из его компонентов на отдельные звенья раневого процесса (активизация некролиза, уменьшение раневой экссудации, стимуляция развития грануляционной ткани и эпителизации).

Цель работы – клиническая апробация препарата Ацербин® в форме спрея с определением его медицинской эффективности.

Материалы и методы. Клиническая апробация препарата Ацербин® проведена на 39 больных с «проблемными» ранами различной локализации: обширные пролежни области крестца, большого вертела и седалищного бугра на фоне спинальной травмы – 12 (30,8 %) пациентов, вяло гранулирующие гнойные раны после вскрытия флегмон или ампутаций у больных синдромом диабетической стопы – 6 (15,4 %), нейропатические диабетические язвы стопы и голени – 7 (17,9 %), венозные трофические язвы – 10 (25,6 %), обширные кожно-фасциальные дефекты после некротизирующего фасциита на бедре и брюшной стенке на фоне сахарного диабета – 4 (10,3 %).

Результаты. Показано положительное влияние препарата Ацербин® на раневой процесс при лечении «проблемных» ран: ускорение некролиза и очищения раны от гнойно-некротических тканей до $5,2 \pm 0,6$ сут против $16,7 \pm 0,9$ сут в группе сравнения ($p < 0,05$); появление активных грануляций через $6,3 \pm 0,4$ сут против $17,2 \pm 1,1$ сут в группе сравнения ($p < 0,05$). У большинства (23 (58,9 %) пациентов раны зажили вторичным натяжением, в 12 (30,7 %) случаях созданы условия для их пластического закрытия.

Выводы. Засвидетельствованы высокая эффективность препарата Ацербин® и возможность рекомендовать его для широкого применения в лечении ран в целом и расширить показания к его использованию в терапии пациентов с «проблемными» ранами.

Ключевые слова: Ацербин®, хронические раны, «проблемные» раны, салициловая кислота, яблочная кислота, бензойная кислота, пролежни, диабетическая стопа, трофические язвы, местное лечение

DOI: 10.17650/2408-9613-2015-2-4-40-46

Experience with Acerbin® in the treatment of problem wounds

A.S. Barvinskaya¹, V.V. Vashchuk¹, A.G. Butyrskiy², R.P. Baydala³

¹Danil Galitskiy Lviv National Medical University; 69 Pekarskaya St., L'viv, 79010, Ukraine

²S.I. Georgievskiy Medical Academy, V.I. Vernadskiy Crimean Federal University; 5/7 Lenina Boulevard, Simferopol', 295006, Russia;

³Clinical Hospital, Lviv Railway; 3 Ogienko St., L'viv, 79000, Ukraine

The specific features of problem wounds are long-term healing, resistance to traditional treatment, and limited efficacy of used medications. The efficacy of Acerbin® solution is due to the clinical effect of its each component on the individual components of a wound process (activated necrolysis, reduced wound exudation, stimulated development of granulation tissue and epithelialization).

Objective: to clinically test Acerbin® spray and to determine its medical efficacy.

Subjects and methods. Acerbin® was clinically tested in 39 patients with problem wounds at different sites: excessive pressure ulcers of the sacrum, greater trochanter, and ischial tuberosity in the presence of spinal injury ($n = 12$ (30.8 %)), sluggish granulating purulent wounds after phlegmon lancing or amputations in the presence of a diabetic foot ($n = 6$ (15.4 %)), neuropathic diabetic ulcers of the foot and leg ($n = 7$ (17.9 %)), venous trophic ulcers ($n = 10$ (25.6 %)), extensive skin and fascial defects after necrotizing fasciitis of the hip and abdominal wall in the presence of diabetes mellitus ($n = 4$ (10.3 %)).

Results. Acerbin® was shown to exert a positive effect on a wound process in treating problem wounds: necrolysis acceleration and wound cleansing from pyonecrotic tissues up to 5.2 ± 0.6 days versus 16.7 ± 0.9 days in the comparison group ($p < 0.05$); emergence of active granulations after 6.3 ± 0.4 days versus 17.2 ± 1.1 days in the comparison group ($p < 0.05$); wounds healed by secondary intention in the majority of patients ($n = 23$ (58.9 %)); conditions were created for wound plastic closure in 12 (30.7 %) cases.

Conclusion. The investigation has verified the high efficacy of Acerbin® and the possibility of its wide application to wounds as a whole and expansion of indications for the therapy for problem wounds.

Key words: Acerbin®, chronic wounds, problem wounds, salicylic acid, malic acid, benzoic acid, pressure ulcers, diabetic foot, trophic ulcers, topical treatment

Введение

«Проблемные» раны (ПР) остаются одним из дискуссионных вопросов хирургии как в контексте их дефиниции и классификации, так и с точки зрения патогенетических особенностей и лечебной тактики. В литературе для обозначения длительно незаживающих или манифестирующих осложненным раневым процессом ран применяют следующие термины: незаживающие раны [1–3], сложные раны [4–6], хронические раны [7–9], трудно излечимые раны [10–12]. Несмотря на отсутствие согласованных терминологических и классификационных подходов, большинство авторов обращают внимание на раны (как острые, так и хронические), которые имеют определенные морфофункциональные особенности и не реагируют на традиционную терапию; перечень эффективных средств для лечения таких ран весьма ограничен. Трактовка раны как «проблемной» в первую очередь обусловлена сложностью ее лечения. Традиционные системные и местные средства для терапии ПР, как правило, недостаточно эффективны, поэтому продолжают поиск новых средств и пересмотр показаний к применению при ПР для существующих препаратов. Среди таких медикаментозных средств местного действия особого внимания заслуживает препарат Ацербин® (Acerbine®). Мы провели поиск в специализированных медицинских ресурсах по ключевым словам: Ацербин®, яблочная кислота, салициловая кислота, бензойная кислота, хроническая (длительно незаживающая) рана.

Ацербин® – раствор для наружного применения, в состав которого входят яблочная, бензойная и салициловая кислоты. Препарат обладает антисептическими, анальгетическими и ранозаживляющими свойствами, уменьшает образование экссудата и способствует формированию струпа, грануляций и эпителизации. Салициловая кислота оказывает выраженное некролитическое действие, способствует формированию здоровых грануляций и эпителизации. Яблочная кислота улучшает метаболические процессы и баланс жидкости в области раны. Бензойная кислота имеет антибактериальный и антимикотический эффект. Благодаря своему рН Ацербин® предотвращает алкализацию раны, что препятствует инфицированию и стимулирует заживление [13, 14]. Ацербин® успешно применяют для лечения ожогов [15, 16], варикозных язв [17, 18], нагноительных процессов и хронических ран [19–21]. Ожидаемая нами лечебная эффективность препарата при ПР обусловлена действием каждого его компонента на раневую процесс.

В настоящем исследовании под дефиницией ПР мы объединяли раны различной этиологии и генеза, которые не реагируют или плохо реагируют на традиционное лечение: пролежни, трофические язвы, варикозные язвы, кожно-фасциальные дефекты при

синдроме диабетической стопы, вялогранулирующие раны после некротизирующего фасциита на фоне сахарного диабета и т.д. Все приведенные нозологические формы условно объединены нами в понятие ПР, потому что, несмотря на их этиологические и патогенетические особенности, ключевым для них было длительное отсутствие заживления или реакции на лечение. Клиническими особенностями исследуемых нами ПР были: неотграниченные неорганизованные некрозы и участки «расплавления» тканей, вялые мелкозернистые бледно-розовые грануляции, медленное развитие грануляционной ткани, фибриновые наслоения и эффект «закисания» раны, отсутствие эпителизации.

Цель исследования – изучение эффективности препарата Ацербин® в форме спрея (регистрационный номер П N014168/01-2002) производства Монтавит ГмбХ (Австрия) для лечения ПР.

Материалы и методы

Критериями включения больных в основную (апробационную) группу были: устное согласие пациента на участие в исследовании, наличие раны, не реагирующей на традиционное лечение. В группу клинической апробации были включены 39 пациентов гнойно-септикологического центра, лечившиеся в 2012–2013 гг. по поводу ПР: обширные пролежни области крестца, большого вертела и седалищного бугра на фоне спинальной травмы – 12 (30,8 %) больных, вялогранулирующие гнойные раны после вскрытия флегмон или ампутаций у больных синдромом диабетической стопы – 6 (15,4 %), нейропатические диабетические язвы стопы и голени – 7 (17,9 %), венозные трофические язвы – 10 (25,6 %), обширные кожно-фасциальные дефекты после некротизирующего фасциита на бедре и брюшной стенке на фоне сахарного диабета – 4 (10,3 %). Женщин было 17 (43,6 %), мужчин – 22 (56,4 %). Возраст больных колебался в пределах 18–65 лет, средний возраст составил $45,9 \pm 2,6$ года. Среди сопутствующей патологии преобладали интеркуррентные сердечно-легочные заболевания, сахарный диабет. Группу сравнения составили 30 пациентов с ПР без применения препарата Ацербин®. Группы были сопоставимы по половозрастному составу и местному статусу.

В послеоперационном периоде терапия включала применение препарата Ацербин® согласно инструкции в качестве топического средства (в группе сравнения использовали влажно-высыхающие и мазевые повязки), антибактериальное и противовоспалительное лечение, коррекцию сопутствующей патологии. Согласно инструкции всем пациентам апробационной группы наносили Ацербин® на поверхность кожного дефекта 2 или более раз в день на фоне конвенционного лечения.

Эффективность препарата Ацербин® оценивали по традиционным раневым параметрам (скорость некролиза и очистки раны, уменьшение экссудации, развитие полноценной грануляционной ткани), по срокам заживления раны или ее готовности к пластическому замещению, а также по субъективным ощущениям пациента при применении исследуемого препарата.

Результаты лечения оценивали как отличные (ликвидация очага гнойной хирургической инфекции и полноценное заживление раны или готовность последней к пластическому закрытию), хорошие (ликвидация гнойно-некротического процесса, частичное заживление раны), удовлетворительные (отсутствие радикальных изменений в раневом процессе на фоне элиминации общих проявлений хирургической инфекции и уменьшения местных симптомов) или неудовлетворительные (отрицательная динамика раневого процесса).

Полученные данные обрабатывали методами вариационной статистики.

Результаты

Клинически эффективность раствора Ацербин® проявлялась системно и локально. Системным эффектом была ликвидация общих проявлений хирургической инфекции – улучшение общего состояния больных, нормализация температуры тела, нивелирование лабораторных признаков воспаления в клинических анализах крови. Локально нами подтверждены ускорение некролиза и очищения раны от гнойно-некротических тканей до $5,2 \pm 0,6$ сут (против $16,7 \pm 0,9$ сут в группе сравнения; $p < 0,05$); уменьшение серозно-гнойной экссудации с 3–4-го дня лечения (в группе сравнения экссудация была более длительной), появление активной грануляционной ткани через $6,3 \pm 0,4$ сут (против $17,2 \pm 1,1$ сут в группе сравнения; $p < 0,05$). Что касается эпителизации, то у большинства пациентов ($n = 23$; 58,9 %) раны зажили вторичным натяжением, в 12 (30,7 %) случаях созданы условия для пластического закрытия раны.

Отличный результат лечения получен у 26 (66,7 %) больных, хороший – у 9 (23,1 %), удовлетворительный – у 4 (10,2 %), неудовлетворительных результатов не было. В группе сравнения распределение результатов было следующим: отличный – 4 (13,3 %), хороший – 16 (53,4 %), удовлетворительный – 9 (30 %), неудовлетворительный – 1 (3,3 %).

Иллюстрируют полученные результаты приводимые ниже клинические наблюдения пациентов с ПР: глубокий пролежень бедра (рис. 1–4), глубокий пролежень ягодичной области (рис. 5, 6), некротизирующий фасциит голени (рис. 7–10). Местное лечение больных до и между хирургическими этапами заключалось в ежедневных перевязках с раствором Ацербин®.

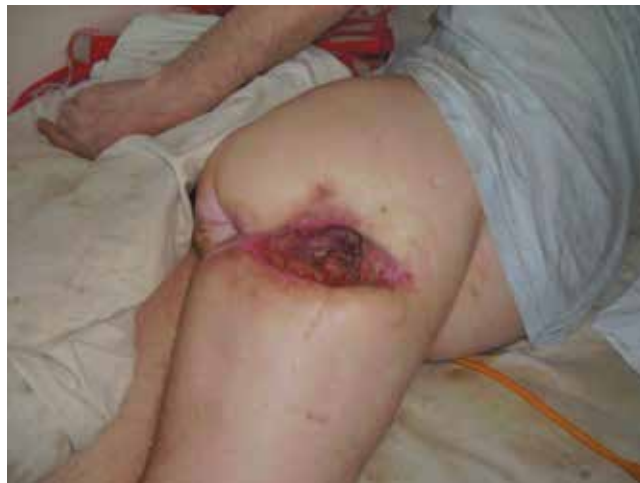

Рис. 1. Глубокий пролежень после хирургической обработки с резекцией головки бедра до начала лечения препаратом Ацербин®

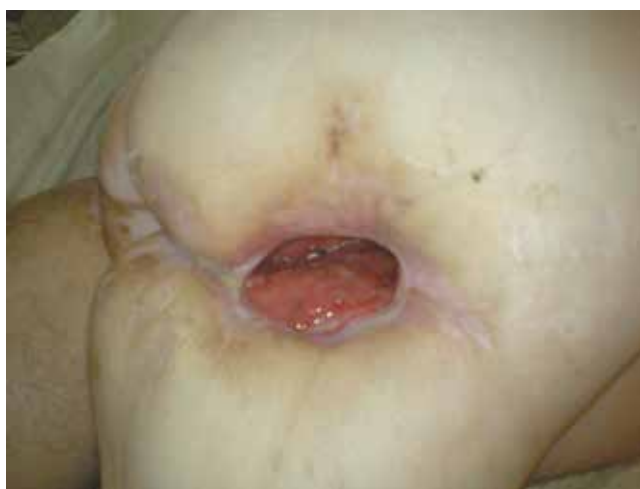

Рис. 2. Уменьшение размеров раны через 10 дней местного лечения препаратом Ацербин®

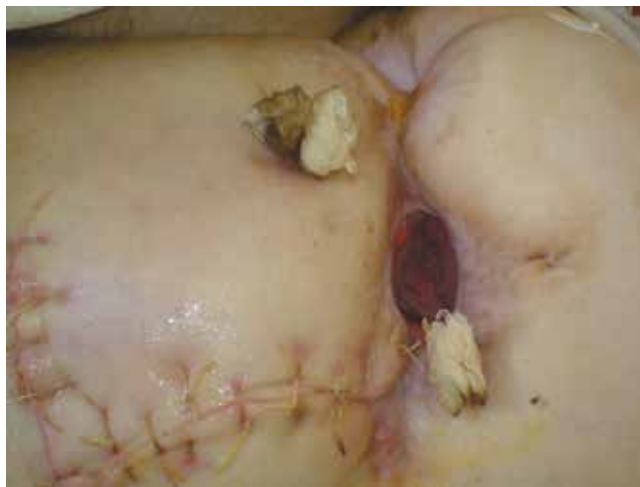

Рис. 3. Вид раны через 14 дней лечения препаратом Ацербин®: выполнена частичная пластика пролежня кожно-жировым лоскутом, отмечается уменьшение размеров остаточной раны

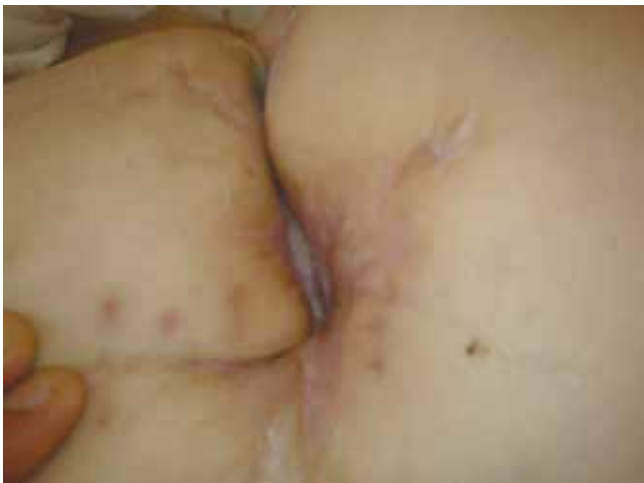

Рис. 4. Окончательный вид пролежня (заживление) после оперативно-го и продолженного консервативного лечения

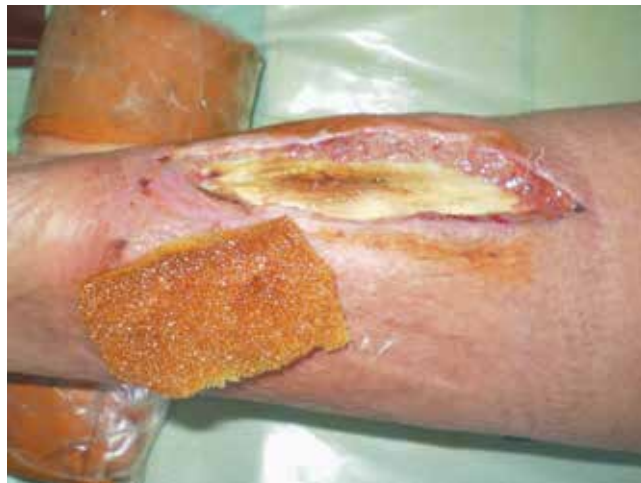

Рис. 7. Вид раны при некротизирующем фасциите голени до начала местного лечения препаратом Ацербин®

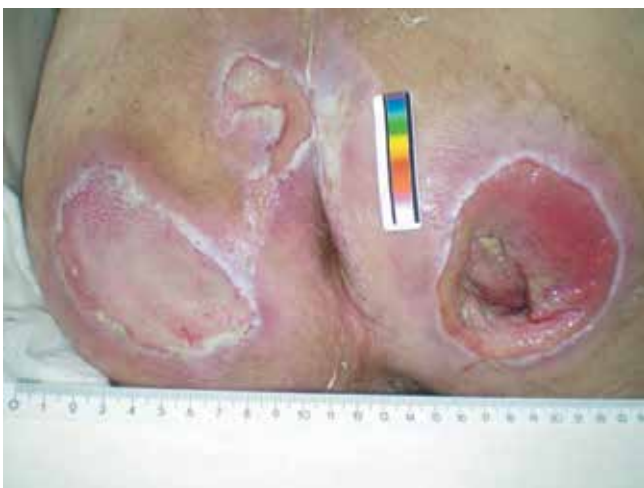

Рис. 5. Глубокий пролежень правой ягодичной области до начала лечения

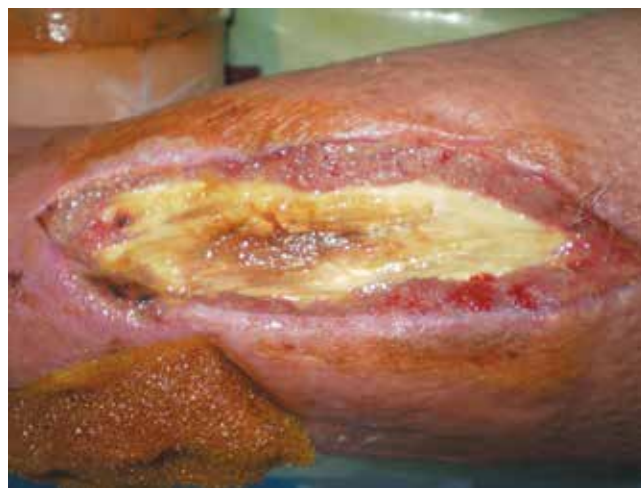

Рис. 8. Вид раны при некротизирующем фасциите голени через 5 дней местного лечения препаратом Ацербин®

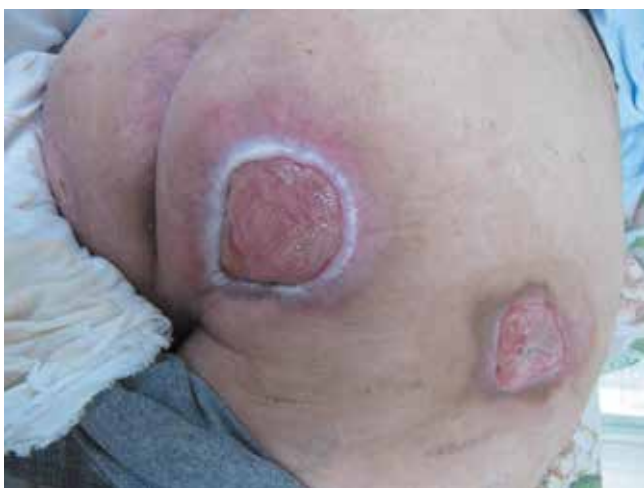

Рис. 6. Вид раны правой ягодичной области через 7 дней местного лечения препаратом Ацербин®

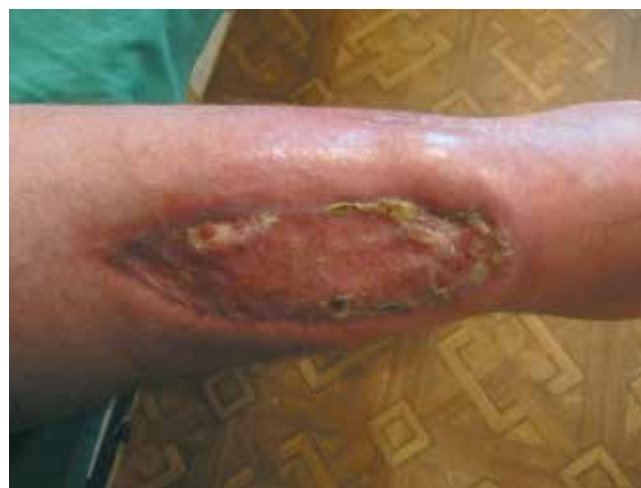

Рис. 9. Вид раны через 3 нед местного лечения препаратом Ацербин®

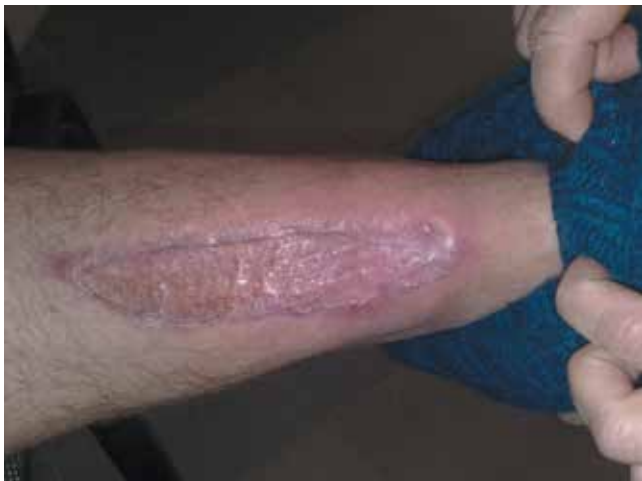

Рис. 10. Вид голени после окончания лечения

Опрос пациентов выявил субъективные ощущения при применении раствора Ацербин® (удобство применения, наличие жжения, чувство дискомфорта и др.). Эта составляющая исследования обусловлена информацией из литературных источников о некоторых негативных субъективных ощущениях пациентов при использовании раствора Ацербин®. Согласно дизайну исследования нами проанкетированы 39 больных. Три (7,7 %) пациента (вялогранулирующая рана ампутированной культы бедра на фоне критической ишемии; вялогранулирующая рана после вскрытия флегмоны при синдроме диабетической стопы; вялогранулирующая рана после санации очага некротизирующего фасциита нижней конечности и брюшной стенки на фоне

сахарного диабета и ожирения) жаловались на сильное жжение в ране сразу после нанесения спрея, которое проходило через 3–5 мин. Семь (17,9 %) больных отметили незначительное жжение в течение 2–3 мин после применения препарата Ацербин®, что субъективно не было расценено как негативный побочный эффект (пациенты не предъявляли жалоб, а описанный эффект выявлен при детальном расспросе). Остальные 29 (74,4 %) больных отметили удобство применения, удовлетворительные качества препарата.

Выводы

Пригодность раствора Ацербин® в форме спрея для местного лечения подтверждена проведенными исследованиями при различных патологиях, объединенных нами под термином ПР. Эффективность препарата Ацербин® обусловлена клиническим влиянием каждого из его компонентов на отдельные звенья раневого процесса (активизация некролиза, уменьшение раневой экссудации, стимуляция развития грануляционной ткани и эпителизации).

Клиническая апробация раствора Ацербин® демонстрирует его влияние на раневой процесс при лечении ПР, что позволяет рекомендовать его к широкому применению для лечения ран в целом и расширить показания к его использованию у пациентов с ПР.

Дальнейшей доработки требует возможность применения раствора Ацербин® в комплексе с местными анестетиками для ликвидации субъективных негативных ощущений.

ЛИТЕРАТУРА / REFERENCES

- Mathieu D., Linke J.C., Wattel F. Non-healing wounds. In: Handbook on hyperbaric medicine. Netherlands: Springer, 2006. Pp. 401–27.
- Menke N.B., Ward K.R., Witten T.M. et al. Impaired wound healing. Clin Dermatol 2007;25(1):19–25.
- Smith A.S. Etiology of the problem wound. In: Sheffield P.J., Fife C.E. Wound care practice. 2nd edn. Flagstaff: Best Publishing Company, 2007. Pp. 5–50.
- Jannasch O., Tautenhahn J., Dalicho S., Lippert H. The difficult wound. Ther Umsch 2007;64(suppl 9):485–94.
- Edlich R.F., Winters K.L., Britt L.D. et al. Difficult wounds: an update. J Long Term Eff Med Implants 2005;15(3):289–302.
- Onesti M.G., Fioramonti P., Carella S., Maruccia M. The importance of periwound skin in the treatment of difficult wound. G Chir 2011;32(1–2):83–8.
- Eaglstain W.H., Falanga V. Chronic wounds. Surg Clin North Am 1997;77(3):689–700.
- Harding K.G., Morris H.L., Patel G.K. Science, medicine and the future: healing chronic wounds. BMJ 2002;324(7330):160–3.
- Stremitzer S., Wild T., Hoelzenbein T. How precise is the evaluation of chronic wounds by healthcare professionals? Int Wound J 2007;4(suppl 2):156–61.
- Vowden P. Hard-to-heal wounds made easy. Wounds Int 2011;2(4):15–8.
- Hard-to-heal wounds: a holistic approach. European Wound Management Association (EWMA) position document. London: MEP Ltd, 2008. Pp. 3–5.
- Falanga V., Brem H., Ennis W.J. et al. Maintenance debridement in the treatment of difficult-to-heal chronic wounds. Recommendations of an expert panel. Ostomy Wound Manage 2008;Suppl:S2–13.
- Пановш Б. Мнение эксперта о препарате «Ацербин» производства компании «Монтавит», Австрия. МедиАль 2012;(1):62–3. [Panosh B. Expert opinion on Acerbine substance, manufactured by Montavit, Austria. MediAl' 2012;(1):62–3. (In Russ.)].
- Salicylic acid – a plant hormone. Ed. by S. Hayat, A. Ahmad. Berlin, 2007. P. 400.
- Lloyd D.A., Mickel R.E., Kritzinger N.A. Topical treatment of burns using Aserbine. Burns 1989;15(2):125–8.
- Алексеев А.А., Бобровников А.Э., Чечулина В.Е., Тусинова С.А. Опыт использования препарата «Ацербин» в комплексном местном лечении ожоговых ран. Комбустиология 2003;(14):1–3. [Aleksseev A.A., Bobrovnikov A.E., Chechulina V.E., Tusinova S.A. Experience of use of Acerbine substance in the comprehensive local treatment of burn wounds. Kombustiologiya = Combustiology 2003;(14):1–3. (In Russ.)].
- Богданец Л.И., Березина С.С., Кириенко А.И. Ацербин в лечении острого индуративного целлюлита у пациентов с трофическими язвами венозного генеза. Ангиология и сосудистая хирургия

- 2007;13(4):93–6. [Bogdanets L.I., Berezina S.S., Kirienko A.I. Acerbine in the treatment of the acute indurative cellulites at patients with trophic ulcers of the venous genesis. *Angiologiya i sosudistaya khirurgiya = Angiology and Vascular Surgery* 2007;13(4):93–6. (In Russ.)].
18. Богданец Л.И., Кириенко А.И., Журавлева О.В. Ацербин – новые возможности в лечении трофических язв венозного генеза. *Русский медицинский журнал* 2004;12(24):10–3. [Bogdanets L.I., Kirienko A.I., Zhuravleva O.V. Acerbine – new opportunities in the treatment of trophic ulcers of the venous genesis. *Russkiy meditsinskiy zhurnal = Russian Medical Journal* 2004;12(24):10–3. (In Russ.)].
19. Звягинцева Т.В., Халин И.В. Метаболическая терапия хронических ран. Харьков, 2011. 183 с. [Zvyagintseva T.V., Khalin I.V. *Metabolic tropic therapy of chronic wounds*. Khar'kov, 2011. 183 p. (In Russ.)].
20. Патент RU 2454187 С1 Способ раневого диализа гнойных ран при сахарном диабете / А.В. Блескина, Ю.С. Винник, В.Л. Фаттахов и др. 27.06.2012. Бюл. № 18. [Patent RU 2454187 С1. Method of wound dialysis of septic wounds at diabetes mellitus / A.V. Bleskina, Yu.S. Vinnik, V.L. Fattakhov et al. 27.06.2012. Bul. No 18.
21. Янченко А.А., Плотникова Е.А. Применение препарата Ацербин в хирургической практике. Новосибирск, 2008. С. 10–3. [Yanchenko A.A., Plotnikova E.A. Application of Acerbine substance in surgical practice. Novosibirsk, 2008. Pp. 10–3. (In Russ.)].

АЦЕРБИН

УНИВЕРСАЛЬНОЕ РАНОЗАЖИВЛЯЮЩЕЕ И АНТИСЕПТИЧЕСКОЕ СРЕДСТВО

КОМПЛЕКСНОЕ ВОЗДЕЙСТВИЕ НА РАНУ:

- Очищает рану
- Снимает воспаление и боль
- Борется с инфекцией, имеет широкий спектр антисептической активности
- Ускоряет заживление

ПОКАЗАНИЯ:

- Ссадины и порезы, царапины
- Укусы животных и насекомых
- Солнечные и термические ожоги
- трофические язвы и пролежи
- Инфицированные и длительно незаживающие раны

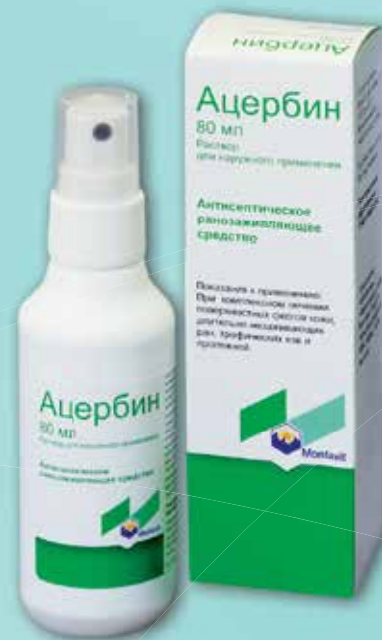СОСТАВ:

100 г содержит: 2.153 г DL-яблочной кислоты, 0.154 г бензойной кислоты, 0,041 г салициловой кислоты, 39,439 г пропиленгликоля в водном растворе.

Форма выпуска: раствор во флаконах по 80 мл с распылительной насадкой.

Способ применения: местно, 2-3 раза в день. После начала эпителизации наносить 1 раз в день.

Срок годности 5 лет.



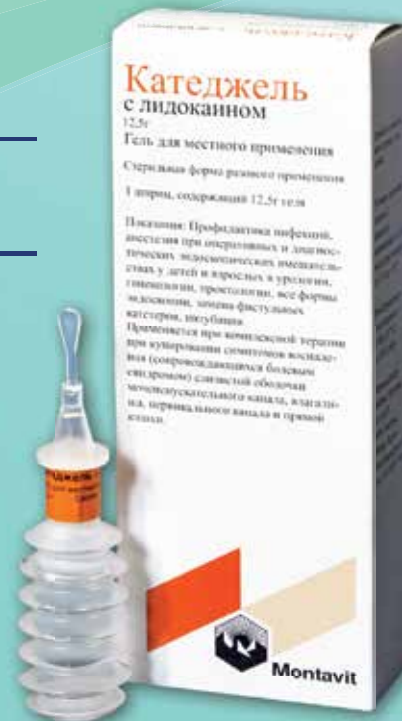ру п №014 168/01-2002

КАТЕДЖЕЛЬ

ВВОД КАТЕТЕРОВ И ИНСТРУМЕНТОВ БЕЗ БОЛИ И ИНФЕКЦИИ

СТЕРИЛЬНЫЙ ГЕЛЬ С ЛИДОКАИНОМ И ХЛОРГЕКСИДИНОМ В СТЕРИЛЬНОЙ УПАКОВКЕ

- Исключительные смазывающие свойства, оптически прозрачен
- Обезболивающее и спазмолитическое действие
- Профилактика инфекции при постановке катетеров, цистоскопии, интубации трахеи, постановке назогастральных зондов, эндоскопических исследованиях, манипуляциях на стомах и фистулах
- Купирования воспаления слизистой оболочки и болевого синдрома мочеиспускательного канала, влагалища, цервикального канала и прямой кишки (в составе комплексной терапии)
- Не проводит электричество, идеален при использовании металлических инструментов
- Гладкая анатомическая форма отламываемого наконечника предотвращает травмирование слизистой при введении
- Стерилизован паром, поэтому не содержит остаточного этиленоксида, обладающего раздражающим действием
- Удобный гофрированный шприц позволяет оперировать одной рукой, освобождая другую для медицинского инструмента, и проводить аспирацию мочи при необходимости



ру п №012477/01 от 18.07.2008

МОНТАВИТ – Австрийская Магия Здоровья

Изготовитель: Фармацойтише фабрик Монтавит Гез.м.б.Х (Австрия)

Представительство в России, тел.: (495) 781-7108

www.montavit.ru, e-mail: mail@montavit.ru



Montavit

Клинический случай актиномикоза брюшной стенки и органов малого таза

В.С. Тарасенко¹, М.А. Кислов², С.К. Свойкин², А.В. Чернов², Е.Н. Радченко²,
Е.А. Шеина², А.Г. Брылев², Х.Ф. Хатамов², Ж.Ж. Шуланова¹

¹Кафедра госпитальной хирургии, урологии ГБОУ ВПО «Оренбургский государственный медицинский университет»
Минздрава России; Россия, 460000, Оренбург, ул. Советская, 6;

²ГБУЗ «Городская клиническая больница № 1» г. Оренбурга; Россия, 460040, Оренбург, проспект Гагарина, 23

Контакты: Валерий Семенович Тарасенко k_gpsury@orgma.ru

В статье представлен клинический случай висцерального актиномикоза у пациентки в возрасте 19 лет. Сложность дооперационной и интраоперационной диагностики заключалась в сходстве данной формы актиномикоза с неопластическим процессом и абсцессом брюшной полости и малого таза. Заболевание протекало с поражением брюшной стенки, мочевого пузыря, правой маточной трубы и параметрия. Диагноз установлен на основании данных гистологических исследований препаратов, полученных во время первой операции. На 18-е сутки от момента первого вмешательства возникла необходимость выполнения релапаротомии. В послеоперационном периоде пациентка получала комплексное лечение, длительную антибактериальную терапию, иммуномодуляторы (актинолизат). Проведенное лечение дало положительный эффект.

Ключевые слова: актиномикоз, висцеральный актиномикоз, актиномикотические друзы, ксантомные клетки, инфильтрат брюшной стенки, мочевого пузыря, маточная труба, параметрий, злокачественное новообразование, цистостома, актинолизат

DOI: 10.17650/2408-9613-2015-2-4-47-51

A clinical case of actinomycosis of the abdominal wall and small pelvic organs

V.S. Tarasenko¹, M.A. Kislov², S.K. Svoykin², A.V. Chernov², E.N. Radchenko²,
E.A. Sheina², A.G. Brylev², Kh.F. Khatamov², Zh.Zh. Shulanova¹

¹Department of Hospital Surgery, Urology, Orenburg State Medical University, Ministry of Health of Russia;
6 Sovetskaya St., Orenburg, 460000, Russia;

²Orenburg City Clinical Hospital No 1; 23 Gagarina Prospect, Orenburg, 460040, Russia

The paper describes a clinical case of visceral actinomycosis in a 19-year-old female patient. The complexity of preoperative and intraoperative diagnosis is the similarity of this form of actinomycosis and the neoplastic process and abscess of the abdominal cavity and small pelvis. The disease ran involving the abdominal wall, bladder, right fallopian tube, and parametrium. The diagnosis was based on the histological findings of specimens obtained during the first surgery. On day 18 after the first surgery, there was a need for relaparotomy. Postoperatively, the patient received combination therapy, long-term antibiotic therapy, and immunomodulators (actinolytate). The performed treatment provided a positive effect.

Key words: actinomycosis, visceral actinomycosis, actinomyces druses, xanthoma cells, abdominal wall infiltration, bladder, fallopian tube, parametrium, malignant neoplasms, cystostome, actinolytate

Актиномикоз является бактериальной инфекцией, которая протекает в виде хронического гранулематозного воспаления с поражением различных органов и систем. Возбудители актиномикоза — условно-патогенные микроаэрофильные бактерии из семейства *Actinomycetaceae* [1].

Актиномицеты входят в состав нормальной микрофлоры ротовой полости, желудочно-кишечного тракта (преимущественно слепая кишка, аппендикс), гениталий и окружающей среды. Наиболее патогенный возбудитель актиномикоза *Actinomyces israelii* входит в состав нормофлоры полости рта [2].

Выделяют 4 основные клинические формы заболевания: челюстно-лицевую, торакальную, абдоми-

нальную и актиномикоз центральной нервной системы [3, 4]. В нашей статье описана редкая форма — висцеральный актиномикоз.

Пациентка Т., 19 лет, поступила в экстренном порядке в ГКБ № 1 г. Оренбурга 14.11.2015 с жалобами на наличие болезненного инфильтрата в правой подвздошной области, повышение температуры тела, общую слабость.

Из анамнеза заболевания известно, что за 2 нед до госпитализации стали беспокоить периодическая тянущая боль и дискомфорт в правой подвздошной области. Через 3–4 сут в данной области появилось умеренно болезненное уплотнение. Самостоятельно не лечилась, за медицинской помощью не обращалась. Инфильтрат

увеличивался в размере, усиливалась боль в нем, к концу 2-й недели заболевания стала повышаться температура тела до 38,0–38,5 °С, нарастала общая слабость, ввиду чего 13.11.2015 вызвала бригаду скорой медицинской помощи. Пациентка была доставлена в Муниципальный перинатальный центр г. Оренбурга и госпитализирована в гинекологическое отделение для обследования и лечения с учетом анамнеза заболевания и недавних родов (в августе 2015 г., первые, естественные, в срок, без интранатальных и постнатальных осложнений).

При обследовании в общем анализе крови гемоглобин 79 г/л, лейкоциты $27,7 \times 10^9$ /л с резким сдвигом лейкоформулы влево (палочкоядерные – 24 %, сегментоядерные – 60 %), показатели биохимического анализа крови в пределах нормы. Выполнено ультразвуковое исследование (УЗИ) органов малого таза, брюшной полости. В брюшной полости обнаружено образование, занимающее справа гипогастрий и мезогастрий. Задняя стенка мочевого пузыря и его дно утолщены до 8–9 мм. Стенка гипоэхогенная, слоистая, структура нарушена. Внутренний контур четкий. Наполнение мочевого пузыря слабое. Из верхней части мочевого пузыря исходит образование размером примерно 110 × 40 мм с неровным контуром, неоднородной солидной структуры, обильно васкуляризованное, имеющее сосудистую связь с мочевым пузырем, касающееся матки, четко дифференцирующееся от нее, окруженное салъником. На уровне средней и верхней частей образования резко утолщена мышца передней брюшной стенки, снижена эхогенность, локально нарушена граница с вышеописанным образованием, имеется сосудистая связь с ним. Выше, в подкожной жировой клетчатке, обнаружено образование размером примерно 130 × 45 мм с неровным, местами нечетким контуром, выражено неоднородной солидной структуры, с расширенными сосудами. Образования формируют единый конгломерат.

С учетом данных лабораторно-инструментального исследования 14.11.2015 пациентка была консультирована хирургом и переведена в отделение гнойной хирургии ГКБ № 1 с предварительным диагнозом: «Новообразование забрюшинного пространства. Абсцедирование?». 14.11.2015 после разбора клинического случая консилиум выставил показания к экстренной операции. Операционная бригада состояла из хирургов и уролога. Доступ был осуществлен прямо над инфильтратом в правой подвздошной области, при этом вскрылся абсцесс, выделилось около 40 мл гноя с колибациллярным запахом. При ревизии была обнаружена опухоль передней брюшной стенки, занимающая правый мезогастрий и распространяющаяся в сторону мочевого пузыря к лону (25 × 15 × 10 см). Ткань опухоли представляла собой детрит черного цвета, фрагментировалась; часть детрита взята на гистологическое исследование (рис. 1).

Выполнена срединная лапаротомия. Вытота в брюшной полости не было. При ревизии явных изменений чере-

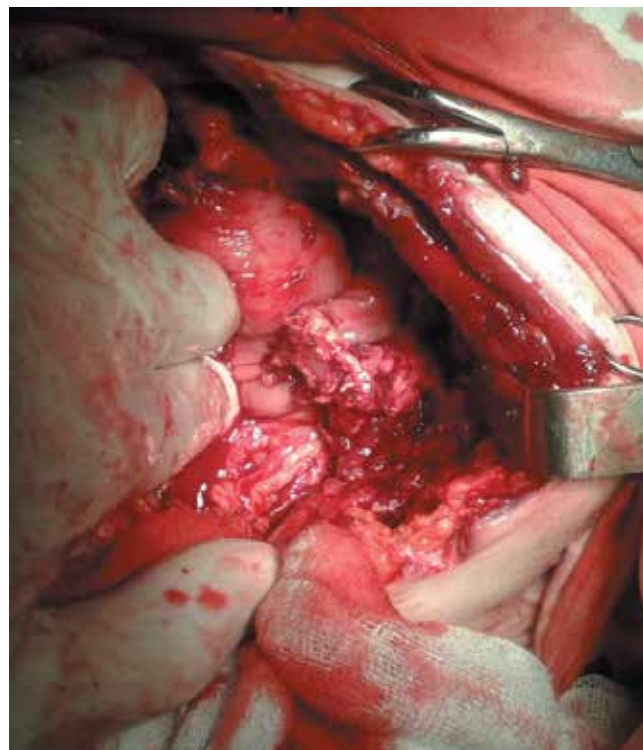


Рис. 1. Интраоперационная картина пораженных актиномикозом тканей брюшной стенки (пояснение в тексте)

образного отростка, правого придатка и других органов брюшной полости и забрюшинного пространства не обнаружено. При пальпации мочевого пузыря отмечены инфильтрация его правой стенки, подтекание мочи из перфорации до 0,5 см в диаметре. Выполнено ушивание перфорации П-образными кетгутowymi швами, в полость мочевого пузыря подведена резиновая трубка. Рана мочевого пузыря ушита кетгутом до трубки. Брюшная полость и малый таз дренированы. Рана ушита до дренажей-тампонов.

Случай был расценен как злокачественная опухоль передней брюшной стенки T4NxMx с прорастанием мочевого пузыря и абсцедированием.

В послеоперационном периоде лечение продолжено в палате интенсивной терапии. Проводили инфузионную, антибактериальную терапию (цефтриаксон), переливание эритроцитарной взвеси, симптоматическое лечение, перевязки. 16.11.2015 пациентка переведена в палату отделения гнойной хирургии. 18.11.2015 получен результат гистологического исследования, диагноз онкологического процесса не подтвержден, в исследуемом материале обнаружены друзы актиномикоза (рис. 2).

21.11.2015 получен результат бактериологического посева гноя, выделен *Staphylococcus epidermidis*.

К 3-м суткам после операции нормализовалась температура тела, цистостома функционировала хорошо, раны заживали первичным натяжением, однако отмечали инфильтрацию мягких тканей в проекции раны пра-

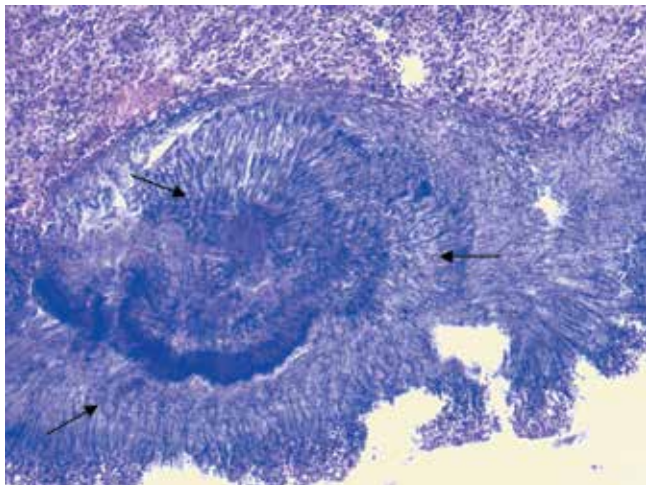


Рис. 2. Друзы актиномикоза (указаны стрелками) в ткани передней брюшной стенки, полученной во время первой операции. Фиксация: спирт-формол. Окраска: гематоксилин и эозин. Ув.: об. 10, ок. 10

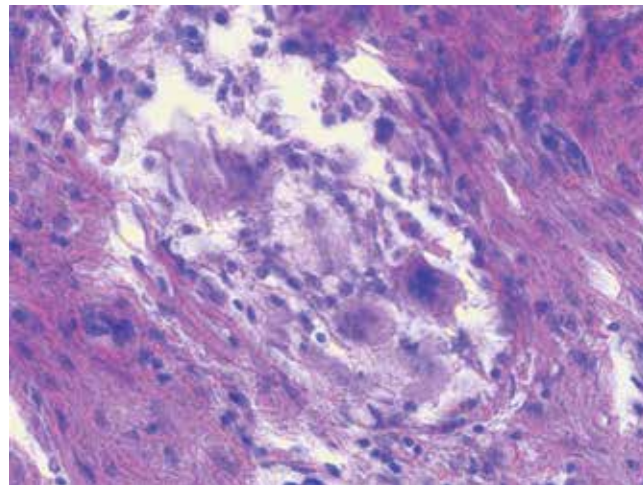


Рис. 3. Ткань передней брюшной стенки, полученная во время второй операции. Фиксация: спирт-формол. Окраска: гематоксилин и эозин. Ув.: об. 40, ок. 10. Участки некроза, лизиса, воспаления с клеточным составом, характерным для актиномикоза

вой подвздошной области. 30.11.2015 выполнено контрольное УЗИ передней брюшной стенки и мочевого пузыря: в околопупочной области справа несколько ниже пупка определяется гипоэхогенный участок размером около 11 × 22 мм с неровным, но довольно четким контуром, с неоднородной структурой — инфильтрат передней брюшной стенки. В подвздошной области справа определяется участок размером 100 × 118 мм с неровным нечетким контуром, с выражено неоднородной структурой без жидкостного компонента с переходом на паховую область — инфильтрат.

С учетом результатов гистологического исследования, УЗИ и объективных данных выставлены показания к операции. 02.12.2015 выполнена операция: релапаротомия, иссечение части мышечно-апоневротических тканей брюшной стенки (апоневроза наружной косой мышцы живота, внутренней косой мышцы, поперечной мышцы, прямой мышцы), резекция мочевого пузыря, тубэктомия справа, паравазальная лимфодиссекция справа, дренирование брюшной полости. При ревизии органов брюшной полости обнаружено прорастание мицелия грибка в правую маточную трубу, в параметрий в области правого угла матки, в мочевой пузырь по задневерхней области, где имела перфорация стенки до 1,0–1,2 см в диаметре. Правая прямая мышца живота была поражена процессом практически до срединной линии живота от уровня пупка до лона. Внутренняя косая и поперечная мышцы наружного края раны также были захвачены процессом, который распространялся на задне-боковую стенку и вовлекал в инфильтрат подвздошные сосуды. Левые придатки матки без особенностей, правый яичник размером до 3,5 × 2,5 × 2,5 см, в процесс не вовлечен. Было принято решение попытаться максимально иссечь ткани, пораженные грибковым процессом. Мышечно-апоневротический участок медиального края раны, пред-

ставленный частично апоневрозом наружной косой мышцы живота и правой прямой мышцей живота, иссечен визуально в пределах здоровых тканей. Правая маточная труба удалена. Проведена резекция участка мочевого пузыря в пределах здоровых тканей, дефект стенки ушит 2 рядами кетгутовых швов. Иссечены мышцы наружного края раны — часть внутренней косой мышцы и часть поперечной мышцы, кроме участка размером 6 × 5 см, распространяющегося и плотно прилегающего к подвздошным сосудам. Ввиду высокого риска травматизации артериальных и венозных сосудов в данной области было решено ограничиться максимальным удалением паравазальной клетчатки. После санации брюшной полости рана ушита до дренажей и тампона. На гистологическое исследование направлены иссеченные участки мышц брюшной стенки, участок стенки мочевого пузыря, правая маточная труба.

В материале резецированного участка мышц передней брюшной стенки получена фиброзно-мышечная ткань с полосами воспалительной инфильтрации. Важно отметить, что данная морфологическая картина характерна не только для актиномикоза, но и для воспалительного процесса любой этиологии. Однако, учитывая данные предшествующих гистологических исследований, мы связываем диагностированные морфологами изменения с проявлениями актиномикоза (рис. 3). В резецированном участке мочевого пузыря наблюдали картину подострого воспаления, в воспалительном инфильтрате — обилие ксантомных клеток, свойственных актиномикозу (рис. 4). В препарате правой маточной трубы снаружи от ее просвета — воспалительный инфильтрат с большим количеством ксантомных клеток и макрофагов, его клеточный состав патогномичен актиномикотическому воспалению (рис. 5).

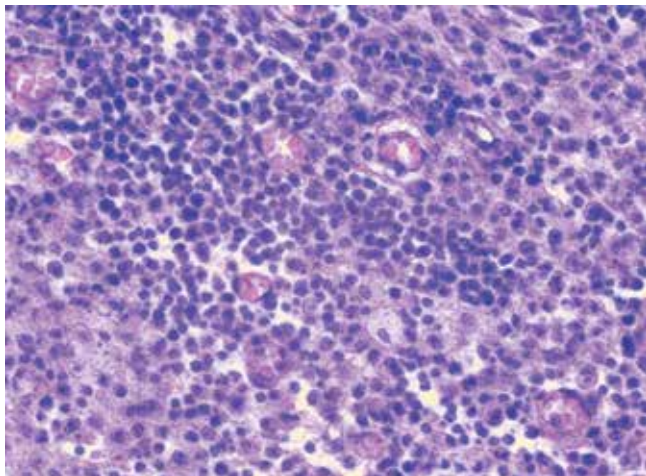


Рис. 4. Ткань мочевого пузыря, полученная во время второй операции. Фиксация: спирт-формол. Окраска: гематоксилин и эозин. Ув.: об. 40, ок. 10. Преимущественно лимфоцитарная инфильтрация ткани с ксантомными клетками

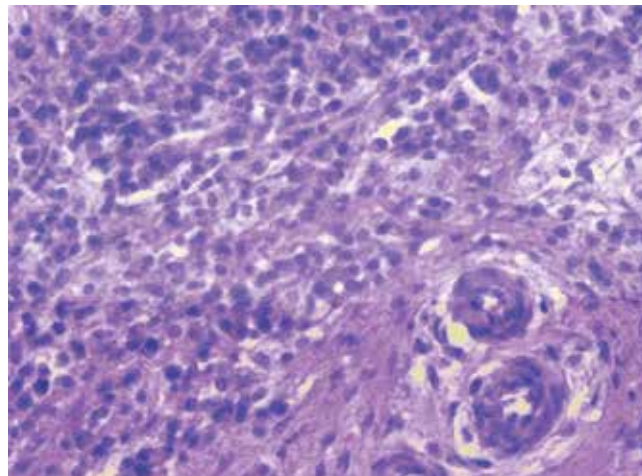


Рис. 5. Ткань правого яичника, полученная во время второй операции. Фиксация: спирт-формол. Окраска: гематоксилин и эозин. Ув.: об. 40, ок. 10. Нейтрофильная и лимфоцитарная инфильтрация ткани с ксантомными клетками. Формирование соединительнотканых структур на границе со здоровыми тканями

Таблица 1. До- и послеоперационные показатели клинического анализа крови

Показатель	Дата									
	14.11	15.11	16.11	30.11	02.12	03.12	08.12	16.12	21.12	
Эритроциты, $\times 10^{12}/л$	2,63	3,48	3,43	3,92	3,27	3,24	3,29	3,72	3,98	
Гемоглобин, г/л	65	89	87	101	83	85	84	98	102	
Гематокрит, %	19,4	26,0	26,0	31,4	25,0	24,0	27,3	31,6	33,9	
Тромбоциты, $\times 10^9/л$	456	479	484	418	431	442	426	378	326	
Лейкоциты, $\times 10^9/л$	29,1	24,6	19,9	10,1	32,9	17,9	8,1	5,9	4,5	
Нейтрофилы, %	84	89	90	56	60	55	70	52	48	
Лимфоциты, %	10	7	7	37	35	37	22	36	41	
Моноциты, %	5	3	3	5	5	8	8	10	9	
Эозинофилы, %	0	1	0	2	0	0	0	2	2	
Базофилы, %	1	0	0	0	0	0	0	0	0	
Скорость оседания эритроцитов, мм/ч	53	57	67	55	60	55	74	41	36	

К лечению добавлены флуконазол (200 мг/сут внутривенно (в/в) капельно), хемомицин (500 мг 2 раза в сутки в/в капельно), метрогил (100 мг 3 раза в сутки в/в капельно). После окончания курса антибактериальной терапии начато лечение актинолизатом, которое пациентка продолжила после выписки в амбулаторных условиях (было назначено 4 курса по схеме: 1-й курс – №25, 2-й – №15, 3-й – №10, 4-й – №5, интервал между курсами 1 мес) [5].

На фоне проводимого лечения клинически и по данным лабораторных исследований отмечали положительную динамику (табл. 1–3). В ходе лечебного процесса пациентку ежедневно наблюдал уролог. Цистостома удалена 23.12.2015 (на 39-е сутки после операции),

Таблица 2. До- и послеоперационные показатели биохимического анализа крови

Показатель	Дата				
	14.11	16.11	03.12	08.12	16.12
Билирубин, мкмоль/л	14,7	15,9	17,7	3,6	3,1
Белок, г/л	64,9	60,2	69,5	85	76
Креатинин, мкмоль/л	75	62	73	72	63
Мочевина, мкмоль/л	2,8	3,2	4,5	3,4	4,9
Глюкоза, ммоль/л	5,7	3,64	5,2	4,7	5,0

Таблица 3. Послеоперационные показатели клинического анализа мочи

Показатель	Дата			
	15.11	16.11	03.12	21.12
Плотность	1020	1006	1010	1021
рН	Кислый	Кислый	Кислый	Кислый
Лейкоциты (в поле зрения)	8–10	20–25	6–8	Большое количество
Белок, г/л	0,66	0,33	0,066	0,066
Глюкоза, ммоль/л	2,8	–	–	–
Кетоновые тела	–	–	–	–
Уробилиноген	–	–	–	–
Эритроциты (в поле зрения)	1–2	20–30	Большое количество	2–3

функция мочеиспускания восстановилась полностью, каких-либо жалоб на дизурию не было. Раны зажили первичным натяжением, швы сняты на 23–25-е сутки после второй операции. Пациентка выписана в удовлетворительном состоянии на 44-е сутки после первой операции.

На данном клиническом примере показана сложность диагностики и лечения висцерального актино-

микоза. Клиника его неспецифична и зачастую приводит врача к постановке неверного диагноза онкологического процесса или неспецифического гнойного процесса в брюшной полости. Диагноз актиномикоза устанавливают только на основании результатов гистологического исследования материала, полученного из очага воспаления, а лечение должно носить комплексный характер.

ЛИТЕРАТУРА / REFERENCES

1. Козлова О.П., Мирзаблаева А.К., Клишко Н.Н. Актиномикоз органов брюшной полости и малого таза. Проблемы медицинской микологии 2014;16(3):44–9. [Kozlova O.P., Mirzablaeva A.K., Klimko N.N. Actinomycosis of abdominal and pelvic organs. Problemy meditsinskoj mikologii = Medical Micology Problems 2014;16(3):44–9. (In Russ.)].
2. Мирзаблаева А.К. Актиномикоз гениталий у женщин: этиология, патогенез, клиника, диагностика, лечение. Журнал акушерства и женских болезней 2006;LV(2):86–94. [Mirzabalaeva A.K. Genital actinomycosis at women: etiology, pathogenesis, clinics, diagnostics, treatment. Zhurnal akusherstva i zhenskikh bolezney = Journal of Obstetrics and Women Diseases 2006;LV(2):86–94. (In Russ.)].
3. Мирзабалаева А.К., Долго-Сабурова Ю.В., Клишко Н.Н. Распространенная форма абдоминального актиномикоза (случай клинического наблюдения). Проблемы медицинской микологии 2003;5(4):8–12. [Mirzabalaeva A.K., Dolgo-Saburova Yu.V., Klimko N.N. Spread form of the abdominal actinomycosis (clinical monitoring case). Problemy meditsinskoj mikologii = Medical Micology Problems 2003;5(4):8–12. (In Russ.)].
4. Louerat C., Depagne C., Nesme P. et al. Disseminated actinomycosis. Rev Mal Respire 2005;22(3):473–6.
5. Сидорова М.В., Белоглазов В.Г., Атькова Е.М. Применение препарата «Актинолизат» в комплексном лечении актиномикотических заболеваний слезоотводящих путей. Иммунопатология, аллергология, инфектология 2010;(4):28–32. [Sidorova M.V., Beloglazov V.G., At'kova E.M. Application of the Actinolytate substance in the comprehensive treatment of actinomycotic diseases of lacrimal passages. Immunopatologiya, allergologiya, infektologiya = Immunopathology, Allergology, Infectology 2010;(4):28–32. (In Russ.)].

Поэтапное реконструктивно-пластическое лечение обширного пролежня крестцово-копчикового отдела позвоночника у больного с остеомиелитом и сахарным диабетом

Ю.М. Стойко, Б.А. Мазаева

ФГБУ «Национальный медико-хирургический центр им. Н.И. Пирогова» Минздрава России;
Россия, 105203, Москва, ул. Нижняя Первомайская, 70

Контакты: Богдана Александровна Мазаева dana010190m@mail.ru

В статье представлен опыт лечения больного с тяжелым поражением крестцово-копчикового отдела позвоночника (глубокий пролежень) на фоне сахарного диабета. Проведено комплексное лечение, включавшее медикаментозную терапию, поэтапное реконструктивно-пластическое закрытие дефекта, реабилитационные мероприятия. Благодаря комплексному лечению удалось достигнуть положительного результата.

Ключевые слова: обширный пролежень, крестцово-копчиковый отдел позвоночника, флегмона промежности, тяжелая сопутствующая патология, реконструктивно-пластическая хирургия, комплексная терапия, остеомиелит позвоночника, сахарный диабет, полнослойный фасциальный лоскут

DOI: 10.17650/2408-9613-2015-2-4-52-55

Staged reconstructive treatment of extensive bedsore of sacral-coccygeal spine in a patient with osteomyelitis and diabetes

Yu. M. Stoyko, B. A. Mazaeva

N. I. Pirogov National Medical and Surgical Center, Ministry of Health of Russia;
70 Nizhnyaya Pervomayskaya St., Moscow, 105203, Russia

The paper describes the experience of successful treatment for the patient with severe sacrococcygeal spine (bedsore) and diabetes. A comprehensive treatment of the patient including medical therapy, staged reconstructive plastic closure of the defect, rehabilitation. Thanks to the comprehensive treatment managed to achieve a positive treatment outcome.

Key words: extensive bedsore, sacrococcygeal spine, perineum phlegmon, severe comorbidities, reconstructive and plastic surgery, complex therapy, spinal osteomyelitis, diabetes, fascial flap

На протяжении многих лет медицинское сообщество ищет пути решения проблемы развития обширных пролежней у пациентов с тяжелой сопутствующей патологией. Зачастую больные с обширными пролежнями обречены на долгие мучения, необратимые последствия которых приводят к неминуемой гибели. Анализируя данные Всемирной организации здравоохранения о частоте развития пролежней в лечебно-профилактических учреждениях у длительно обездвиженных пациентов, можно сделать вывод: пролежни образуются в 12–21 % случаев. Стоимость лечения таких больных в США составляет 11 млрд долларов, а в Великобритании 2,1 млрд фунтов стерлингов¹. В целях повышения эффективности комплексного

хирургического лечения пациентов с глубокими пролежнями крестцово-копчикового отдела позвоночника, развившимися на фоне тяжелой сопутствующей патологии, публикуем результаты лечения больного, иллюстрирующие эффективность применения методики, используемой в нашей клинике.

Пациент Д., 54 лет, в начале 2015 г. госпитализирован в отделение хирургии № 2 НМХЦ им. Н.И. Пирогова с диагнозом: энцефалопатия смешанного генеза, вестибулярно-атактический синдром, обширный пролежень области крестца IV стадии. Сопутствующие заболевания: ишемическая болезнь сердца; стенокардия напряжения III функционального класса; хроническая сердечная недостаточность IIБ стадии; экссудативный

¹ Приказ Министерства здравоохранения Российской Федерации «Об утверждении отраслевого стандарта “Протокол ведения больных. Пролежни”» (ОСТ 91500.11.0001–2002) от 17.07.2002 № 123.

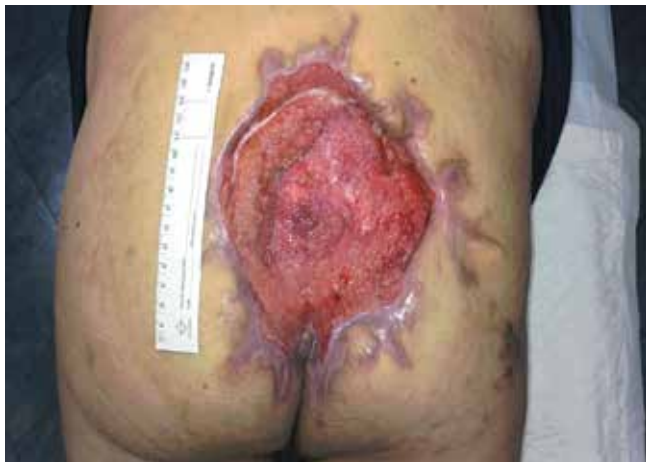

Рис. 1. Вид раны при поступлении

перикардит; гипертоническая болезнь III степени, III стадии, риск 4; персистирующая форма трепетания предсердий; дыхательная недостаточность III степени; сахарный диабет 2-го типа, компенсация; хроническая болезнь почек II стадии; ожирение III степени; пост-реанимационная болезнь (клиническая смерть 28.08.2014).

При поступлении предъявлял жалобы на общую слабость при вставании с постели, кресла, головокружения при нагрузке, длительно незаживающий пролежень в области крестца, болезненность в правой ягодичной области.

Из анамнеза известно, что в течение 2014 г. 4 раза лечился в различных стационарах по поводу сердечно-легочной недостаточности. В конце августа перенес клиническую смерть.

С начала сентября 2014 г. у больного стал формироваться пролежень в области крестца, течение которого осложнилось в дальнейшем флегмоной промежности. После многочисленных хирургических обработок флегмоны и пролежня были предприняты 2 попытки закрытия раны кожно-жировым лоскутом с правой ягодичцы и аутодермопластикой. Однако обе операции завершились нагноением и полным некрозом трансплантатов. После общесоматической активизации пациент переведен в НМХЦ им. Н.И. Пирогова.

При поступлении состояние оценено как относительно удовлетворительное, стабильное. Температура тела нормальная. Кожные покровы бледно-розовые, теплые. Видимые слизистые оболочки обычной окраски, влажные. Подкожная клетчатка развита умеренно. Периферические лимфатические узлы не увеличены, безболезненные. В легких дыхание жесткое, проводится во все отделы с незначительным ослаблением в нижних отделах, больше справа, хрипов нет. Дыхательные движения ритмичные, частотой 16–17 в минуту. Аускультативно сердечные тоны приглушены, аритмичные. Частота сердечных сокращений 80 уд/мин, артериальное давление 120/80 мм рт. ст. Язык влажный, чистый. Живот увеличен в размерах за счет подкожной клетчатки, при пальпации мягкий, безболезненный во всех отделах. Перитонеальных симптомов нет. Границы печени в пределах нормы. Поджелудочная железа и селезенка не пальпируются. Перистальтические шумы выслушиваются отчетливо. Симптом поколачивания по поясничной области слева и справа безболезненный. Мочиспускание самостоятельное. Физиологические отправления регулярные, без особенностей.

Локальный статус: обширная гранулирующая рана крестцово-копчиковой области общей площадью 304 см². По периферии раны множественные участки рубцовой ткани, образовавшейся в результате краевой эпителизации.

Ввиду значительного размера дефекта принято решение о поэтапном закрытии раны (рис. 1).

Для определения возможного вовлечения в некротический процесс костных структур крестцово-копчикового отдела позвоночника пациенту выполнена компьютерная томография (КТ). По данным КТ обнаружены очаги костного разрежения, которые можно трактовать как остеомиелит (рис. 2).

Через неделю после госпитализации выполнен первый этап оперативного лечения — повторная хирургическая обработка раны крестцово-копчиковой области с краевой резекцией пораженных остистых отростков позвонков S4–S5 и удалением позвонков Co1–Co4 (рис. 3).

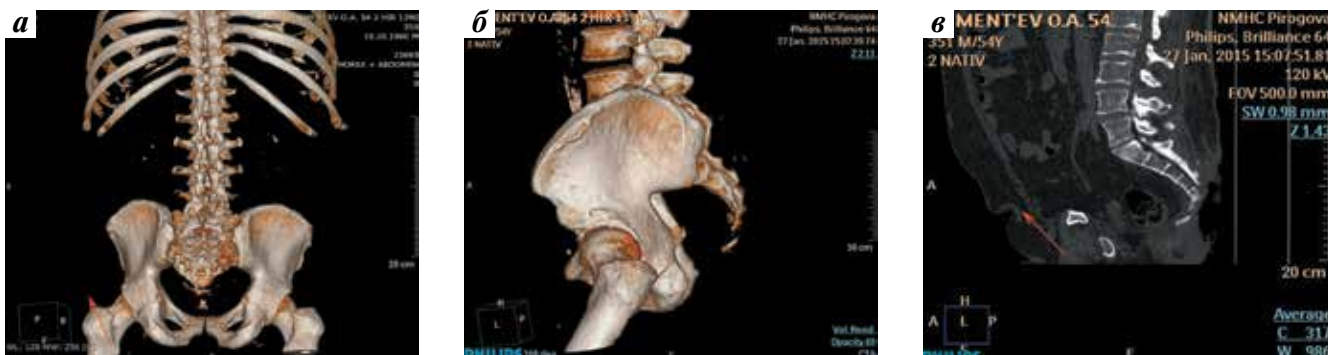

Рис. 2. 3D-реконструкция (а, б) и КТ-скан таза (в) с наличием секвестров копчика и дистальных отделов крестца

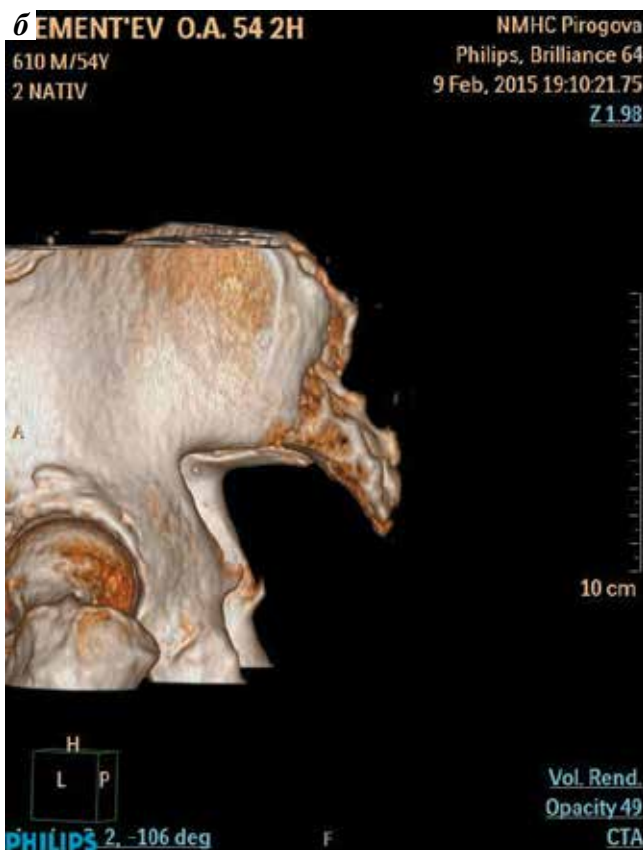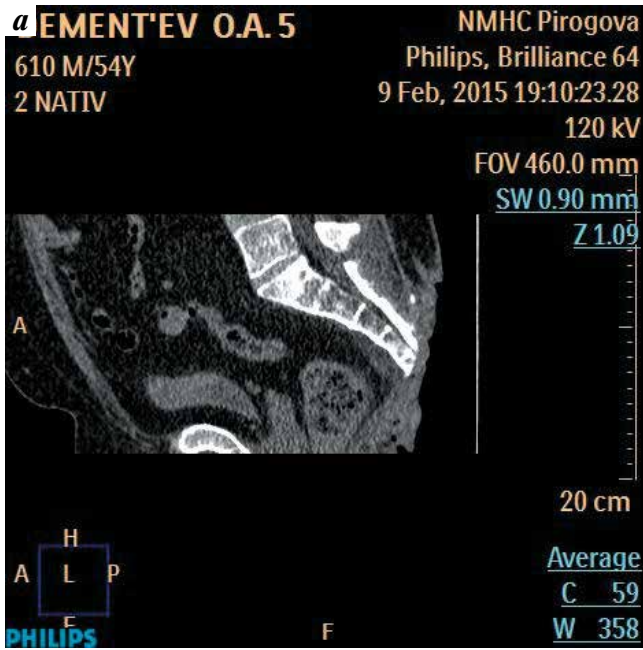


Рис. 3. КТ-скан таза (а) и 3D-реконструкция (б) костных структур крестцово-копчикового отдела позвоночника после проведенного оперативного лечения (пояснение в тексте)

После операции отмечали полное закрытие костной раны свежими грануляциями, активный рост грануляций по всей раневой поверхности (рис. 4). Спустя 2 нед в связи с готовностью раны для закрытия дефекта принято

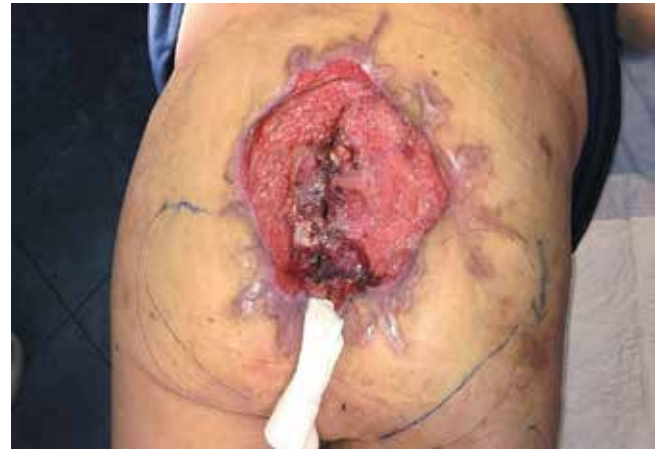

Рис. 4. Послеоперационная рана на 8-е сутки после повторной хирургической обработки

решение о проведении первого этапа реконструктивно-пластического лечения. Выполнен забор 2 ротационных полнослойных кожно-жировых лоскутов. Лоскуты ротированы медиально на 90°. Заживление первичным натяжением. Приживаемость составила 100 % (рис. 5). В межоперационных периодах ведение раны осуществляли с использованием вакуум-аспирационной системы фирмы Lohmann & Rauscher (переменный режим, давление 110–125/70 мм рт. ст.). Пациенту проводили активные реабилитационные мероприятия, включая вертикализацию и кинезотерапию, во время которых вакуум-аспирационная система, по нашему мнению, способствовала дополнительной фиксации лоскутов и предотвращала их смещение при проведении реабилитационных мероприятий (рис. 6).

Еще через 10 дней выполнен второй этап реконструктивного лечения по закрытию раневого дефекта. Выкроены аналогичные кожно-жировые лоскуты в области поясничного отдела. Рана зажила первичным натяжением. Приживаемость составила 100 %. В ла-

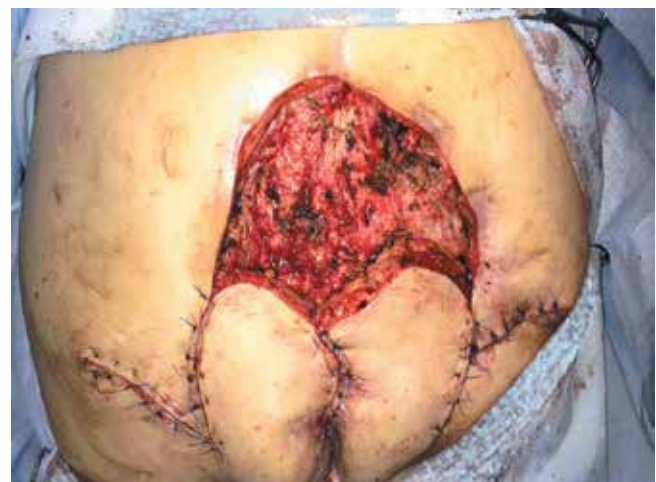

Рис. 5. Интраоперационная картина (выполнен первый этап оперативного реконструктивно-пластического лечения)

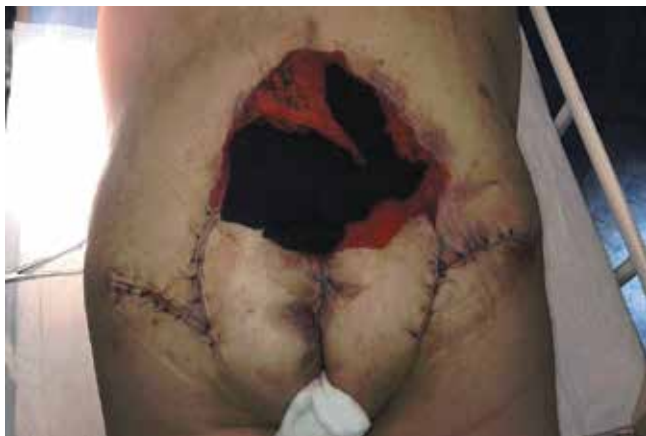

Рис. 6. Послеоперационная рана с установленной губкой от вакуум-аспирационной системы

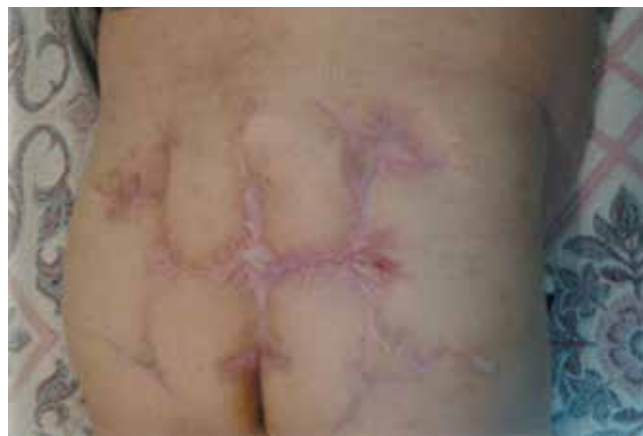

Рис. 8. Окончательный результат проведенного хирургического лечения (через 6 мес)

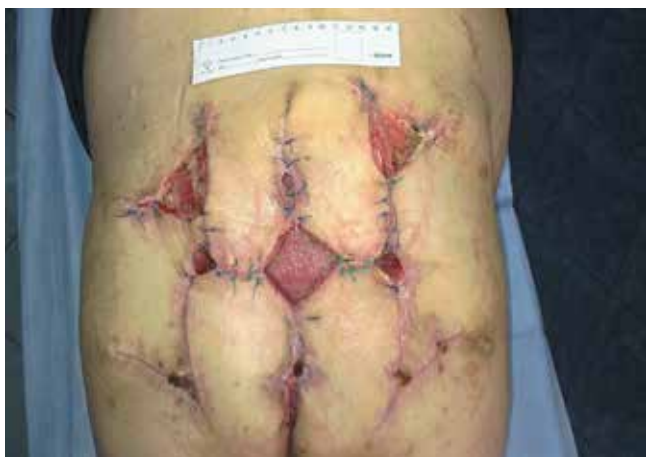

Рис. 7. Послеоперационная рана (после проведения второго этапа оперативного лечения)

теральных отделах у оснований лоскутов обнаружены гранулирующие раны треугольной формы, которые образовались в связи с крайне высокой степенью натяжения тканей (рис. 7). В послеоперационном периоде треугольные фрагменты частично зажили вторичным натяжением, частично устранены расщепленным трансплантатом (рис. 8).

В заключение хотелось бы отметить, что основными мерами снижения риска возникновения пролежней являются качественный уход за длительно лежащими пациентами, предотвращение развития осложнений основных заболеваний. Адекватная санация гнойной раны, поэтапное закрытие обширного дефекта позволили добиться положительного результата лечения обширного пролежня крестцово-копчикового отдела позвоночника.

П Р Е С С - Р Е Л И З

Международная научно-практическая конференция
«Реконструктивные и пластические операции в хирургии ран у детей и взрослых»

16–17 Глубокоуважаемые коллеги!

мая
2016 г.,
Москва

Гнойная хирургия – это специфический раздел общей хирургии. Основными этапами лечения гнойных заболеваний и их осложнений можно считать хирургическую обработку гнойного очага, местное лечение раны до перехода раневого процесса в репаративную стадию и реконструктивно-восстановительные операции. Особенности первых двух этапов мы рассматривали на международных научно-практических конференциях «Хирургическая обработка ран и гнойно-некротических очагов у детей и взрослых» (17–18 апреля 2014 г., Москва, <http://woundsurgery.ru/conference>) и «Местное и медикаментозное лечение ран и гнойно-некротических очагов у детей и взрослых» (21–22 мая 2015 г., Сочи, <http://woundsurgery.ru/conference>).

Целью данного научного форума является подробное рассмотрение способов и методов пластической и реконструктивной хирургии как неотъемлемого компонента комплексного лечения ран и гнойно-некротических очагов у детей и взрослых. Понимая актуальность данной проблемы, РОО «Хирургическое общество – Раны и раневые инфекции», ФГБУ «Институт хирургии им. А.В. Вишневского» Минздрава России, ГБУЗ «Научно-исследовательский институт неотложной детской хирургии и травматологии» Департамента здравоохранения г. Москвы, Департамент здравоохранения г. Москвы, ООО «Российское общество хирургов», Международный фонд помощи детям при катастрофах и войнах запланировали проведение Международной научно-практической конференции «Реконструктивные и пластические операции в хирургии ран у детей и взрослых» и приглашают к участию в ней всех заинтересованных медицинских работников.

Организационный комитет обращает внимание организаторов здравоохранения (главных врачей лечебно-профилактических учреждений, главных хирургов субъектов РФ, департаментов и министерств здравоохранения) на предстоящую конференцию и рекомендует направить для участия в ней своих специалистов. Конференция будет проходить 16 и 17 мая в конференц-зале ГБУЗ «НИИ неотложной детской хирургии и травматологии» Департамента здравоохранения г. Москвы, по адресу: Москва, ул. Большая Полянка, 22.

Основные темы конференции

1. Подготовка раны к пластическому закрытию.
2. Пластические и реконструктивные операции при лечении ран в детской хирургии и травматологии, кардиоторакальной и абдоминальной хирургии, травматологии и ортопедии, нейрохирургии, эндокринной и эстетической хирургии, онкологии и комбустиологии.
3. Аутодермопластика: показания к использованию, варианты операций, методы подготовки донорской раны, послеоперационное местное лечение донорской и реципиентной зон.
4. Пластика раны мягких тканей и замещение дефектов местными тканями и местными тканями методом дозированного тканевого растяжения.
5. Пластика раны мягких тканей и замещение дефектов несвободными лоскутами.
6. Пластика раны мягких тканей и замещение дефектов свободными трансплантатами (микрохирургия).
7. Клеточные технологии в закрытии ран.
8. Реконструктивные операции в лечении гнойной костной раны.
9. Пластические и реконструктивные операции в хирургии глубоких пролежней.
10. Пластические и реконструктивные операции при дефектах передней стенки грудной клетки и передней брюшной стенки.
11. Пластические и реконструктивные операции при параэндопротезной инфекции: инфекции сосудистых протезов, протезов тазобедренных суставов.
12. Пластическая реконструкция стопы: посттравматические, послеоперационные дефекты тканей, трофические язвы вследствие неврологических нарушений.
13. Реконструктивные и пластические операции в хирургии ран в условиях катастроф и военных конфликтов.
14. Стратегия анестезии и интенсивной терапии при лечении больных с раневыми дефектами.
15. Медико-социальные и социально-экономические проблемы использования реконструктивных и пластических операций в гнойной хирургии.

Тезисы, присланные до 1 апреля, будут опубликованы в сборнике материалов конференции после их одобрения организационным комитетом.

Проживание: для бронирования, пожалуйста, заполните заявку и отправьте ее координатору по размещению Павлу Окаеву по электронной почте ora@msk.welt.ru или по факсу: +7 (495) 933-78-77. Если у вас возникнут какие-либо вопросы, вы также всегда можете связаться с Павлом по тел.: +7 (495) 933-78-78, доб. 119 (Райзер бюро Вельт).

Традиционно работу Конференции сопровождает **ВЫСТАВКА** с участием производителей и дистрибьюторов лекарственных средств, медицинского оборудования, продукции профилактического и медицинского назначения, а также специализированных изданий. Приглашаем фармацевтические компании и производителей изделий медицинского назначения стать **ПАРТНЕРАМИ** конференции.

Информация об условиях участия в выставке: **тел.: +7 (499) 236-65-65, факс: +7 (499) 237-08-14, e-mail: zotova@ixv.ru.** Елена Михайловна Зотова. **РЕГИСТРАЦИЯ** участников открыта на сайте www.woundsurgery.ru.

Внимание участникам! С 01.01.2014 проводится дифференцированный учет баллов системы РОХ за работу на научных форумах. Подробности уточняйте при регистрации.

Информация о конференции на сайтах: www.woundsurgery.ru, www.общество-хирургов.рф

Президент Региональной общественной организации
«Хирургическое общество – Раны и раневые инфекции»
В.А. Митиш

**АНОНС НАУЧНЫХ МЕРОПРИЯТИЙ
РОО «ХИРУРГИЧЕСКОЕ ОБЩЕСТВО – РАНЫ И РАНЕВЫЕ ИНФЕКЦИИ»
НА 2016–2017 ГГ.**

16–17
мая
2016 г.,
Москва

Международная научно-практическая конференция «Пластические и реконструктивные операции в хирургии ран у детей и взрослых»

www.wounsurgery.ru

14–17
ноября
2016 г.,
Москва

3-й Международный конгресс «Раны и раневые инфекции» с конференцией «Проблемы анестезии и интенсивной терапии раневых инфекций»

www.woundsurgery.ru

Сентябрь,
октябрь,
ноябрь,
декабрь
2016 г.,
регионы
России

Научно-практические школы по гнойной хирургии

(4 школы)

14–16
ноября
2017 г.,
Москва

3-й Международный конгресс «Сахарный диабет и хирургические инфекции»

Информация для авторов

Уважаемые коллеги!

При оформлении статей, направляемых в журнал «Раны и раневые инфекции. Журнал им. проф. Б.М. Костюченка», следует руководствоваться обновленными правилами.

1. Статья должна быть представлена в электронном виде (компакт-диск или дискета) с распечаткой на бумаге формата А4 в двух экземплярах (таблицы, графики, рисунки, подписи к рисункам, список литературы, резюме – на отдельных листах).

Шрифт – Times New Roman, 14 пунктов, через 1,5 интервала. Все страницы должны быть пронумерованы.

2. На первой странице должно быть указано: название статьи, инициалы и фамилии всех авторов, полное название учреждения (учреждений), в котором (которых) выполнена работа, его (их) полный адрес с указанием индекса.

Обязательно указывается, в каком учреждении работает каждый из авторов.

Статья должна быть подписана всеми авторами. В конце статьи должны быть обязательно указаны **контактные телефоны, рабочий адрес с указанием индекса, факс, адрес электронной почты и фамилия, имя, отчество полностью, занимаемая должность, ученая степень, ученое звание автора (авторов)**, с которым редакция будет вести переписку.

3. Объем статей: оригинальная статья – не более 12 страниц; описание отдельных наблюдений, заметки из практики – не более 5 страниц; обзор литературы – не более 20 страниц; краткие сообщения и письма в редакцию – 3 страницы.

Структура оригинальной статьи: введение, материалы и методы, результаты исследования и их обсуждение, заключение (выводы).

К статьям должно быть приложено **резюме** на русском языке, отражающее содержание работы, с названием статьи, фамилиями и инициалами авторов, названиями учреждений; для оригинальных статей – структурированное резюме (введение, материалы и методы, результаты и т. д.). Объем резюме – 2000–5000 знаков с пробелами. Количество ключевых слов должно составлять от 10 до 50.

4. Иллюстративный материал:

- Фотографии должны быть контрастными; рисунки, графики и диаграммы – четкими.
- Фотографии представляются в оригинале или в электронном виде в формате TIFF, JPG, CMYK с разрешением не менее 300 dpi (точек на дюйм).
- Графики, схемы и рисунки должны быть представлены в формате EPS Adobe Illustrator 7.0–10.0. При невозможности представления файлов в данном формате необходимо связаться с редакцией.
- Все рисунки должны быть пронумерованы и снабжены подрисуночными подписями. Подписи к рисункам даются на отдельном листе. На рисунке указываются «верх» и «низ»; фрагменты рисунка обозначаются строчными буквами русского алфавита – «а», «б» и т. д. Все сокращения и обозначения, использованные на рисунке, должны быть расшифрованы в подрисуночной подписи.

• Все таблицы должны быть пронумерованы, иметь название. Все сокращения расшифровываются в примечании к таблице.

• Ссылки на таблицы, рисунки и другие иллюстративные материалы приводятся в надлежащих местах по тексту статьи в круглых скобках, а их расположение указывается автором в виде квадрата на полях статьи слева.

5. Единицы измерений даются в СИ.

Все сокращения (аббревиатуры) в тексте статьи должны быть полностью расшифрованы при первом употреблении. Использование общепринятых сокращений не допускается.

Название генов пишется курсивом, название белков – обычным шрифтом.

6. К статье должен быть приложен список цитируемой литературы, оформленный следующим образом:

• Список ссылок приводится **в порядке цитирования**. Все источники должны быть пронумерованы, а их нумерация – строго соответствовать нумерации в тексте статьи. Ссылки на неопубликованные работы не допускаются.

• Для каждого источника необходимо указать: фамилии и инициалы авторов (если авторов более 4, указываются первые 3 автора, затем ставится «и др.» в русском или “et al.” – в английском тексте).

• При ссылке на **статьи из журналов** указывают также название статьи; название журнала, год, том, номер выпуска, страницы.

• При ссылке на **монографии** указывают также полное название книги, место издания, название издательства, год издания.

• При ссылке на **авторефераты** диссертаций указывают также полное название работы, докторская или кандидатская, год и место издания.

• При ссылке на **данные, полученные из Интернета**, указывают электронный адрес цитируемого источника.

• Все ссылки на литературные источники печатаются арабскими цифрами в квадратных скобках (например, [5]).

• Количество цитируемых работ: в оригинальных статьях желательнее **не более 20–25 источников**, в обзорах литературы – **не более 60**.

7. Представление в редакцию ранее опубликованных статей не допускается.

8. Все статьи, в том числе подготовленные аспирантами и соискателями ученой степени кандидата наук по результатам собственных исследований, принимаются к печати бесплатно, в порядке общей очереди.

Статьи, не соответствующие данным требованиям, к рассмотрению не принимаются.

Все поступающие статьи рецензируются.

Присланные материалы обратно не возвращаются.

Редакция оставляет за собой право на редактирование статей, представленных к публикации.

Статьи направлять в редакцию по адресу:

ws@woundsurgery.ru.

Information for authors

Dear colleagues!

Please, follow the updated rules of articles presentation for the journal "Wounds and Wound Infections. The prof. B.M. Kostyuchonok journal".

1. The article shall be presented in digital form (on CD or floppy disc) together with the print out on A4 format paper in two copies (tables, diagrams, images, legends to pictures, list of references, summary shall be provided on separate sheets).

Font – Times New Roman, 14 pt, 1,5 interval. All pages shall be numbered.

2. The following should be stated on the first page: title of the article, initials and surnames of all authors, full name of institution (s), where the paper is prepared, its (their) full address including ZIP code.

The institution of employment is mandatory to be stated for each author.

The article shall be signed by all authors. After the end of the article, the following details shall be stated: **contact telephone numbers, business address including ZIP code, fax, e-mail and surname, name and patronymic in full, position, degree, academic title of the author(s)**, whom the Board of Editors will do correspondence with.

3. Volume of articles: original article – not more than 12 pages; description of some observations, notes of practical work – not more than 5 pages; literature review – not more than 20 pages; brief messages and letters to Board of Editors – 3 pages.

Structure of original article: introduction, materials and methods, results of research and their discussion, opinion (conclusions).

The articles shall be attached with **summary** in Russian, reflecting the contents of the paper, stating the title of the article, surnames and initials of authors, names of institutions; for original articles – structured summary (introduction, materials and methods, results etc.). Volume of summary shall be between 2000 and 5000 symbols with spaces. Number of key words shall be between 10 and 50.

4. Illustrative material:

• Photos shall be contrast; all pictures, charts and diagrams shall be clear.

• Photos shall be provided in original copies or in digital copies in format TIFF, JPG, CMYK with resolution at least 300 dpi (dots per inch).

• Schedules, diagrams and pictures shall be provided in format EPS Adobe Illustrator 7.0–10.0. If you cannot provide the files in such format, please, contact the Board of Editors.

• All pictures shall be numbered and provided with the legends. Legends to pictures shall be on a separate sheet. The picture shall indicate the "top" and the "bottom"; the fragments of the picture shall be designated with the lower case letters of Russian alphabet – «а», «б» etc. All abbreviations and designations, used on the picture, shall be stated in full in the legend under the picture.

• All tables shall be numbered and provided with the title. All abbreviations shall be stated in full in notes to the table.

• References to tables, pictures and other illustrative materials shall be included in proper places throughout the text of the article in parentheses, and their location shall be stated by the author by the form of square on the left margin of the article page.

5. Units of measurements shall be stated according to SI system.

All acronyms (abbreviations) in the text of the article shall be stated in full, when used for the first time. Please, do not use the uncommon acronyms.

Names of gens shall be written in italics, name of proteins – by normal font.

6. The article shall be attached with the list of references, prepared as follows:

• The list of references shall be in **order of citation**. All sources of references shall be numbered, and their numbering shall strictly comply with the numbering used in the text of the article. Please do not refer to the papers, which are not published yet.

• State for each source: surname and initial of authors (if authors are more than 4, state the first 3 authors, then «и др.» in the text in Russian or "et al." – in the text in English).

• When referring to the **article from the journal** state also the title of the article; title of the journal, year, volume, issue number, page number.

• When referring to the **monograph** state also full name of the book, place of publishing, publishing house, year of issue.

• When referring to **synopsis of thesis** state also full title of the thesis, whether it, Dr. Sci or Ph. D. thesis, year and place of issue.

• When referring to **data found on the Web**, state the link to the reference.

• All references to the literature shall be printed in Arabic figures in brackets (e. g. [5]).

• It is desirable that the number of referred papers in original articles **is not more than 20–25**, and in literature reviews – **not more than 60**.

7. Please do not submit previously published articles again to the Board of Editors.

8. All articles, including those prepared by the postgraduate students and applicants for Ph. D. degree upon the results of their own research, shall be accepted for publishing free of charge, on a first in first out principle.

The articles, which do not correspond to above rules, will be rejected.

All received articles are refereed.

No received materials are sent back.

Board of Editors reserves the right to proofread the articles, submitted for publishing.

Please send the articles to: ws@woundsurgery.ru.

Универсальная анкета на вступление в Общество/подписку на журнал

Шаг № 1: Выберите желаемую позицию и отметьте галочкой:

- Вступление в Общество + годовая бесплатная подписка на специализированное издание:**
РОО «Хирургическое общество – Раны и раневые инфекции» + журнал «Раны и раневые инфекции. Журнал им. проф. Б.М. Костюченка»
- Платная подписка на издание – 2000 руб/год (для врачей – не членов Общества):**
Журнал «Раны и раневые инфекции. Журнал им. проф. Б.М. Костюченка» (ежеквартально)

Шаг № 2: Заполните форму для приема в члены организации (только для вступающих в Общество):

Заявление

Прошу принять меня _____
_____ в члены _____
_____. Устав и цели деятельности организации признаю.
Подпись _____ / _____ /

Шаг № 3: Заполните анкету:

Ф.И.О.
Контактный телефон..... E-mail.....
Учреждение.....
Специальность.....
Адрес доставки – домашний, рабочий (нужное подчеркнуть): Индекс.....
Страна..... Регион..... Город.....
Улица..... Дом..... Корпус/строение..... Квартира.....

Шаг № 4: Если Вы вступаете в Общество, укажите также:

Паспортные данные (серия, номер, когда и кем выдан).....
Должность.....
Узкая специализация.....
Ученая степень, звание.....
Ф.И.О. и должность руководителя.....
Ф.И.О. зав. отделением.....
Способ получения удостоверения члена Общества (нужное подчеркнуть): лично, на ближайшем мероприятии Общества; почтой России на адрес, указанный в анкете

Шаг № 5: Подпишите и оставьте заполненную анкету на стенде или пришлите по адресу: 115478, Москва, Каширское шоссе, 24, стр. 15 или по факсу +7 (499) 929-96-19

Шаг № 6: Для самостоятельной регистрации на сайте уточните перечень документов, необходимых для вступления в члены Общества: возьмите памятку и комплект на стенде или на сайте www.woundsurgery.ru и вышлите нам сканы документов и платежей по электронной почте ws@woundsurgery.ru

Шаг № 7: В соответствии с требованиями ст. 9 ФЗ РФ от 27.06.2006 г. № 152-ФЗ подтверждаю свое согласие на обработку РОО «Хирургическое общество – Раны и раневые инфекции» моих персональных данных

Подпись _____ / _____ / « _____ » _____ 20 ____ г.
Ф.И.О. _____ Подпись _____ Дата заполнения анкеты _____

Благодарим за проявленный интерес и потраченное время!





Издательский дом «АБВ-пресс» специализируется на выпуске периодической научной медицинской литературы, книгопечатной продукции, создании и поддержке сайтов медицинского направления

НАШИ ЖУРНАЛЫ и ГАЗЕТЫ



НАШИ КНИГИ



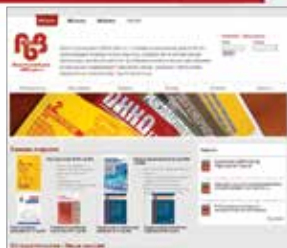Книги и другие наши издания можно заказать и приобрести в редакции по адресу:

г. Москва, Каширское ш., 24, стр. 15

и по телефону:
+7 (499) 929-96-19.

Адрес электронной почты:
abv@abvpress.ru

НАШИ САЙТЫ



www.abvpress.ru



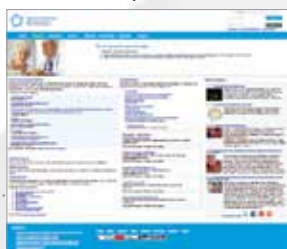www.oncoproct.ru



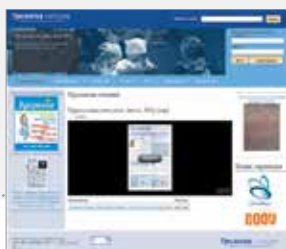www.roou.ru



www.hnonco.ru



www.netoncology.ru



www.urotoday.ru



www.neuromuscular.ru



www.breastcancersociety.ru

СОВРЕМЕННЫЕ ПЕРЕВЯЗОЧНЫЕ СРЕДСТВА ДЛЯ ЛЕЧЕНИЯ ОСТРЫХ И ХРОНИЧЕСКИХ РАН

silkofix®

PROFESSIONAL

Эпителизация

Регенерация

Воспаление

Сухой некроз

ФАЗЫ РАНЕВОГО ПРОЦЕССА

Fibrotul
Fibrotul Ag
Fibrogel Ag
Fibrocold Ag

Fibrosorb
Silkofix Povi

Fibroclean Ag

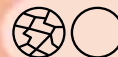Fibrogel Ag Plus



ГЛУБИНА
РАНЫ



СТЕПЕНЬ
ЭКСУДАЦИИ



ФИКСАЦИЯ НА
ПОВРЕЖДЕННОЙ КОЖЕ
ЗДОРОВОЙ КОЖЕ



ДОПОЛНИТЕЛЬНАЯ
АБСОРБЦИЯ
ФИКСАЦИЯ



ВОЗДУХОПРОНИЦАЕМАЯ



ВЛАГОСТОЙКАЯ

Silkofix Professional – новый бренд созданный специально для местного лечения и ухода за ранами.

Группа перевязочных средств с яркой приставкой в названиях FIBRO, от англ. Fibre – волокно (о тканях организма человека), а значит разработана с заботой о пациенте.

Компания Медком-МП, обладая накопленным опытом в специализированном продвижении и высокопрофессиональными кадрами, представляет разработку собственной линейки современных перевязочных средств под маркой **Silkofix Professional**.

Повязки **Silkofix Professional** – повязки нового уровня, которые существенно расширяют внедрение инновационных методик местного лечения ран в ежедневную врачебную практику и делает их доступными всем пациентам.



*умный, эффективный, простой