2017. Том 4. № 3
2017. Vol 4. № 3

ISSN 2408-9613 (Print)
ISSN 2500-0594 (Online)

Журнал имени проф. Б.М. Костючёнка

РАНЫ и РАНЕВЫЕ ИНФЕКЦИИ

WOUNDS and WOUND INFECTIONS

THE PROF. B.M. KOSTYUCHENOK JOURNAL

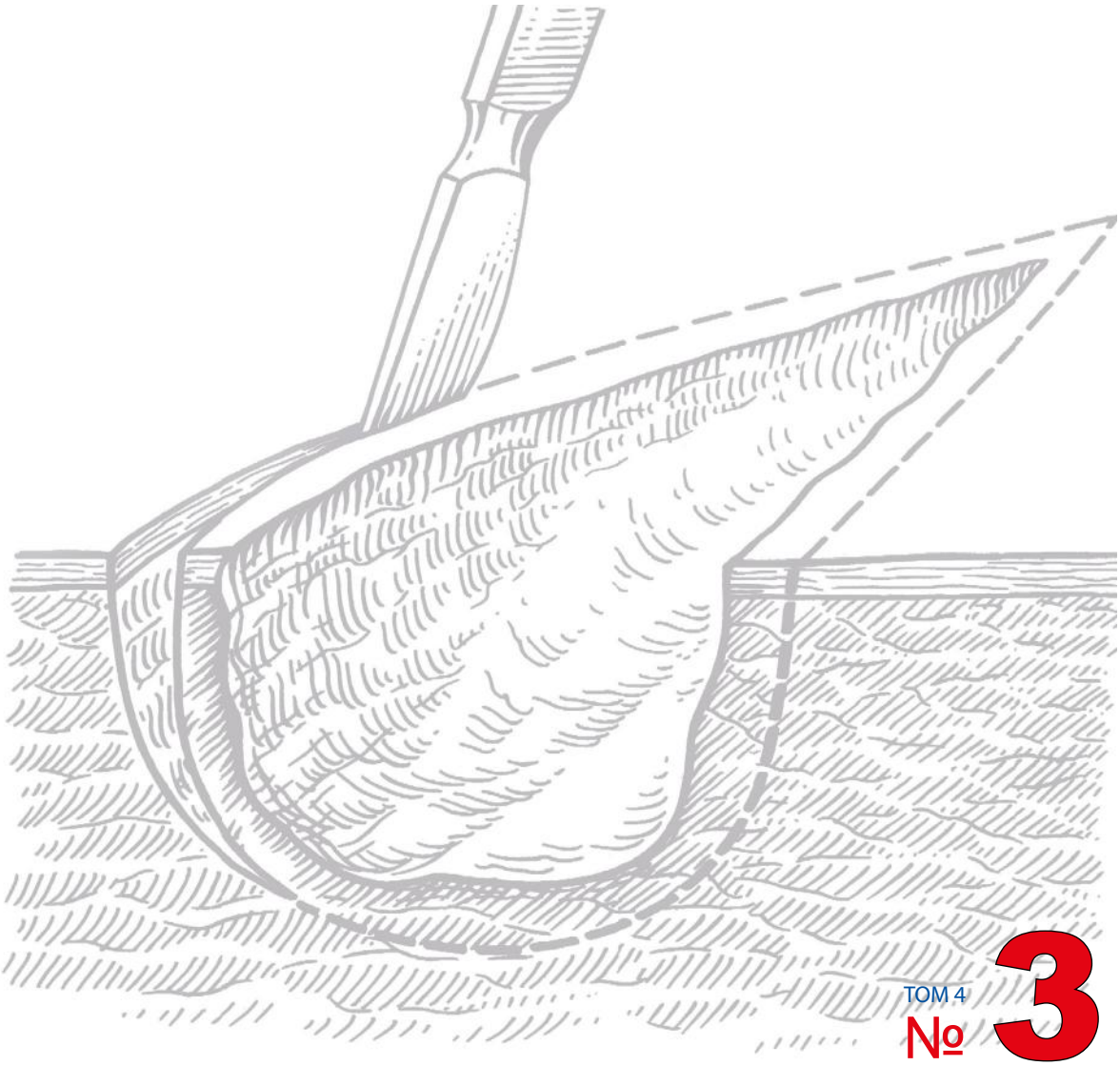

ТОМ 4
№ 3
2017

www.riri.su

Региональная общественная организация
«Хирургическое общество – Раны и раневые инфекции»

115054, Москва, ул. Бахрушина, д. 23, стр. 1, тел. 8 (495) 514-5998

Уважаемые коллеги!

Приглашаем вас стать членами Региональной общественной организации «Хирургическое общество – Раны и раневые инфекции»! Весь перечень документов, необходимых для вступления в Общество, представлен на сайте: www.woundsurgery.ru. Мы принимаем документы как в электронном виде (ws@woundsurgery.ru), так и на проводимых нами мероприятиях (ищите стойку Общества рядом со стойкой регистрации).

Привилегии для членов Общества:

- *бесплатная подписка на ежеквартальное рецензируемое научно-практическое издание «Раны и раневые инфекции. Журнал имени профессора Б.М. Костючёнка»;*
- *регулярная рассылка информации обо всех проводимых Обществом научных и учебных мероприятиях (конгрессы, конференции, школы, семинары, круглые столы);*
- *рассылка Национальных клинических рекомендаций, публикуемых Обществом;*
- *участие во всех мероприятиях, проводимых Обществом, без уплаты регистрационных взносов.*

Президент РОО «Хирургическое общество –
Раны и раневые инфекции»,
Валерий Митиш

ЭЛЕКТРОННЫЙ АБОНЕМЕНТ ЦНМБ

Первый МГМУ им. И.М. Сеченова
Центральная научная медицинская библиотека

http://www.emll.ru

E-mail:
cnmb.mba@yandex.ru

Телефон:
8 (499) 120-54-33

Электронный библиотечный абонемент ЦНМБ – первый проект в России, реализующий право библиотек по свободному предоставлению во временное пользование документов, хранящихся в фондах библиотеки, через Интернет в полном соответствии с российским законодательством по охране авторского права (статьи 1270, 1274 и 1275 IV части ГК РФ).

Цель проекта – предоставить читателям возможность искать, заказывать и просматривать через Интернет полные тексты любых документов из фонда ЦНМБ, крупнейшей медицинской библиотеки Европы с фондом более 4 млн единиц хранения.

На сайте электронного библиотечного абонемента доступны медицинские издания известных ученых и специалистов с XVII века по настоящее время, в том числе:

- книги;
- авторефераты;
- диссертации;
- периодические издания;
- редкие книги;
- другие виды литературы – переводы;
- депонированные рукописи.

На сайте электронного абонемента ЦНМБ возможно оформление подписки на услуги электронного библиотечного абонемента ЦНМБ для двух типов пользователей: коллективные абоненты и индивидуальные абоненты.

Также можно оформить подарочные абонементы для врачей.

Работа с электронным библиотечным абонементом возможна с любого устройства, подключенного к сети Интернет, и не требует специальных программ для чтения документов

РАНЫ
И РАНЕВЫЕ ИНФЕКЦИИ
ЖУРНАЛ ИМ. ПРОФ. Б. М. КОСТЮЧЁНКА

С 2014 г. журнал включен в Научную электронную библиотеку и Российский индекс научного цитирования (РИНЦ), имеет импакт-фактор

С 2015 г. журнал зарегистрирован в CrossRef, статьи индексируются с помощью цифрового идентификатора DOI

ЕЖЕКВАРТАЛЬНЫЙ НАУЧНО-ПРАКТИЧЕСКИЙ РЕЦЕНЗИРУЕМЫЙ ЖУРНАЛ

www.riri.su

ПРЕДСЕДАТЕЛЬ РЕДАКЦИОННОЙ КОЛЛЕГИИ
Л. М. Рошаль

ГЛАВНЫЙ РЕДАКТОР
В. А. Митиш

ЗАМЕСТИТЕЛЬ ГЛАВНОГО РЕДАКТОРА
Ю. С. Пасхалова

ОТВЕТСТВЕННЫЙ СЕКРЕТАРЬ
П. В. Мединский

РЕДАКЦИОННАЯ КОЛЛЕГИЯ
Н. В. Белобородова, *д. м. н., проф. (Москва)*
Л. А. Блатун, *к. м. н., доцент (Москва)*
Л. И. Будкевич, *д. м. н., проф. (Москва)*
В. К. Гостищев, *академик РАН, д. м. н., проф. (Москва)*
В. Н. Дан, *д. м. н., проф. (Москва)*
В. Э. Дубров, *д. м. н., проф. (Москва)*
И. А. Ерошкин, *д. м. н. (Москва)*
А. А. Завражнов, *д. м. н., проф. (Санкт-Петербург)*
А. А. Звягин, *д. м. н., проф. (Москва)*
А. Е. Зотиков, *д. м. н., проф. (Москва)*
О. В. Карасева, *д. м. н. (Москва)*
В. А. Кубышкин, *академик РАН, д. м. н., проф. (Москва)*
Я. Г. Мойсюк, *д. м. н., проф. (Москва)*
В. А. Попов, *д. м. н., проф. (Москва)*
А. Ю. Разумовский, *д. м. н., проф. (Москва)*
И. В. Решетов, *член-корр. РАН, д. м. н., проф. (Москва)*
О. О. Саруханян, *д. м. н. (Москва)*
С. Л. Соков, *д. м. н., проф. (Москва)*
С. В. Сокологорский, *д. м. н., проф. (Москва)*
А. Ю. Токмакова, *д. м. н. (Москва)*
А. В. Чжао, *д. м. н., проф. (Москва)*
А. М. Шулутко, *д. м. н., проф. (Москва)*
П. К. Яблонский, *д. м. н., проф. (Санкт-Петербург)*

РЕДАКЦИОННЫЙ СОВЕТ
А. Ж. Баялиева, *д. м. н. (Казань)*
И. М. Буриев, *д. м. н., проф. (Москва)*
Е. А. Бурцева, *д. м. н. (Москва)*
С. А. Валиуллина, *д. м. н. (Москва)*
А. Б. Ларичев, *д. м. н., проф. (Ярославль)*
В. О. Цветков, *д. м. н. (Москва)*

ЗАРУБЕЖНЫЕ РЕДАКТОРЫ
И. М. Балика, *д. м. н., проф. (Молдавия)*
Ю. В. Кузьмин, *д. м. н., проф. (Белоруссия)*
Н. Вольфсон, *MD, FRCSC, FACS (США)*
С. В. Лохвицкий, *д. м. н., проф. (Казахстан)*
У. А. Фасенко, *д. м. н., проф. (Украина)*

ТОМ 4 № 3 2017

ОСНОВАН В 2014 Г.

Учредитель:
Региональная общественная организация «Хирургическое общество – Раны и раневые инфекции»

www.woundsurgery.ru

Адрес редакции:
115054, Москва, ул. Бахрушина, д. 23, стр. 1

Статьи направлять по адресу:
e-mail: ws@woundsurgery.ru

Служба подписки и распространения
ws@woundsurgery.ru

Редактор **Д. В. Наумова**
Корректор **Э.Р. Синельщикова**
Дизайн **Ю. И. Тузуева**
Верстка **Ю. И. Тузуева**

Журнал зарегистрирован в Федеральной службе по надзору в сфере связи, информационных технологий и массовых коммуникаций (Роскомнадзор) ПИ № ФС77-44423 от 31.01.2014.

При полной или частичной перепечатке материалов ссылка на журнал «Раны и раневые инфекции. Журнал им. проф. Б. М. Костючёнка» обязательна.

Редакция не несет ответственности за содержание публикуемых рекламных материалов.

В статьях представлена точка зрения авторов, которая может не совпадать с мнением редакции.

ISSN 2408-9613 (Print)
ISSN 2500-0594 (Online)

Раны и раневые инфекции. Журнал им. проф. Б. М. Костючёнка 2017. Том 4. № 3. 1—46

Отпечатано в типографии ООО «Тверская фабрика печати»

Тираж 5000 экз.

WOUNDS
AND WOUND INFECTIONS
THE PROF. B. M. KOSTYUCHENOK JOURNAL

In 2014, the journal was included in the Research Electronic Library and the Russian Science Citation Index (RSCI) and has an impact factor

In 2015, the journal has been registered with CrossRef; its papers are indexed with the digital object identifier (DOI)

QUARTERLY PEER-REVIEWED SCIENTIFIC-AND-PRACTICAL JOURNAL

www.riri.su

CHAIRMAN OF THE EDITORIAL BOARD
L. M. Roshal

EDITOR-IN-CHIEF
V. A. Mitish

DEPUTY EDITOR-IN-CHIEF
Yu. S. Paskhalova

EXECUTIVE EDITOR
P. V. Medinskiy

EDITORIAL BOARD
N. V. Beloborodova, *MD, DMSci, Prof. (Moscow)*
L. A. Blatun, *MD, CMSci (Moscow)*
L. I. Budkevich, *MD, DMSci, Prof. (Moscow)*
V. K. Gostishchev, *MD, DMSci, Prof., RASci Akad. (Moscow)*
V. N. Dan, *MD, DMSci, Prof. (Moscow)*
V. E. Dubrov, *MD, DMSci, Prof. (Moscow)*
I. A. Yeroshkin, *MD, DMSci (Moscow)*
A. A. Zavrazhnov, *MD, DMSci, Prof. (Saint-Petersburg)*
A. A. Zvyagin, *MD, DMSci, Prof. (Moscow)*
A. Ye. Zotikov, *MD, DMSci, Prof. (Moscow)*
O. V. Karaseva, *MD, DMSci (Moscow)*
V. A. Kubyshkin, *MD, DMSci, Prof., RASci Akad. (Moscow)*
Ya. G. Moysyuk, *MD, DMSci, Prof. (Moscow)*
V. A. Popov, *MD, DMSci, Prof. (Moscow)*
A. Yu. Razumovskiy, *MD, DMSci, Prof. (Moscow)*
I. V. Reshetov, *MD, DMSci, Prof., RASci Corr. Mem. (Moscow)*
O. O. Sarukhanyan, *MD, DMSci (Moscow)*
S. L. Sokov, *MD, DMSci, Prof. (Moscow)*
S. V. Sokologorskiy, *MD, DMSci, Prof. (Moscow)*
A. Yu. Tokmakova, *MD, DMSci (Moscow)*
A. V. Tschzhao, *MD, DMSci, Prof. (Moscow)*
A. M. Shulutko, *MD, DMSci, Prof. (Moscow)*
P. K. Yablonskiy, *MD, DMSci, Prof. (Saint-Petersburg)*

EDITORIAL COUNCIL
A. Zh. Bayalieva, *MD, DMSci (Kazan)*
I. M. Buriev, *MD, DMSci, Prof. (Moscow)*
Ye. A. Burtseva, *MD, DMSci (Moscow)*
S. A. Valiullina, *MD, DMSci (Moscow)*
A. B. Larichev, *MD, DMSci, Prof. (Yaroslavl)*
V. O. Tsvetkov, *MD, DMSci (Moscow)*

FOREIGN EDITORS
I. M. Balika, *MD, Associate Professor (Republic of Moldova)*
N. Wolfson, *MD, FRCSC, FACS (USA)*
Yu. V. Kuz'min, *MD, DMSci, Prof. (Republic of Belarus)*
S. V. Lokhvitskiy, *MD, DMSci, Prof. (Republic of Kazakhstan)*
U. A. Fasenko, *MD, DMSci, Prof. (Ukraine)*

VOL. 4 № 3 2017

FOUNDED IN 2014

Founder: Regional Public Organization "Surgical Society – Wounds and Wound Infections"

www.woundsurgery.ru

Editorial Office: 23 Bakhrushina, Build. 1, Moscow, 115054

Articles should be sent to e-mail:
ws@woundsurgery.ru

Editor **D. V. Naumova**
Proofreader **E. R. Sinel'shchikova**
Designer **Ju. I. Tuzueva**
Maker-up **Ju. I. Tuzueva**

Subscription & Distribution Service:
ws@woundsurgery.ru

The journal was registered at the Federal Service for Surveillance of Communications, Information Technologies, and Mass Media (ПИ No. ФС77-44423 dated 31 January 2014).

If materials are reprinted in whole or in part, reference must necessarily be made to the journal "Rany i Ranevye Infektsii. The Prof. B. M. Kostyuchyonok Journal".

The editorial board is not responsible for advertising content.

The authors' point of view given in the articles may not coincide with the opinion of the editorial board.

ISSN 2408-9613 (Print)
ISSN 2500-0594 (Online)

Rany i Ranevye Infektsii. The Prof. B. M. Kostyuchyonok Journal. 2017. Volume 4. No 3. 1—46

Printed at the Tver factory print LLC

5,000 copies

СОДЕРЖАНИЕ

ПОСТ-РЕЛИЗ

Ю. С. Пасхалова
Международная научно-практическая конференция «Хирургические инфекции кожи и мягких тканей у детей и взрослых» 6

ОРИГИНАЛЬНЫЕ СТАТЬИ

В. И. Бабинков
К вопросу о причинах вариабельности импеданса сокращающейся мышцы при стимуляционной импедансной миографии 8

КЛИНИЧЕСКИЕ НАБЛЮДЕНИЯ

В. А. Митиш, Ю. С. Пасхалова, О. Ю. Усу-Вуйю, А. Б. Варава, А. А. Ушаков, С. Д. Магомедова, Л. А. Блатун, Р. П. Терехова, А. А. Звягин, Л. П. Сашурина, С. И. Агафонова, И. В. Борисов, С. Л. Соков
Опыт хирургического лечения пациента с хроническим послеоперационным остеомиелитом грудины и ребер 14

В. А. Кисляков, В. Ю. Малюга, М. И. Бокарев, Н. В. Тарунтаев, К. В. Кравченко, М. В. Комарова, В. В. Гогичашвили, А. Н. Захаров, А. М. Леонович, М. А. Чиназиров, А. И. Борисов, Г. С. Воробьев, А. А. Артемьев
Опыт лечения гангрены Фурнье, осложненной развитием перитонита 24

Б. Г. Стеценко, В. А. Дивеев, М. В. Сиряков, Г. Г. Иванов, К. П. Королева
Опыт применения гистоэквивалент-биопластического материала гиалуроновой кислоты в хирургии . . . 30

КОНГРЕССЫ, КОНФЕРЕНЦИИ, СИМПОЗИУМЫ

Международная научно-практическая конференция «Вакуумная терапия ран у детей и взрослых. Российский и международный опыт». 36

ИНФОРМАЦИЯ ДЛЯ АВТОРОВ 38

CONTENTS

POST-RELEASE

Ju. S. Pashalova
International scientific practical conference “Skin and Soft Tissue Surgical Infections of Children and Adults” 6

ORIGINAL REPORTS

V. I. Babinkov
To the question of origin impedance variation incontracted muscle studied by stimulating impedance myography 8

CASE REPORTS

V. A. Mitish, Yu. S. Paskhalova, O. Yu. Usu-Vuyu, A. B. Varava, A. A. Ushakov, S. D. Magomedova, L. A. Blatun, R. P. Terekhova, A. A. Zvyagin, L. P. Sashurina, S. I. Agafonov, I. V. Borisov, S. L. Sokov
The experience of surgical treatment in a patient with chronic postoperative sternum and ribs osteomyelitis. . . 14

V. A. Kislyakov, V. Y. Malyuga, M. I. Bokarev, N. V. Taruntaev, K. V. Kravchenko, M. V. Komarova, V. V. Gogichashvili, A. N. Zakharov, A. M. Leonovich, M. A. Chinazirov, A. I. Borisov, G. S. Vorobyov, A. A. Artemyev
The experience of treatment Furnier’s gangren complicated by peritonitis 24

B. G. Stetsenko, V. A. Diveev, M. V. Siryakov, G. G. Ivanov, K. P. Korolev
The experience of using histoequivalent-bioplastic material of hyaluronic acid in surgery. 30

CONGRESSES, CONFERENCES, SYMPOSIA

International scientific and practical conference “Vacuum therapy of children and adults’ wounds. Russian and international experience” 37

INFORMATION FOR AUTHORS. 40

Пост-релиз

Международная научно-практическая конференция «Хирургические инфекции кожи и мягких тканей у детей и взрослых»

Россия, Симферополь, 15 – 16 мая 2017 года

Ю. С. Пасхалова
ФГБУ «Институт хирургии им. А. В. Вишневского» Минздрава России, 117997, Москва, ул. Бол. Серпуховская, д. 27;
ФГАОУ ВО «Российский университет дружбы народов» Министерства образования РФ,
117198, Москва, ул. Миклухо-Маклая, д. 8

Контактное лицо: *Юлия Сергеевна Пасхалова, 9057176757@mail.ru*

15 — 16 мая 2017 года в Симферополе (Россия) прошла международная научно-практическая конференция «Хирургические инфекции кожи и мягких тканей у детей и взрослых», которая была посвящена 140-летию со дня рождения профессора В. Ф. Войно-Ясенецкого. Организаторами форума выступили: Русская православная церковь, РОО «Хирургическое общество – Раны и раневые инфекции», ФГБУ «Институт хирургии им. А. В. Вишневского» Минздрава России, ГБУЗ «НИИ неотложной детской хирургии и травматологии ДЗМ», Медицинская академия им. С. И. Георгиевского ФГАОУ ВО «Крымский федеральный университет им. В. И. Вернадского», ФГАОУ ВО «Российский университет дружбы народов» Минобрнауки России, Российское общество хирургов, Международный фонд помощи детям при катастрофах и войнах, Благотворительный фонд содействия в оказании медико-социальной и реабилитационной помощи детям с тяжелой травмой и ее последствиями (Фонд Детского доктора Рошаля). В работе конференции приняло участие 356 человек из различных медицинских организаций России, Белоруссии, Украины, Узбекистана, Киргизии.

Форум открылся приветственными словами Министра здравоохранения Республики Крым А. И. Голенко; митрополита Симферопольского и Крымского Лазаря; директора медицинской академии им. С.И. Георгиевского ФГАОУ ВО «Крымский федеральный университет им. В. И. Вернадского» профессора Н. В. Ивановой; президента РОО «Хирургическое общество – Раны и раневые инфекции», директора ГБУЗ «НИИ неотложной детской хирургии и травматологии ДЗМ», руководителя центра ран и раневых инфекций ФГБУ «Институт хирургии им. А. В. Вишневского» МЗ РФ, доцента В. А. Митиша.

Участники заслушали 62 доклада о современных методах диагностики хирургических инфекций кожи и мягких тканей у детей и взрослых; дифференциальной диагностике хирургических инфекций кожи и мягких тканей и инфекционных, дерматологических, онкологических заболеваний; современных протоколах лечения больных детского и взрослого возраста с хирургическими инфекциями кожи и мягких тканей; особенностях местного лечения при хирургических инфекциях кожи и мягких тканей у детей и взрослых; дополнительных методах обработки ран при хирургических инфекциях кожи и мягких тканей у детей и взрослых; пластических и реконструктивных операциях как заключительного этапа лечения при хирургических инфекциях кожи и мягких тканей у детей и взрослых.



Святитель Крымский Лука (В. Ф. Войно-Ясенецкий)

В истории медицины с древности до наших дней много имен выдающихся врачей, ученых, хирургов на своем жизненном и профессиональном пути касавшихся проблемы лечения ран и раневых инфекций. Валентин Феликсович Войно-Ясенецкий, или Архиепископ Лука в этой плеяде занимает особое положение! Он известен и светской деятельностью во благо своего отчества и народа, удостоенной высшей награды эпохи – Сталинской премии I степени за «Очерки гнойной хирургии», и не менее потрясающим служением, признанным канонизацией его имени в православной церкви! Ни войны, ни репрессии, ни ссылки, ни личные трагедии не могли сломить личность и дух этого невероятного ученого и священника, доктора медицинских наук и доктора богословия, хирурга и духовного писателя! В год празднования 140-летия со дня рождения В.Ф. Войно-Ясенецкого с огромной радостью и трепетом констатируем, что конференцию удалось провести на родине Валентина Феликсовича, в Крыму и посвятить ее светлой памяти этого потрясающего Человека! Форум открылся пленарным заседанием «Святитель и хирург», на котором прозвучали доклады о творческом и жизненном пути Святителя Луки, его роли для русской православной церкви и хирургии. Тема научного мероприятия также была выбрана не случайно, так как проблема диагностики и лечения хирургических инфекций кожи и мягких тканей у детей и взрослых занимала В. Ф. Войно-Ясенецкого всю его жизнь.

Организаторы и участники конференции выражают благодарность гостеприимному Симферополю за душевный прием и творческую атмосферу в дни работы форума!

Конференция получилась очень насыщенной, в программных докладах и дискуссиях поднимались актуальнейшие вопросы, связанные с разработкой персонифицированных протоколов лечения больных тяжелыми инфекциями кожи и мягких тканей мирного времени и ЧС; рассматривали пути решения стратегических и организационно-тактических проблем этапности оказания помощи пациентам с обширными ранами мягких тканей после хирургического лечения гнойных процессов различной этиологии и локализации.

Подробнее с программой мероприятия и сборником тезисов докладов можно ознакомиться на сайте www.woundsurgery.ru. Организаторы конференции выражают признательность всем участникам мероприятия и считают наиболее значимым ее итогом свидетельство того, что актуальность хирургических инфекций кожи и мягких тканей сохраняется, меняются лишь подходы к диагностике и лечению некоторых нозологий. Качественная медицинская помощь пациентам с хирургическими инфекциями должна быть, с одной стороны, персонифицирована, а с другой, мультидисциплинарна для любой возрастной категории больных и при любой этиологии и локализации процесса.

К вопросу о причинах вариабельности импеданса сокращающейся мышцы при стимуляционной импедансной миографии

В. И. Бабинков
Контактное лицо: *Виктор Иванович Бабинков, v.babinkov@mail.ru*

В статье говорится о стимуляционной импедансной миографии (СИМ), основанной на анализе электрических сигналов от сокращающихся мышц в ответ на электрические стимулы возрастающей амплитуды. СИМ является простым и доступным методом исследования скелетных мышц. Обычная форма электрического ответа повторяет механограмму сокращения, но она становится атипичной, когда мышца повреждена.

В экспериментах установлено, что инвертированная реакция с положительным отклонением импеданса возникает вследствие гетеротопного возбуждения отдаленных мышечных регионов при условии сниженной возбудимости мышечных волокон, прилежащих к активному игольчатому электроду. При уменьшении скорости распространения волны возбуждения снижение импеданса сменяется повышением, образуя двухфазную ответную реакцию (ОР).

Также в данной работе обсуждается вопрос влияния объемной электропроводности ткани мышцы на форму и величину ОР.

Ключевые слова: *стимуляционная импедансная миография, низкочастотная кондуктометрия, повреждение мышцы, электрический ответ, гетеротопная реакция.*

Для цитирования: *Бабинков В. И. К вопросу о причинах вариабельности импеданса сокращающейся мышцы при стимуляционной импедансной миографии. Раны и раневые инфекции. Журнал им. проф. Б. М. Костючёнка. 2017; 4 (3): 8–13.*

DOI: 10.25199/2408-9613-2017-4-2-8–13.

To the question of origin impedance variation incontracted muscle studied by stimulating impedance myography

V. I. Babinkov

The method of stimulating impedance myography (SIM) is based on analyses electrical signals from muscle during contraction registered by means low frequency conductometria of the muscle stimulating by the rising amplitude electroimpulses. SIM is a simple and comprehensive method of express diagnostic work. The form of electric signal from stimulated muscles is identical to form of mechanogramm, but it changes when muscle is damaged.

It's found in experiments that inverted (positive) response results from heterotopic excitation of distant muscle regions under conditions of reduced muscle regions excitability muscle fibers adjacent to the active electrode. Besides, during the propagation of contraction along muscle tissue negative phase of myogramm is followed by positive phase, and two passed response is appeared.

Significance of electric conductor spice is also discussed.

Key words: *stimulating impedance myography, low frequency conductometria method, electric response, muscle damage, heterotopic response.*

For citation: *Babinkov V. I. To the question of origin impedance variation incontracted muscle studied by stimulating impedance myography. Wound and Wound Infections. The prof. B. M. Kostuchenok Journal. 2017; 4 (3): 8–13.*

Введение

Вариабельность импеданса ОР имеет объективные причины и механизмы, которые следует учитывать при исследовании состояния мышечной ткани, например, при ишемии. Dubuisson M. (1936) был одним из первых, кто сообщил о снижении импеданса, пропорциональном укорочению мышц при изометрическом сокращении препаратов мышц электродами, контактирующими с этими мышцами [1]. При жесткой фиксации препаратов направление реакций изменялось на противоположное, что указывало на увеличение импеданса. Автор отметил невозможность жесткой фиксации препарата и объяснил повышение импеданса сокращениями препарата вдали от регистрирующих электродов. Комбинация отрицательных и положительных отклонений формирует проявление ОР.

Hartree W. при жесткой фиксации препарата не получал достоверных отклонений импеданса [2]. Bozler E. в аналогичных опытах подтвердил полученные Dubuisson M. результаты, а также выявил повышение импеданса при сокращении m. Sartorius (портняжной мышцы). Dubuisson M. обнаружил, что снижение импеданса хорошо выявляется на относительно низких частотах (2 кГц) и совсем не наблюдается на высоких частотах (1,2 МГц), что может указывать на заинтересованность в его снижении крупномолекулярных структур ткани в области альфа–дисперсии [1]. Liao T. J. и Nishikawa H. (1994) опубликовали результаты исследований импеданса, полученные контактным методом (игольчатым электродом), на добровольцах [3]. Испытуемые совершали произвольные сокращения переднетибильной мышцы, изменяя угол стопы на заданную величину, в сочетании с электромиографическим контролем залповой активности моторных единиц. По среднестатистическим данным авторы обнаружили двухфазные изменения импеданса. Положительная фаза (увеличение импеданса) совпадала с сокращением и залповой активностью моторных единиц, а отрицательная фаза – с расслаблением. У нескольких испытуемых фаза снижения импеданса предшествовала фазе его повышения.

Shiffman C. A. et al. (2003) отметили повышение омического сопротивления и реактанса при произвольном сокращении мышц предплечья в изометрическом режиме при регистрации накожными электродами на частоте 50 кГц [4]. Rutkove S. B. (2009) указал на несущественное повышение омического сопротивления и реактанса при произвольном сокращении мышц у испытуемых в группе здоровых лиц от 19 до 70 лет, используя тот же метод регистрации импеданса [5]. Причиной этого может быть значительное электрическое сопротивление кожи. Для сравнения: базовое сопротивление, регистрируемое методом СИМ на голени человека, составляет в среднем 360 Ом, а максимальная величина амплитуды ОР превышает 3,2 Ом, что соответствует нормам чувствительности к диагностическим приборам.

Нами обнаружено, что возникновение гетеротопных очагов сокращения вдали от раздражающего электрода при отсутствии номотопных сокращений создает положительные отклонения импеданса [6]. Было предположено, что наблюдаемая вариабельность ответов может быть связана с особенностями распространения электрического сигнала в объемном проводнике при контактном способе измерения проводимости мышцы [7, 8].

Цель работы: изучить влияние объемно-проводниковых свойств мышц на импеданс сокращающейся мышцы при контактном способе регистрации импеданса игольчатым способом СИМ.

Мы предположили, что гетеротопные очаги возбуждения могут возникать, во-первых, при затекании стимулирующего тока на близлежащие двигательные точки мышцы, во-вторых, при электротоническом распространении потенциала на немиелинизированные участки нервных терминалей, т. к. они обладают более высокой возбудимостью, чем мышечные волокна, и в-третьих, вследствие пониженной возбудимости тестируемой мышечной ткани под электродом. Поэтому подавление номотопных очагов сокращения блокаторами ионных каналов в эксперименте может приводить к появлению гетеротопных ОР положительной направленности.

Задачи работы:

а) определить значение локализации сокращений по отношению к активному электроду на возникновение инверсии ОР;

б) определить влияние блокирования ионных каналов и блокирования нервно-мышечной передачи на инвертирование ОР;

в) изучить эффект наложения (суммации) электрических процессов, вызванных номотопными и гетеротопными сокращениями при формировании положительных, отрицательных или двухфазных отклонений импедансограммы сокращений.

Материал и методы исследования

Работа выполнена в Первом московском государственном медицинском университете им. И. М. Сеченова.

Работа с препаратом портняжной мышцы. Значение объемно-проводниковых свойств мышцы для формирования ОР изучали в опытах на препарате портняжной мышцы лягушки с сохранным кровообращением и иннервацией [9]. Особенность мышцы состоит в том, что ее концы на значительном расстоянии не содержат нервных терминалей и возбуждение распространяется здесь вдоль мышечных волокон (это могло быть причиной инверсии ОР в упомянутых опытах Bozler E). Препарат декапитированной лягушки фиксировался брюшком вверх на столике для препарирования. Пластинчатый электрод с марлевой прокладкой, смоченной физиологическим раствором, размещали под спинкой лягушки. Портняжную мышцу отделяли от прилежащих тканей, подводили под нее лигатуру, приподнимали и отделяли от прилежащих тканей полоской полиэтиленовой пленки (для электроизоляции), сохраняя при этом нервы и сосуды. Стимуляцию мышцы и регистрацию ее сокращений осуществляли по методу СИМ игольчатым электродом, который изготавливали из нержавеющей стали длиной 20 мм, толщиной 0,3 мм, кончик остро затачивали, сгибали под углом 90°. Электрод подвешивали на тончайшей проволоке на штативе, чтобы уменьшить инерционность системы. Изогнутый кончик электрода помещали под собственную фасцию мышцы в нужный участок и рассматривали препарат под малым увеличением микроскопа, наблюдая за локальными сокращениями мышечных волокон вокруг острия игольчатого электрода при подаче электрического

тока. Увеличивая амплитуду стимулирующего импульса, регистрировали пороговые и надпороговые ОР при скоростях протяжки бумажной ленты 5 — 50 мм/с.

Методы исследования. Номотопные сокращения получали путем стимулирования концов мышцы, не имеющих иннервации, током пороговой или надпороговой величины с частотой 1 Гц при длительности импульсов 0,01 мс или 1,0 мс. Для получения гетеротопных сокращений на область мышцы рядом с кончиком игольчатого электрода, введенного под мышечную фасцию, под контролем микроскопа помещали кусочек фильтровальной бумаги, смоченной раствором гексенала (2,0 %) или новокаина (2,0 %). После исчезновения номотопных реакций силу тока плавно повышали до появления гетеротопных очагов сокращения на некотором расстоянии от электрода. В случае возникновения таких сокращений на импедансограмме появлялись реакции с положительным отклонением импеданса.

Таким образом, снижение возбудимости мышцы в области активного электрода способствует образованию гетеротопных очагов возбуждения и инверсии направления ОР на записи.

Гетеротопные очаги удавалось подавить путем аппликации на область сокращений 0,02 % флакседила — вещества, блокирующего нервно-мышечную передачу,

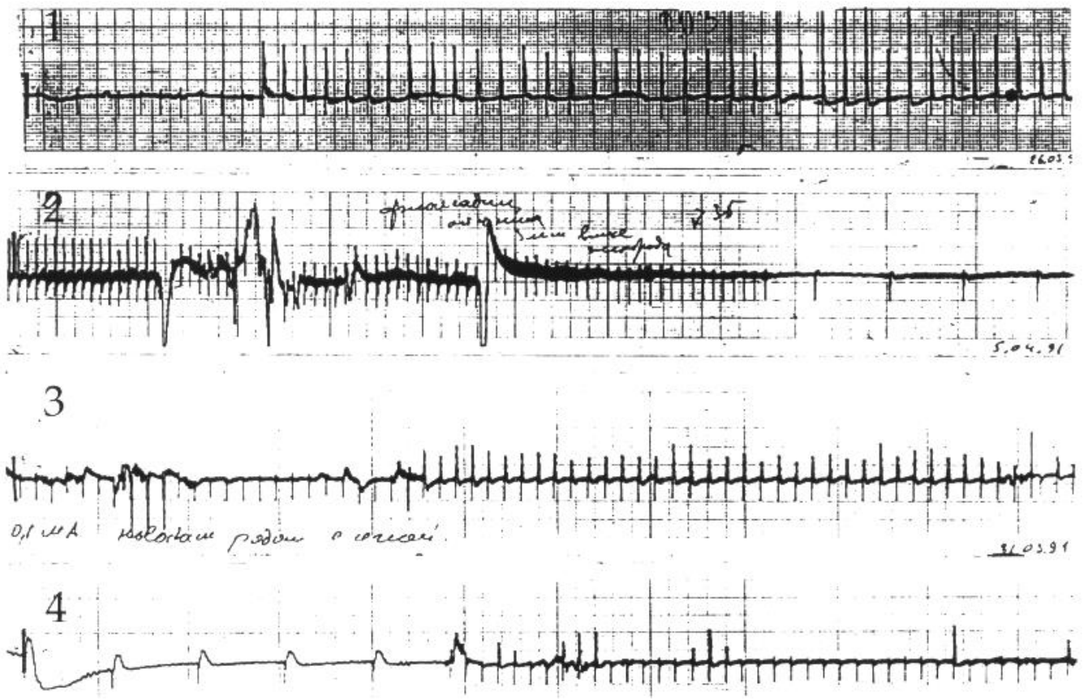

Рис. 1а. *Механизм образования положительных ответных реакций (ОР) 1. Образование положительных ОР при возникновении гетеротопного очага активности в синаптической области мышцы (ОР направлены вверх)*
2. Подавление гетеротопного очага возбуждения курареподобным средством (на записи справа)
3. Образование гетеротопного очага активности после подавления номотопных реакций в области активного электрода новокаином (ОР положительной направленности)
4. Продолжение записи. Периодическая активация гетеротопного очага активности. Частота стимуляции 1 Гц, длительность импульса 0,01 мс, скорость регистрации 5 –50 мм/с
Примечание: сократительным реакциям предшествуют отметки стимулирующих импульсов (тонкие вертикальные линии на записи), которые сохраняются при блокировании ОР новокаином или флакседилом
Fig. 1a. *The mechanism of positive responses (PR) formation*
1. Formation of positive PRs in the event of a heterotopic focus of activity in the synaptic region of the muscle (PRs are directed upwards)
2. Suppression of a heterotopic focus of excitation with a curare-like agent (on the record to the right)
3. Formation of a heterotopic focus of activity after suppression of nomotopic reactions in the active electrode region by novocaine (PR of a positive direction)
4. Continue recording. Periodic activation of a heterotopic focus of activity. The stimulation frequency is 1 Hz, the pulse duration is 0.01 ms, the registration speed 5 – 50 mm/s
Note: the contractile reactions are preceded by the marks of stimulating impulses (thin vertical lines on the record), which are preserved when the PR is blocked by novocaine or flaxedil

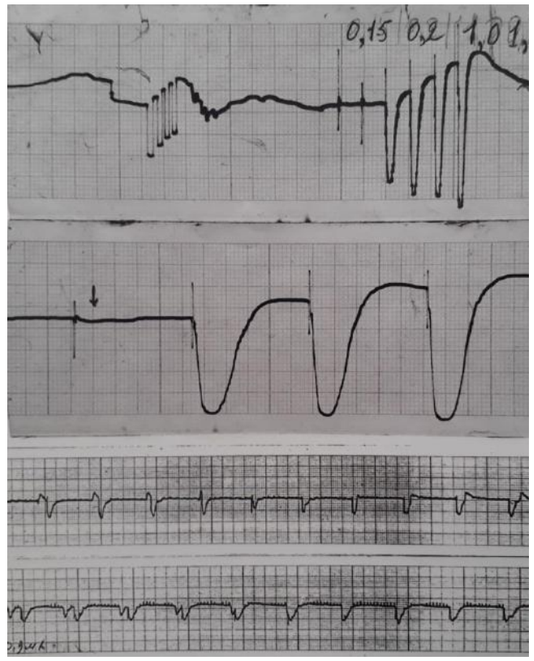

Рис. 1b. *1. Нормальная форма кривых ответных реакций мышц испытуемых на возрастающие толчки тока. 2. Образование двухфазной кривой ОР мышцы при ишемическом синдроме нижней конечности. 3. Инверсия ОР мышцы при ишемическом синдроме нижней конечности. Видно, что в начале каждой записи отсутствует приращение амплитуды ОР на стимулирующие токи возрастающей амплитуды, после чего образуются двухфазные кривые, в случае 2, или инвертированные положительные ОР, как в случае 3*
Fig. 1b. *1. The normal form of the response curves of the subjects' muscles to increasing current jolts. 2. Formation of the biphasic curve of the PR of the muscle in ischemic syndrome of the lower limb. 3. Inversion of the PR muscle in ischemic syndrome of the lower limb. It is seen that at the beginning of each record there is no increment of the amplitude of the PR to the stimulating currents of increasing amplitude, after which two-phase curves are formed, in case 2, or inverted positive PR, as in case 3*

и это следует считать подтверждением того, что возбуждение отдаленных мышечных волокон происходит через немиелинизированные нервные терминали петлями затекающего тока.

Суммирование электрических процессов, сопровождающих сокращение и возникающих в разных участках мышцы под двумя игольчатыми электродами, исследовали с помощью двух систем регистрации СИМ, описанных выше, которые соединялись параллельно по общему пластинчатому электроду. Эффект суммирования записей ОР в мышце получали сближением по времени двух стимулирующих систем, изменяя частоту следования в одном из стимуляторов. Возможность взаимовлияния ОР разных участков мышцы может быть подтверждением существования единого электромагнитного поля, в котором происходит взаимодействие электросигналов. Статистическую достоверность полученных результатов определяли методами для малых выборок $\chi 2$. Результаты считали достоверными при $p \leq 0,05$.

Результаты

Результаты исследований представлены на рис. 1 и 2.

Явление суммирования импеданса разных участков мышцы, исследованное путем сближения во времени импеданса двух сократительных реакций разных участков, каждая из которых вызвана прямой стимуляцией мышцы и имеет одинаковую или противоположную направленность, подтверждает возможность распространения электросигналов по объему мышцы в электрическом поле, образованном измерительным током высокой частоты. Наблюдаемый эффект выражался либо в сложении, либо в вычитании амплитуды электрических колебаний. Сочетание разных по направлению процессов приводит к образованию двухфазных реакций (рис. 2).

При этом отрицательный импеданс при номотопном сокращении играет доминирующую роль: при наложении волн импеданса отрицательная волна импеданса номотопного сокращения поглощает гетеротопную положительную волну (эффект поглощения).

Обсуждение

Работы большинства цитированных авторов объединяет общий принцип регистрации вызванных или произвольных сокращений электродами, контактирующими с жидкой средой мышцы или с мышечной тканью и записывающими перемещение ионов через жидкую среду ткани.

Несовпадение направлений ОР, которое наблюдалось упомянутыми авторами, может объясняться тем, что ими не были учтены все особенности распространения сигналов в проводниках, представляющих объемную проводящую среду. В экспериментальных исследованиях часто не удается создать модель чисто изометрического сокращения, особенно в больших мышцах. Брюшная мышца лягушки, которая тоже была использована в модели изометрического сокращения, содержит несколько сегментов, каждый из которых имеет свою моторную двигательную точку [1]. Недооценка сложного строения мышечной ткани, наличия коротких рефлексов, присутствия рецепторных элементов может привести к неправильному выводу о постоянном, закономерном повышении импеданса в сокращающейся мышце.

Электрическое поле в исследуемом участке, распространяясь на отдаленные возбудимые точки, создает второе электрическое поле активности. Карта потенциалов нервного волокна или пучка нервных

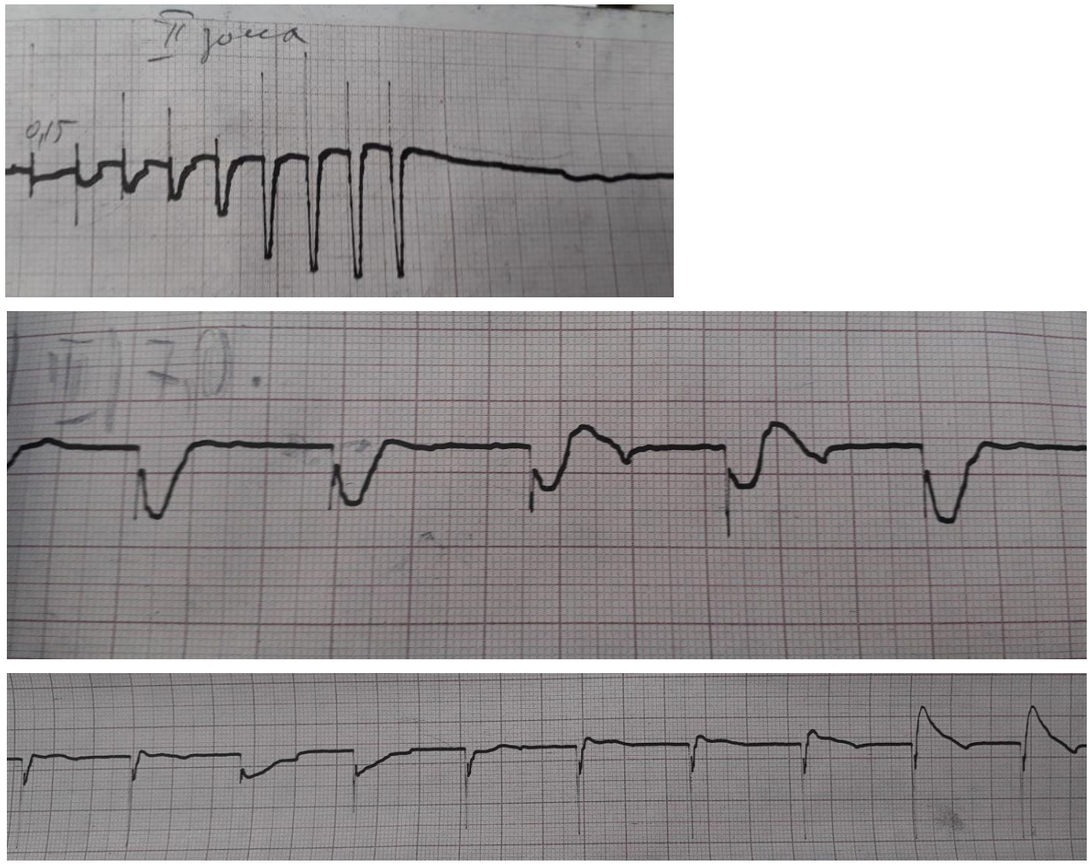

Рис. 2. *Суперпозиция графиков электроимпеданса двух сократительных реакций (пояснения в тексте). Видно, как потенциал, вызванный ответной реакцией от гетеротопного очага, перемещаясь по мышце, взаимодействует с потенциалами, создаваемыми первым, основным, электродом*

Fig. 2. *Superposition of electrical impedance graphs of two contractile reactions. Explanations in the text. It can be seen how the potential caused by the response from the heterotopic focus, moving along the muscle, interacts with the potentials created by the first, main, electrode*

волокон нервного ствола в очаге генерации поля рядом с электродом имеет фокус возбуждения, характеризующийся отрицательным потенциалом, вокруг которого существует область положительных значений [7, 8]. В очаге номотопного возбуждения активный электрод регистрирует отрицательную область поля, которая в методике СИМ характеризуется низким импедансом. Известно, что снижение импеданса мембраны нервного волокна достигает 20-кратного значения [10]. Если очаг номотопного возбуждения искусственно блокируется, то активный электрод регистрирует поле, возникшее в отдаленном участке, который относительно ниже потенциала первого, основного, электрода. Поэтому потенциалы дальнего поля имеют противоположную направленность по отношению к номотопным потенциалам основного электрода. Именно этим можно объяснить противоречивые результаты экспериментов цитированных выше авторов. Кроме того, из-за произвольных сокращений в работах других авторов нет возможности точно учесть расположение сокращающихся мышечных волокон по отношению к регистрирующему электроду, в отличие от метода СИМ, в котором возбуждение и сокращение находятся в одном месте на острие электрода и поэтому проявляются в виде снижения импеданса.

Об особенностях метода СИМ, влияющих на вариабельность амплитуды ОР.

В контактной кондуктометрии выделяют два основных процесса, которые могут влиять на величину базового сопротивления: электродные реакции и миграция ионов, механизмы которых при возбуждении мышцы подлежат изучению.

Снижение импеданса в участке непосредственного раздражения не кажется странным, увеличение проницаемости мембран показано в работе Cole K. S и Kurtis H. I. (1939), а проводимость мембран, которая зависит от количества открытых каналов, – в работах Кертиса Г. и Камкина А. Г. и соавт. (2008) [10–12]. Исходя из этого, приходим к выводу, что при измерении импеданса на низких частотах (до 30 кГц) электропроводность ткани значительно превосходит влияние емкостного сопротивления, которое мало изменяется при сокращении, в отличие от измерений на высоких частотах неконтактным методом.

Можно полагать, что после процесса заряжения и разряда конденсатора, образованного двойным электрическим слоем, при возбуждении мышцы происходит увеличение переноса ионов между электродами через открытые ионные каналы и поры, интерстициальную жидкость, лимфатические сосуды, проводящие каналы кожи, увеличивается ионная проводимость. Отек тканей может привести к снижению базового импеданса и относительной величины ОР вследствие шунтирующего действия отечной жидкости.

Выводы

1. На препарате портняжной мышцы лягушки с сохраненной иннервацией и кровообращением путем стимуляции концевых участков мышцы, не имеющих иннервации, при прямой стимуляции мышцы показано первоочередное возбуждение участков мышцы с сохранными нервными терминалями. Их возбуждение сопровождается появлением гетеротопных сокращений с положительной направленностью импеданса на записи.

2. Медикаментозное подавление номотопных сокращений в области стимуляции блокаторами натриевых каналов при одновременном повышении стимулирующего напряжения приводит к появлению гетеротопных сокращений, сопровождающихся инверсией ОР на импедансограмме. Возникшие гетеротопные сокращения подавляются блокаторами нервно-мышечной передачи.

3. Суперпозиция номотопных и гетеротопных кривых ответных реакций, вызванных разными генераторами, приводит к алгебраическому суммированию амплитуды кривых: сложению, вычитанию или образованию двухфазных реакций, подтверждая значимую роль единой проводящей среды в объемном проводнике мышцы.

4. При микроскопии участка мышцы, под фасцию которой введен игольчатый электрод, видно, что пороговые сократительные реакции в виде локальных сокращений возникают в области острия игольчатого электрода, где плотность тока значительно выше, чем в других участках мышечной ткани. Эти локальные сокращения регистрируются на импедансограмме как пороговые сокращения.

5. Номотопное возбуждение мышцы возникает при снижении импеданса в зоне активности, повышение импеданса после снижения свидетельствует о перемещении участка возбуждения вдоль мышечного волокна. Регистрация потенциала отдаленного гетеротопного очага активности приводит к появлению ОР положительной направленности.

Конфликт интересов. Авторы заявляют об отсутствии конфликта интересов.

Финансирование. Исследование не имело спонсорской поддержки.

ЛИТЕРАТУРА / REFERENCES

1. Dubuisson M. Impedance changes in muscle during contraction, and their possible relation to chemical processes. J. Physiol. 1937; 89 (2): 132–152.
2. Hartree W. The electrical resistance of stimulated muscle. J. Physiol.1933; 79: 487–491.
3. Liao T. J., Nishkawa H. The variation of action potential and impedance in human skeletal muscle during voluntary contraction. Tohoku J. Exp. Med. 1994, 173, p. 303–309.
4. Shiffman C. A., Aaron R., Rutkove S. B. Electrical impedance of muscle during isometric contraction. Physiol. Meas. 2003; 24 (1): 213–234.
5. Rutkove S. B. Electrical impedance miography: Background, current state and future directions. Muscle Nerve. 2009; 40 (6): 936–946.
6. Бабинков В. И., Черкашина З. А., Хитров Н. К. Значение объемно- проводниковых свойств мышцы в формировании ее вызванных сократительных ответов при стимуляционной импедансной миографии. Бюлл. эксперим. биол. и мед. 2000; (5): 518–521. *[Babenkov V. I., Cherkashina Z. A., Khitrov N. K. The value of the volume-conducting properties of the muscle in the formation of its induced contractile responses in stimulatory impedance myography. Bull. experiment. Biol. and honey. 2000; (5): 518-521 (In Russ.)]*
7. Костюк П. Г. Микроэлектродная техника. Киев, 1960. 126 с. *[Kostyuk P. G. Microelectrode technology. Kiev, 1960. 126 p. (In Russ.)]*
8. Бреже М. Электрическая активность нервной системы. М.: «Мир», 1979. 263 с. *[Brage M. the Electrical activity of the nervous system. M.: "World", 1979. 263 p. (In Russ.)]*
9. Буреш Я., Петрань М., Захар И. Электрофизиологические методы исследования. Под ред. Г. Д. Смирнова. М.: Издательствово иностранной литературы, 1962. 456 с. *[Bureš, J., Petran M., and I. Zakhar, Electrophysiological methods of the study. Ed. by G. D. Smirnov. M.: Publishing house of foreign literature., 1962. 456 p. (In Russ.)]*
10. Cole K. S, Curtis H. I. Electric Impedance of the squid giant axon during activity. J. Gen. Physiol. 1939; 19: 135–144.
11. Кертис Г. Биоэлектрические измерения. В кн.: Биофизические методы исследования. Под ред. Ф. Юбера. М.: 1956. С.126–149. *[Curtis G. Bioelectric measurements. In the book.: Biophysical research methods. Ed. M.: Jn. lit., 1956. p. 126–149 (In Russ.)]*
12. Камкин А. Г., Киселева И. С. Физиология и молекулярная биология мембран клеток. Учебное пособие для студентов медицинских вузов. М.: Издательский центр «Академия», 2008. 592 с. *[Kamkin A. G., Kiseleva I. S. Physiology and molecular biology of cell membranes. Textbook for medical students. M.: publishing center "Academy", 2008. 592 p. (In Russ.)]*

Опыт хирургического лечения пациента с хроническим послеоперационным остеомиелитом грудины и ребер

В. А. Митиш [1,2], Ю. С. Пасхалова [1,2], О. Ю. Усу-Вуйю [2], А. Б. Варава [1], А. А. Ушаков [1], С. Д. Магомедова [1], Л. А. Блатун [1,2], Р. П. Терехова [1], А. А. Звягин [1], Л. П. Сашурина [1], С. И. Агафонова [1], И. В. Борисов [1,2], С. Л. Соков [2]

[1]ФГБУ «Институт хирургии им. А. В. Вишневского» Минздрава России, Россия, 117997, Москва, ул. Бол. Серпуховская, д. 27
[2]ФГАОУ ВО «Российский университет дружбы народов» Минобрнауки России, Россия, 117198, Москва, ул. Миклухо-Маклая, д. 8

***Контактное лицо:** Валерий Афанасьевич Митиш, mitish01@mail.ru*

В статье представлен опыт успешного комплексного лечения пациента высокого анестезиологического риска с хроническим послеоперационным остеомиелитом грудины и ребер, развившимся после стернотомии по поводу тампонады сердца (перфорация при проведении радиочастотной абляции устьев легочных вен и кавотрикуспидального истмуса) и ретростернального абсцесса, связанного с наличием инородных тел.

***Ключевые слова:** хронический остеомиелит грудины и ребер, глубокая инфекция переднего средостения, хирургическое лечение, местное лечение, бактериофаги.*

***Для цитирования:** Митиш В. А., Пасхалова Ю. С., Усу-Вуйю О. Ю., Варава А. Б., Ушаков А. А., Магомедова С. Д., Блатун Л. А., Терехова Р. П., Звягин А. А., Сашурина Л. П., Агафонова С. И., Борисов И. В., Соков С. Л. Опыт хирургического лечения пациентов высокого риска вследствие хронического послеоперационного остеомиелита грудины и ребер. Раны и раневые инфекции. Журнал им. проф. Б. М. Костючёнка. 2017; 4 (3): 14–22.*

DOI: 10.25199/2408-9613-2017-4-2-14–22.

The experience of surgical treatment in a patient with chronic postoperative sternum and ribs osteomyelitis

V. A. Mitish [1,2], Yu. S. Paskhalova [1,2], O. Yu. Usu-Vuyu [2], A. B. Varava [1], A. A. Ushakov [1], S. D. Magomedova [1], L. A. Blatun [1,2], R. P. Terekhova [1], A. A. Zvyagin [1], L. P. Sashurina [1], S. I. Agafonov [1], I. V. Borisov [1,2], S. L. Sokov [2]

[1]FSGO "A. V. Vishnevsky Institute of Surgery" Ministry of Health of Russia 27 Bol'shaya Serpukhovskaya Str., Moscow, 117997, Russia
[2]FSGAO of HE "Peoples' Friendship University of Russia" Ministry of Education and Science of Russia 8 Miklukho-Maklaya Str., Moscow, 117198, Russia

The article presents the experience of successful complex treatment in a patient of high anesthetic risk with chronic postoperative sternum and ribs osteomyelitis developed after sternotomy for cardiac tamponade (perforation during radiofrequency ablation of the pulmonary veins mouths and cavotricuspidal isthmus) and retrosternal abscess associated with the presence of foreign bodies.

***Key words:** chronic osteomyelitis of the sternum and ribs, deep infection of the anterior mediastinum, surgical treatment, local treatment, bacteriophages.*

***For citation:** Mitish V. A., Paskhalova Yu. S., Usu-Vuyu O. Yu., Varava A. B., Ushakov A. A., Magomedova S. D., Blatun L. A., Terekhova R. P., Zvyagin A. A., Sashurina L. P., Agafonova S. I., Borisov I. V., Sokov S. L. The experience of surgical treatment in a patient with chronic postoperative sternum and ribs osteomyelitis. Wounds and wound infections. The prof. B. M. Kostuchenok Journal. 2017; 4 (3): 14–22.*

Введение

Глубокая инфекция переднего средостения, возникающая в 1,0–4,0 % случаев, после срединной стернотомии представляет серьезную угрозу для жизни пациента [1, 2, 3, 4]. Однако даже среди этой категории больных можно выделить группу «трудных пациентов», имеющих максимально высокий риск летального исхода при любых хирургических вмешательствах. Разработка индивидуальной стратегии лечения подобных больных всегда крайне сложна и требует согласованной работы на протяжении нескольких месяцев мультидисциплинарной команды, включающей кардиохирурга, гнойного хирурга, анестезиолога-реаниматолога, кардиолога, терапевта, клинического фармаколога, врачей функциональной диагностики.

С августа 2011 года по май 2017 года в центр ран и раневых инфекций ФГБУ «Институт хирургии им. А. В. Вишневского» Минздрава России обратилось более 300 пациентов с гнойными осложнениями на передней стенке грудной клетки после кардиохирургических операций. Более чем у половины больных нагноение носило поверхностный характер и не требовало госпитализации. Остальным оказали стационарную высокотехнологичную помощь в объеме первичной или повторной хирургической обработки гнойного очага, открытого местного лечения послеоперационных ран и реконструктивных операций на передней стенке грудной клетки местными тканями после перехода раны в фазу регенерации.

Обязательный протокол обследования всех больных, госпитализирующихся по поводу остеомиелита грудины и ребер, включает лабораторные методы: общий анализ крови, общий анализ мочи, биохимический анализ крови, коагулограмму, качественное и количественное микробиологическое исследование тканевых биоптатов, цитологию раневых отпечатков; лучевые методы: рентгенографию, фистуллографию, компьютерную томографию с 3D реконструкцией передней стенки грудной клетки и фистулографией при необходимости и инструментальные методы: ЭКГ, ЭХО-КГ, дуплексное сканирование артерий и вен нижних конечностей и брахиоцефальных артерий, видеоэзофагогастродуоденоскопию.

Контроль лечения и динамику течения раневого процесса оценивали по данным микробиологических, цитологических, морфологических, ультразвуковых и рентгенологических методов исследования, выполняемых при поступлении пациента и в динамике перед всеми хирургическими этапами.

В данной статье дается подробное описание динамики течения раневого процесса и стратегии лечения пациента со свищевой формой хронического послеоперационного остеомиелита грудины и ребер; показано, что гнойная хирургическая инфекция развилась как результат каскада осложнений. Первоначально выполняли процедуру радиочастотной абляции устьев легочных вен и кавотрикуспидального истмуса в два этапа с целью лечения фибрилляции предсердий, которые осложнились острой тампонадой сердца. Частота осложнений после радиочастотной абляции колеблется в пределах 0,8 – 5,0 %, с развитием тампонады сердца – в 1,31 % случаев, то есть представляет достаточно редко возникающую проблему [5]. При этом лечение острой тампонады сердца сопряжено с увеличением риска развития гнойно-септических осложнений как в раннем, так и в отдаленном послеоперационном периодах, что и произошло в описываемом клиническом наблюдении. Существенно повысило риск развития инфекции наличие инородных тел и рестернотомии.

Клиническое наблюдение

Больной Б. 70 лет, поступил в Центр ран и раневых инфекции ФГБУ «Институт хирургии им. А.В. Вишневского» Минздрава России с жалобами на наличие незаживающего свищевого хода в нижней трети постстернотомного рубца.

История заболевания

Длительное время страдал гипертонической болезнью с максимальными цифрами артериального давления – 180/100 мм рт. ст. В течение 10 лет отмечал перебои в работе сердца. 25.03.2015 выполнена радиочастотная абляция (РЧА) устьев легочных вен, 26.03.2015 – РЧА кавотрикуспидального истмуса. 19.10.2015 в связи с рецидивирующими нарушениями ритма выполнена повторная РЧА устьев легочных вен, осложнившаяся перфорацией левого предсердия и гемоперикардом. Сердечная сумка пунктирована и дренирована вследствие ухудшения состояния и развития клиники тампонады сердца. 20.10.2015 выполнены стернотомия, ревизия, ушивание дефекта ушка левого предсердия. В раннем послеоперационном периоде у больного наблюдали обильное поступление геморрагического отделяемого по дренажам, поэтому 20.10.2015 проведены рестернотомия, ревизия, пластика дефекта передней стенки правого желудочка синтетической заплатой. Послеоперационный период протекал тяжело, осложнился глубокой инфекцией переднего средостения, 15.01.2016 открылся гнойный свищ в нижней трети постстернотомного рубца. Лечился консервативно в различных медицинских организациях города Москвы в течение трех месяцев. Улучшения не наступило. Для определения стратегии дальнейшего лечения обратился в ФГБУ «Институт хирургии им. А. В. Вишневского» Минздрава России.

Status presents

При поступлении общее состояние больного средней степени тяжести, стабильное. В сознании, ориентируется во времени, пространстве и собственной личности. Температура тела 36 °С. Кожные покровы бледные, сухие, теплые, чистые. Видимые слизистые без катаральных явлений. Подкожная жировая клетчатка развита умеренно, распределена равномерно. Индекс массы тела 24,31 кг/м^2. Периферические лимфатические узлы не увеличены. На передней стенке грудной клетки в проекции нижней трети тела грудины свищ с гнойным отделяемым (см. местный статус). Границы сердца расширены влево. Тоны сердца приглушены, ритм неправильный. Слабый систолический шум во всех точках аускультации. Артериальное давление 110/70 мм рт. ст. Пульс 78 ударов в минуту, удовлетворительного наполнения и напряжения. Дыхание через нос, свободное, над легочными полями – жесткое, проводится во все отделы, хрипы отсутствуют. Частота дыхательных движений 16 в минуту. При сравнительной перкуссии легочный звук

одинаковый над симметричными участками. Перкуторные границы легких не нарушены. Язык влажный, чистый. Живот мягкий, безболезненный, не вздут, правильной формы, равномерно участвует в акте дыхания. Печень при пальпации не выходит из-под края реберной дуги. Стул регулярный, оформленный, обычной окраски. Симптом Пастернацкого отрицательный с обеих сторон.

Status localis

Передняя стенка грудной клетки развита правильно, отек тканей и пальпаторные признаки нестабильности грудины отсутствуют. В нижней трети послеоперационного рубца передней стенки грудной клетки после срединной стернотомии визуализируется наружное отверстие свищевого хода диаметром 0,4 см с умеренным серозно-гнойным отделяемым без запаха. Кожа вокруг свищевого хода гиперемирована. Свищевой канал имеет извитой ход, пуговчатый зонд уходит на глубину 4 см (рис. 1).

Рис. 1. *Внешний вид передней стенки грудной клетки при поступлении больного в стационар: свищевой ход с умеренным серозно-гнойным отделяемым без запаха в нижней трети постстернотомного рубца*
Fig. 1. *The anterior wall of the chest appearance when the patient is admitted to the hospital: a fistulous passage with a moderate serous-purulent, odorless discharge in the lower third of the poststernotomy scar*

Данные лабораторных исследований:

- *лейкоциты 11,2 х 10^9/л, палочкоядерные нейтрофилы 17,5 %, гиперкоагуляция первой степени (протромбиновый индекс – 18,1 сек, АЧТВ – 44,8 сек, фибриноген – 3,27 г/л, фибринолитическая активность – 270 м/н, тромбиновое время – 15,8 сек, МНО – 1,48);*
- *качественное микробиологическое исследование (мазок из свища от 13.03.2016): Staphylococcus epidermidis, устойчивый к ампициллину/сульбактаму.*

Электрокардиография от 21.03.2016: *фибрилляция предсердий. Нормальное положение электрической оси сердца, смещение переходной зоны влево.*

Эхокардиография от 21.03.2016: *небольшое увеличение обоих предсердий. Створки аортального клапана уплотнены, уплощены, кальцинированы, без обструкции. Фибрилляция предсердий, умеренное увеличение предсердий, ФВ 59,0 % по Симпсону. Глобальная сократимость левого желудочка не нарушена. Митральная регургитация 1-й степени, трикуспидальная – 2-3-й степени.*

Дуплексное сканирование внечерепных отделов брахиоцефальных артерий от 12.02.2016: *атеросклероз внечерепных отделов брахиоцефальных артерий со стенозированием каротидной бифуркации слева на 15-20 %, каротидной бифуркации справа – на 20-25 %.*

Видеоэзофагогастродуоденоскопия от 12.03.2016: *хронический поверхностный гастрит. Хронический постбульбарный дуоденит.*

Компьютерная томография с фистуллографией от 18.03.2016: *состояние после стернотомии, хронический послеоперационный остеомиелит грудины и ребер с деструктивными изменениями тела грудины и наличием свищевого хода в нижней трети (рис. 2 a, b, c).*

На основании жалоб, анамнеза, данных клинико-лабораторного и инструментального обследований определен диагноз.

Основное заболевание. *Хронический послеоперационный остеомиелит грудины и ребер, свищевая форма.*

Фоновое заболевание. *ИБС. Стенокардия напряжения III. Нарушение ритма сердца: пароксизмальная форма фибрилляции предсердий. Персистирующая форма трепетания предсердий. ХСН III ФК (NYHA).*

Сопутствующие заболевания. *Гипертоническая болезнь 3 ст. 3 ст., риск 4. Транзиторная ишемическая атака от 2005. Язвенная болезнь желудка, ремиссия. Хронический гастрит, ремиссия.*

Несмотря на то что пациент был госпитализирован с хроническим гнойным очагом и в стабильном состоянии, хирургическое лечение было решено разделить на два этапа:

- *На первом этапе выполнить хирургическую обработку гнойного очага переднего средостения.*
- *На втором этапе (после перехода раневого процесса в репаративную стадию) сделать торакомиопластику местными кожно-мышечными комплексами тканей.*

20.04.2016 выполнена хирургическая обработка гнойного очага: иссечен свищевой ход, удален фиксатор и пораженный участок тела грудины в нижней трети, выполнена концевая резекция VI ребра слева, контактирующего с гнойным очагом, гнойная полость обработана до здоровых тканей. Через отдельный доступ произведено удаление записывающего устройства вместе с электродами (заживление первичным натяжением). Признаков распространения гнойного процесса на окружающие мягкие ткани не отмечено (здесь следует отметить, что при первой хирургической обработке мы воздерживаемся от удаления пораженных участков скелета передней стенки грудной клетки до здоровых тканей, оставляя этот этап на момент повторной обработки, когда планируем торакомиопластику. Используя данный прием, нам удается резецировать меньший объем тканей, а часто, появляется возможность выполнить

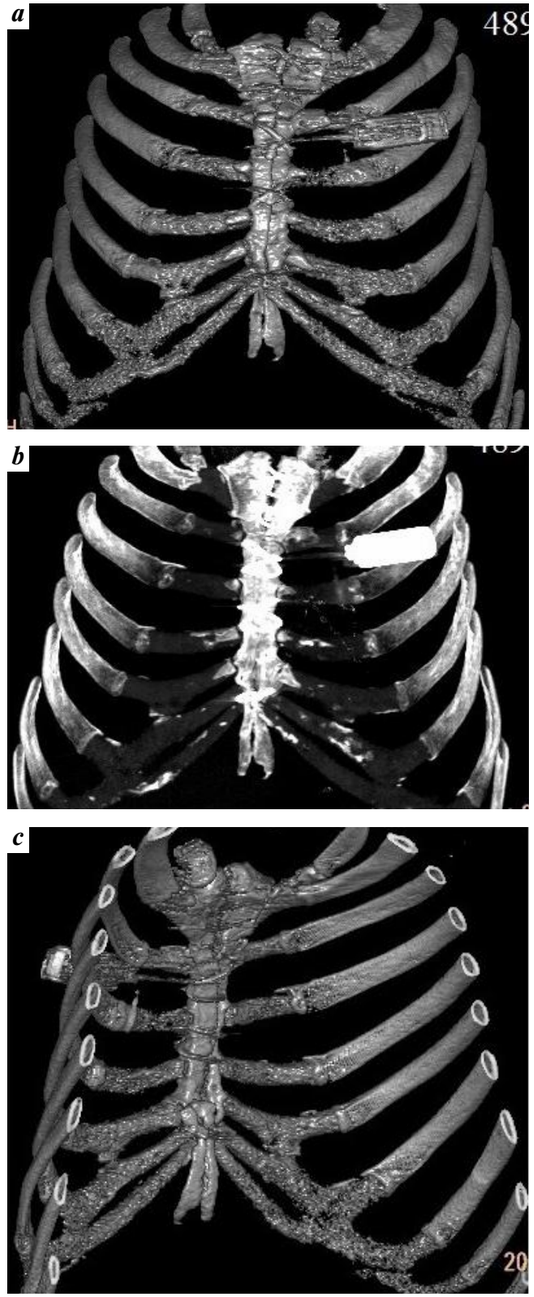

Рис. 2. *Компьютерная томография и 3D-реконструкция с фистуллографией грудной клетки при поступлении: определяются очаги деструкции в нижней трети тела грудины*
Fig. 2. *Computed tomography and 3D-reconstruction with chest fistulography upon admission: the destruction centers in the lower third of the sternum body are determined*

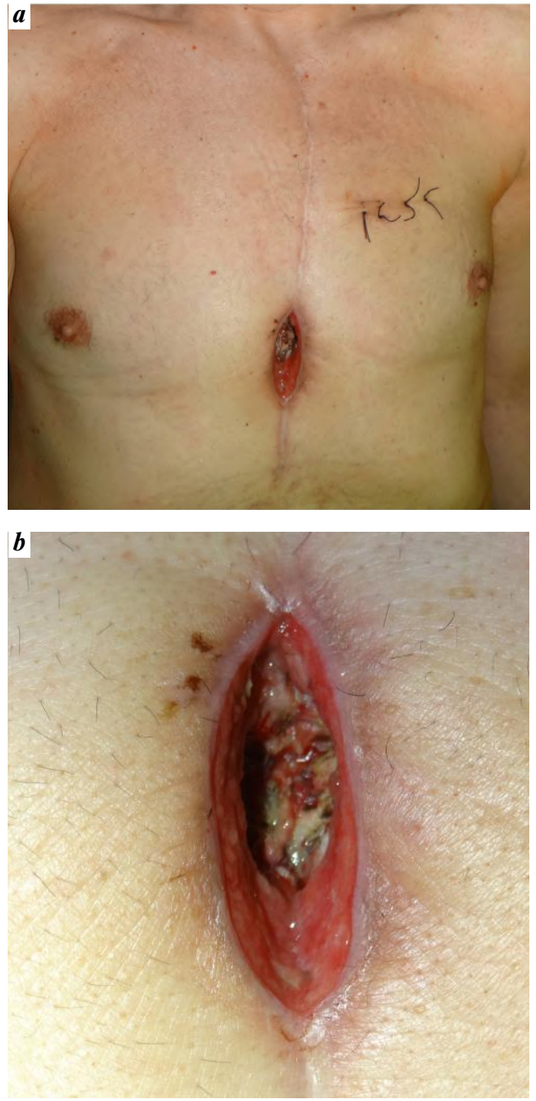

Рис. 3. *Внешний вид передней стенки грудной клетки (a) и раны (b) после хирургической обработки переднего средостения*
Fig. 3. *The appearance of the anterior wall of the chest (a) and the wound (b) after anterior mediastinum surgical debridement*

реостеосинтез). Взят материал для микробиологического исследования. Полость раны обработана раствором Пронтосан® (B.Braun, Германия) – экспозиция 5 мин.

В послеоперационном периоде местное лечение проводили мазями на полиэтиленгликолевой основе – 5,0 % Диоксидиновая мазь, Левомеколь. После перехода раневого процесса в фазу регенерации решено выполнить торакомиопластику местными кожно-мышечными комплексами тканей (рис. 3 a, b).

Однако при выполнении повторной хирургической обработки раны передней стенки грудной клетки 06.05.2016 под комбинированным эндотрахеальным наркозом

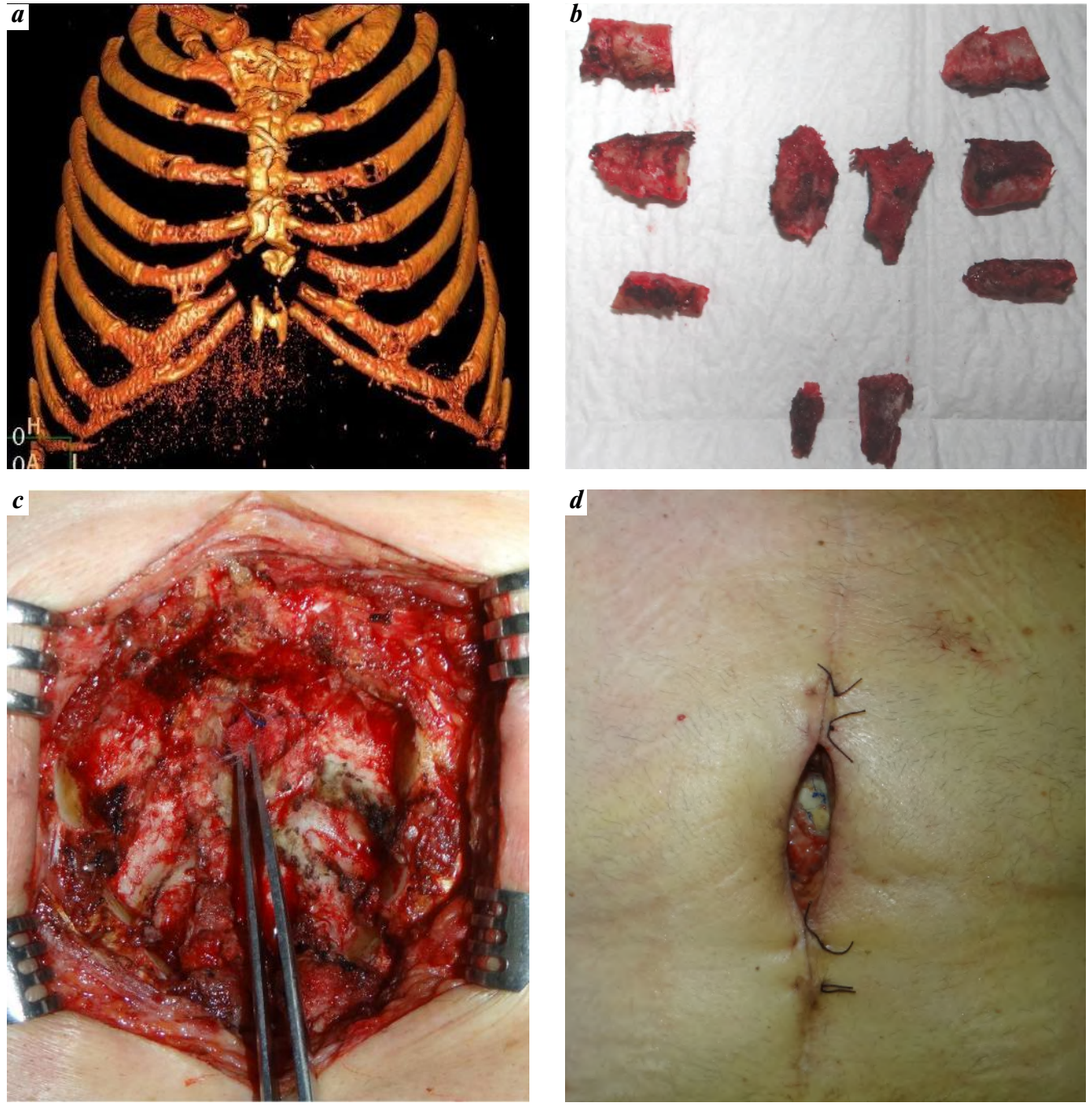

Рис. 4. *Внешний вид раны во время повторной хирургической обработки. Выполнена резекция хрящевых частей V-VII ребер с двух сторон, мечевидного отростка, нижней трети тела грудины (a, b). В центре раны определяется тефлоновая заплатка: захвачена зажимом, фиксирована к сердцу и пропитана гноем (c). Операция завершена частичной пластикой раны местными тканями (d)*
Fig. 4. *The wound appearance during re-surgical debridement. The cartilaginous parts of the V-VII ribsfrom two sides, the xiphoid process, the lower third of the sternum body were resected (a, b). In the center of the wound is a Teflon patch: (captured by a clamp), fixed to the heart and saturated with pus (c). Surgical debridement finished by partial wound plastic with local tissues (d)*

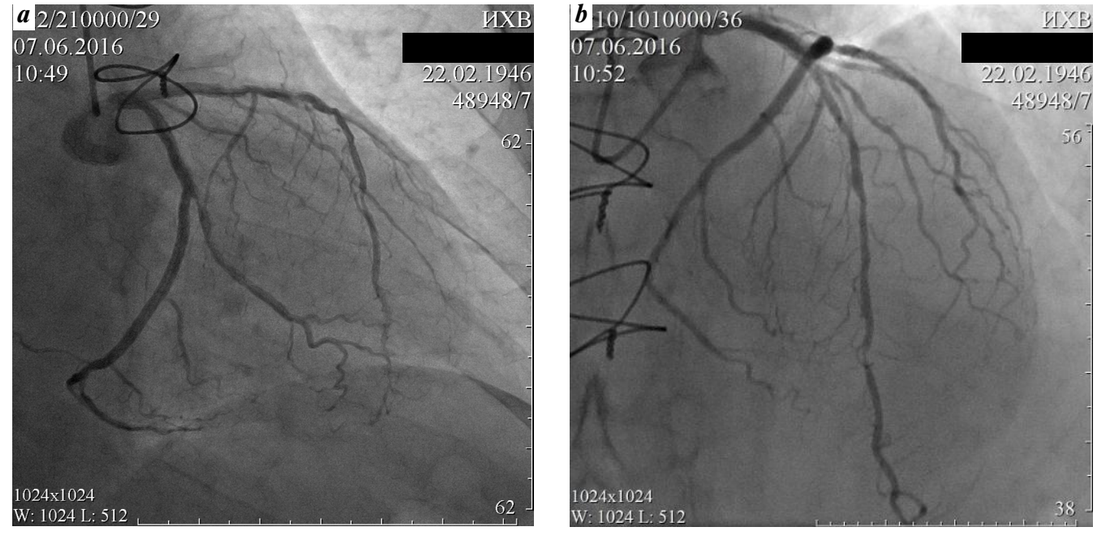

Рис. 5. *Ангиограммы левой коронарной артерии (ЛКА): ПМЖВ (a) и ВТК (b) до баллонной ангиопластики*
Fig. 5. *Angiograms of the LCA: anterior interventricular branch (a) and the branch of the blunt edge (b) before balloon angioplasty*

обнаружен свищевой ход, проходящий между хрящевыми частями V и VI ребер справа, распространяющийся ретростернально. Произведена резекция нижней трети грудины, хрящевых частей V-VII ребер с двух сторон и проксимальной части мечевидного отростка, после чего шире открылась тефлоновая заплатка, пропитанная гноем и фиксированная проленовой нитью к правому желудочку (рис. 4 a-c). Мягкие ткани, окружающие тефлоновую заплатку, были выстланы гнойными грануляциями, удалены. Интраоперационно ситуация обсуждена с кардиохирургами, решено воздержаться от удаления тефлоновой заплатки в связи с высоким риском возникновения кровотечения (операцию запланировали провести в кардиохирургической операционной с аппаратом искусственного кровообращения). Данный этап завершили частичной пластикой раны местными тканями (рис. 4 d).

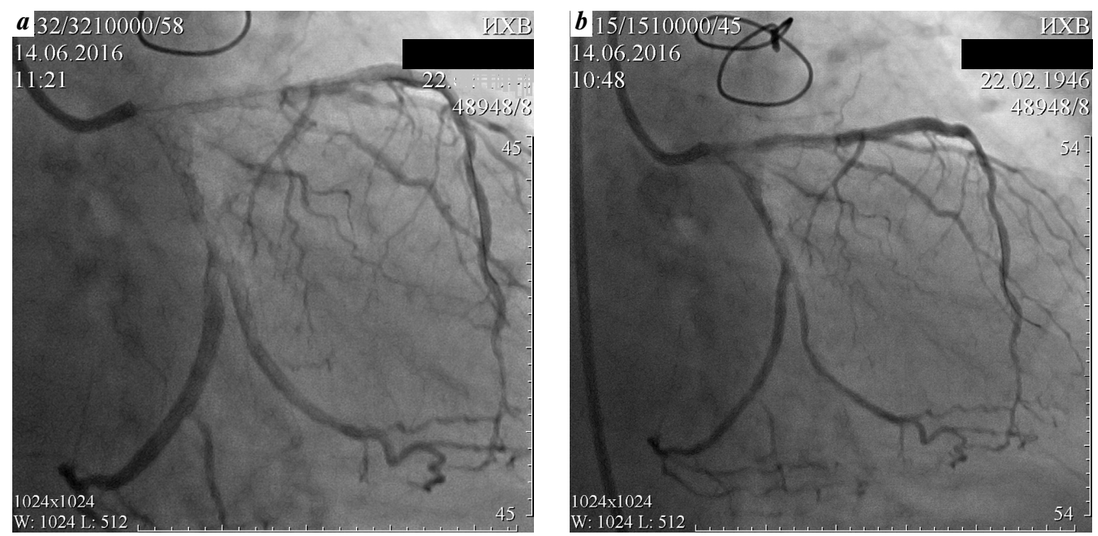

Рис. 6. *Ангиограммы ЛКА: ПМЖВ (a) и ВТК (b) после баллонной ангиопластики и стентирования*
Fig. 6. *LCA angiograms: anterior interventricular branch (a) and the branch of the blunt edge (b) after balloon angioplasty and stenting*

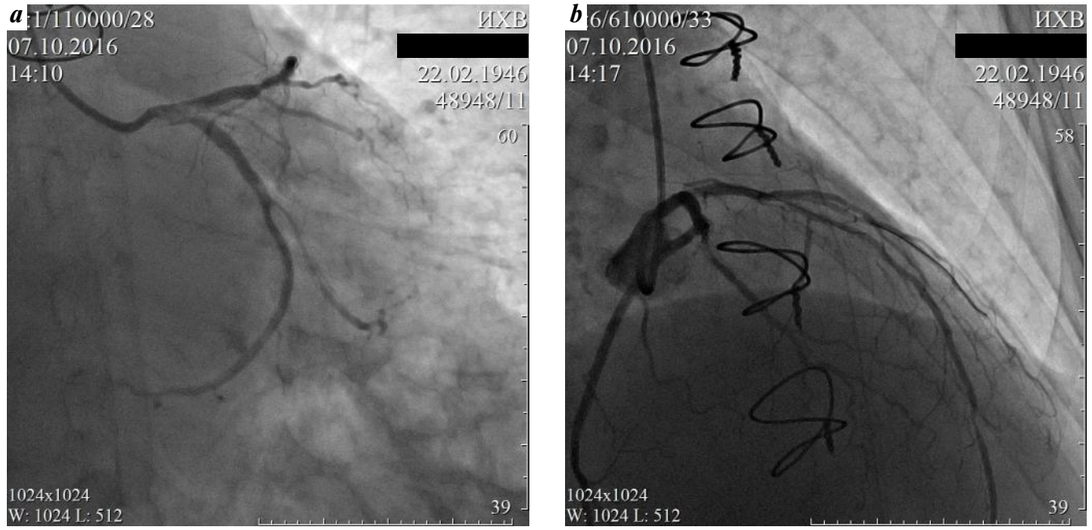

Рис. 7. *Ангиограммы ЛКА: ПМЖВ (a) и ВТК (b) до повторной баллонной ангиопластики и стентирования*
Fig. 7. *LCA angiograms: anterior interventricular branch (a) and the branch of the blunt edge (b) before repeated balloon angioplasty and stenting*

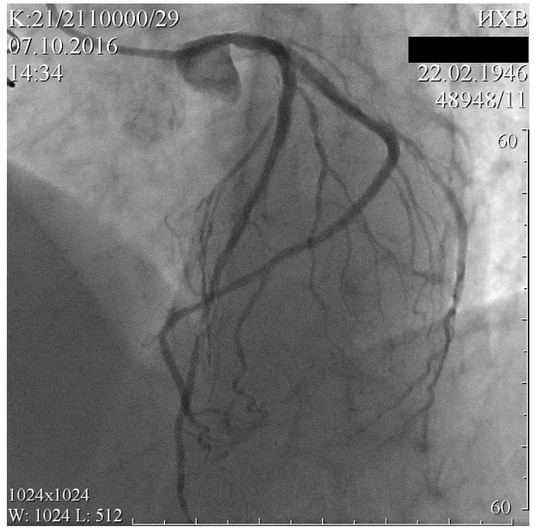

Рис. 8. *Ангиограмма ЛКА: повторная баллонная ангиопластика со стентированием ПМЖВ и ВТК*
Fig. 8. *LCA angiogram: repeated balloon angioplasty with stenting of the anterior interventricular branch and the branch of the blunt edge*

Рис. 9. *Функционирующий свищевой ход на передней стенке грудной клетки после двух хирургических обработок. В дне раны визуализируется инородное тело (тефлоновая заплата)*
Fig. 9. *Functioning fistulous passage on the anterior wall of the chest after two surgical debridement. A foreign body is visualized at the bottom of the wound (Teflon patch)*

В периоперационном периоде проводили комплексное местное и общее лечение, включавшее системную антибактериальную терапию (ципрофлоксацин 400 мг 2 раза в сутки внутривенно, 7 суток) и противогрибковую терапию (флюконазол 200 мг 2 раза в сутки внутривенно, 7 суток), антикоагулянтную (гепарин 25000 МЕ х 4 раза в сутки п/к), и симптоматическую (омепразол 20 мг на ночь, бисопролол 2,5 мг внутрь утром, торасемид 5 мг внутрь утром) терапию. Местное лечение проводили с растворами антисептиков (0,1 % раствор Мирамистин) и йодофоров (1,0 % раствор Йодопирон).

С целью подготовки к плановой повторной хирургической обработке и удалению тефлоновой заплаты 07.06.2016 выполнена коронарография: выявлены стенозы передней межжелудочковой ветви (ПМЖВ) на всем протяжении до 90,0 %, тандемный стеноз ветви тупого края (ВТК) 80,0 %, тандемный стеноз правой коронарной артерии (ПКА) перед бифуркацией 90,0 % (осложненная бляшка) – (рис. 5 a, b).

14.06.2016 выполнена коронарография, баллонная ангиопластика со стентированием ПМЖВ и огибающей ветви (ОВ), kissing-ангиопластика ОВ/ВТК (рис. 6 a, b).

При контрольной коронарографии выявлен рестеноз ПМЖВ до 80,0 % и рестеноз ВТК до 85,0 %, тандемный стеноз ПКА перед бифуркацией 90,0 % (рис. 7 a, b). Запланировано рестентирование ПМЖВ и ВТК с использованием стентов с лекарственным покрытием.

07.10.2016 повторно выполнена баллонная ангиопластика со стентированием ПМЖВ и ВТК с удовлетворительным результатом (рис. 8).

Все это время в местном статусе не отмечали существенной динамики: сохранялся функционирующий свищевой ход с умеренным серозно-гнойным отделяемым без признаков перифокального воспаления (рис. 9). По данным микробиологических исследований, выделялся Staphylococcus epidermidis.

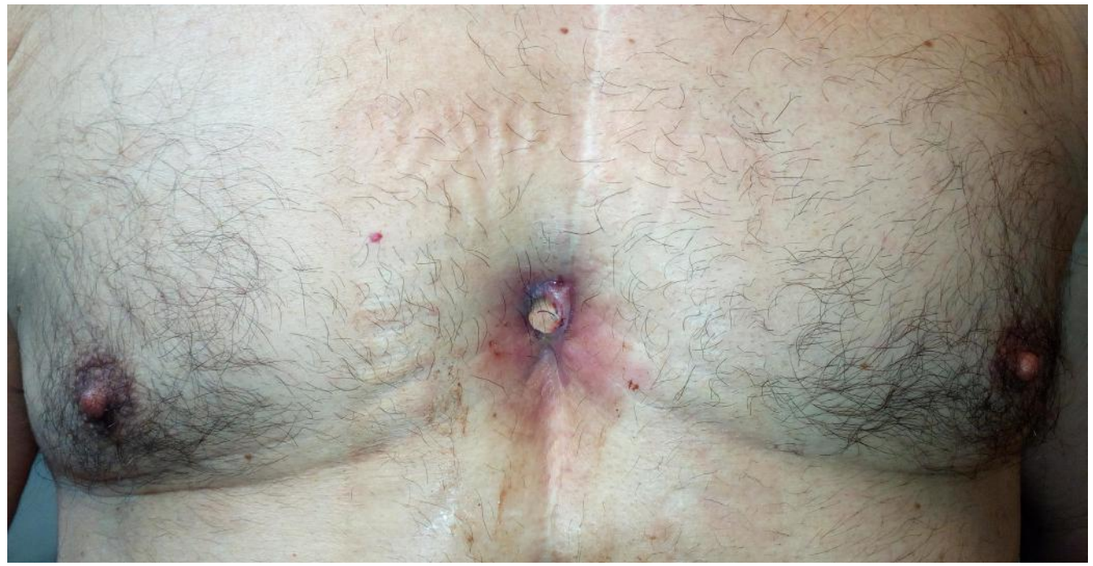

Рис. 10. *Внешний вид передней стенки грудной клетки при самопроизвольном отделении заплат*
Fig. 10. *The appearance of the anterior chest wall with spontaneous separation of Teflon patches*

От хирургического лечения пациент отказался, и было принято решение начать амбулаторно терапию бактериофагами. На основании данных о фагочувствительности назначен стафилококковый бактериофаг (АО «НПО Микроген», Россия) внутрь по 20 мл 3 раза в сутки, курс 14 суток, местное лечение продолжили с растворами йодофоров. После двух курсов с перерывом в 4 недели, отмечено отслоение заплат от стенки сердца. Все фрагменты заплаты самостоятельно отделились (рис. 10). Кровотечение из этих областей не отмечено. Свищевой ход зажил вторичным натяжением в течение 7 суток после отторжения инородных тел.

Больной осмотрен через 6 месяцев, жалоб не предъявляет, перебои в работе сердца беспокоят реже, увеличилась физическая активность и переносимость физических нагрузок, свищи и раны на передней стенке грудной клетки отсутствуют (рис. 11).

ЭКГ через 6 месяцев после заживления раны вторичным натяжением: синусовый ритм, нормальное положение электрической оси сердца, смещение переходной зоны влево.

Заключение

Пациенты с гнойными осложнениями со стороны постстернотомной раны – серьезная и актуальная проблема современной хирургии. Разработка стратегии лечения этих больных требует участия врачей многих специальностей с очень высокой квалификацией. С одной стороны, наличие гнойного очага предполагает необходимость его безотлагательной санации.

Рис. 11. *Внешний вид передней стенки грудной клетки через 6 месяцев после отторжения инородных тел и заживления раны вторичным натяжением*
Fig. 11. *The appearance of the anterior chest wall 6 months after the rejection of foreign bodies and wound healing by secondary tension*

С другой — пациенты, перенесшие кардиохирургическое вмешательство, нуждаются в реабилитации (например, восстановление нормальной функции сердца требует нескольких месяцев; для профилактики фатальных тромботических осложнений больные находятся на двойной, а иногда и тройной антиагрегантной и антикоагулянтной терапии, которую не только нельзя отменять, но и в ряде случаев даже корригировать). Наш опыт лечения подобных больных, насчитывающий уже не одно десятилетие, показал, что радикальная и агрессивная хирургическая обработка гнойного очага передней стенки грудной клетки (с удалением всей грудины и передних отрезков ребер на большом протяжении) приводит к развитию острой дыхательной и сердечной недостаточности, перед которыми даже самые опытные анестезиологи-реаниматологи остаются бессильны. По этой причине протокол хирургического лечения нужно разрабатывать индивидуально для каждого пациента, а наиболее травматичные этапы выполнять не в остром периоде, а отсрочено. На комплексную подготовку больных к радикальной хирургической обработке гнойного очага передней стенки грудной клетки уходят недели, а иногда и месяцы. Реконструктивные операции проводятся только в плановом порядке (иногда спустя несколько месяцев после операции на сердце) при условии полной санации гнойного очага (отрицательные посевы, II фаза раневого процесса). Пациенты требуют постоянного динамического наблюдения, всестороннего комплексного обследования (лабораторного и инструментального) и непрерывной коррекции проводимого комплексного общего и местного лечения. И даже при таком подходе в ряде случаев приходится отказываться от реконструктивного этапа лечения, оставляя раны заживать вторичным натяжением. Главная цель при описании данного клинического наблюдения – это демонстрация того, что не всегда основная проблема у пациента с хроническим послеоперационным остеомиелитом грудины и ребер связана с инфекцией и что, разрабатывая индивидуальную стратегию лечения больных, нередко приходится отклоняться от стандартов и протоколов, прибегая к адъювантным методам лечения (в данном случае – к фаготерапии).

Конфликт интересов. Авторы заявляют об отсутствии конфликта интересов.
Финансирование. Исследование не имело спонсорской поддержки.

ЛИТЕРАТУРА / REFERENCES

1. Dogan O. F., Demircin M., Duman U. et al. The use of suture anchor for sternal non-union as a new approach (Demicin-Dogan technique). Heart Surg Forum. 2005; 8(5): 64-69.
2. Корымасов Е. А., Пушкин С. Ю., Бенян А. С. Хирургическое лечение инфекционных осложнений после стернотомии. Тольяттинский медицинский консилиум. 2012; 5-6: 25-29. *[Korymasov E. A., Pushkin S. U., Benyan, A. S., Surgical treatment of infectious complications after sternotomy. Togliatti medical Council = Tol'yattinskij medicinskij konsilium. 2012; 5-6: 25-29. (In Russ.)].*
3. Olbrecht V. A., Barreiro C. J., Bonde P. N. et al. Clinical outcomes of noninfectious sternal dehiscence after median sternotomy. Ann Thorac Surg. 2006; 82(3): 902-907.
4. Sharma R., Puri D., Panigrahi B. P. et al. A modified parasternal wire technique for prevention and treatment of sternal dehiscence. Ann Thorac Surg. 2004; 77(1): 210-213.
5. Воробьева Д. О., Снежицкий В. А. Осложнения процедуры радиочастотной абляции устьев легочных вен при фибрилляции предсердий. Журнал Гродненского государственного медицинского университета. 2017; (1): 13-19. *[Vorobieva D. O., Śnieżnik V. A. Complications procedure radiofrequency ablation of the orifices of the pulmonary veins during atrial fibrillation. Journal of Grodno state medical University = Zhurnal Grodnenskogo gosudarstvennogo medicinskogo universiteta. 2017; (1): 13-19. (In Russ.)].*

Опыт лечения гангрены Фурнье, осложненной развитием перитонита

В. А. Кисляков[1], В. Ю. Малюга[1], М. И. Бокарев[2], Н. В. Тарунтаев[1], К. В. Кравченко[1], М. В. Комарова[1], В. В. Гогичашвили[1], А. Н. Захаров[1], А. М. Леонович[1], М. А. Чиназиров[1], А. И. Борисов[1], Г. С. Воробьев[1], А. А. Артемьев[2]

[1]Государственное бюджетное учреждение здравоохранения «Городская клиническая больница имени А. К. Ерамишанцева Департамента здравоохранения города Москвы», Россия, 129327, Москва, ул. Ленская, д. 15

[2]Федеральное государственное автономное образовательное учреждение высшего образования «Первый Московский государственный медицинский университет имени И. М. Сеченова» Министерства здравоохранения Российской Федерации, Россия, 119991, Москва, ул. Трубецкая, д. 8, стр. 2

***Контактное лицо:** Валерий Александрович Кисляков, vakislakov@mail.ru*

Гангрена Фурнье (ГФ) – редкое, но довольно грозное заболевание, которое в последнее десятилетие встречается в хирургических стационарах страны все чаще. Такая ситуация, на наш взгляд, объясняется увеличением количества иммунокомпрометированных пациентов. Ряд сопутствующих заболеваний является предрасполагающим фактором для развития ГФ: сахарный диабет, ожирение, цирроз печени, злокачественные опухоли, алкоголизм, наркомания, прием глюкокортикостероидов, состояние после химиотерапии, алиментарная недостаточность. Течение заболевания сопровождается высокой летальностью – до 88,0 %, а среди выживших пациентов около 30,0 % нуждаются в постоянном уходе после выписки из стационара и более 50,0 % – в повторных реконструктивных и пластических операциях на наружных гениталиях и промежности. Ежегодно в нашу клинику госпитализируется до 5–6 человек с данным диагнозом. В этой статье мы приводим редкое клиническое наблюдение лечения пациента с ГФ, осложнившейся развитием перитонита, с благоприятным исходом.

***Ключевые слова:** гангрена Фурнье, перитонит, хирургическое лечение, местное лечение.*

***Для цитирования:** Кисляков В. А., Малюга В. Ю., Бокарев М. И., Тарунтаев Н. В., Кравченко К. В., Комарова М. В., Гогичашвили В. В., Захаров А. Н., Леонович А. М., Чиназиров М. А., Борисов А. И., Воробьев Г. С., Артемьев А. А. Опыт лечения гангрены Фурнье, осложненной развитием перитонита. Раны и раневые инфекции. Журнал им. проф. Б. М. Костючёнка. 2017; 4 (3):24–29.*

DOI: 10.25199/2408-9613-2017-4-3-24–29.

The experience of treatment Furnier's gangren complicated by peritonitis

V. A. Kislyakov[1], V. Y. Malyuga[1], M. I. Bokarev[2], N. V. Taruntaev[1], K. V. Kravchenko[1], M. V. Komarova[1], V. V. Gogichashvili[1], A. N. Zakharov[1], A. M. Leonovich[1], M. A. Chinazirov[1], A. I. Borisov[1], G. S. Vorobyov[1], A. A. Artemyev[2]

[1]State Budgetary Healthcare Organization «A. K. Eramishantsev City Clinical Hospital Moscow Health Department», 15 Lenskaya Str., 129327, Moscow, Russia

[2]The Federal State Autonomous Educational Institution of Higher Education «I. M. Sechenov First Moscow State Medical University» Ministry of Health of the Russia, 8/2 Trubetskaya Str., 119991, Moscow, Russia

Fournier's gangrene (FG) is a rare but rather formidable disease that has been occurring more and more often in surgical hospitals of the country in the last decade. Such situation, in our opinion, is explained by an increase in the number of immunocompromised patients. A number of concomitant diseases is a predisposing factor for the development of FG: diabetes mellitus, obesity, cirrhosis, malignant tumors, alcoholism, drug addiction, glucocorticoids, condition after chemotherapy, nutritional deficiency. The course of the disease is accompanied by a high mortality rate – up to 88.0 %, and among the surviving patients, about 30.0 % need constant care after discharge from the hospital and more than 50.0 % – in repeated reconstructive and plastic surgeries on the genitals and perineum. Annually in our clinic, up to 5–6 people are hospitalized with this diagnosis. In this article, we present a rare clinical observation of the treatment a patient with FG, complicated by the development of peritonitis with a favorable outcome.

***Key words:** Fournier's gangrene, peritonitis, surgical treatment, local treatment.*

***For citation:** Kislyakov V. A., Malyuga V. Y., Bokarev M. I., Taruntaev N. V., Kravchenko K. V., Komarova M. V., Gogichashvili V. V., Zakharov A. N., Leonovich A. M., Chinazirov M. A., Borisov A. I., Vorobyov G. S., Artemyev A. A. The experience of treatment Furnier's gangren complicated by peritonitis. Wounds and Wound Infections. The Prof. B. M. Kostyuchenok Journal. 2017; 4 (3): 24–29.*

Введение

Гангрена Фурнье (ГФ) является острым инфекционным некротизирующим фасциитом с преимущественным поражением наружных половых органов и области промежности. Заболевание впервые было описано французским дерматовенерологом Жаном Альфредом Фурнье в 1883 году. Название «некротизирующий фасциит» принадлежит B. Wilson (1952) на основании главного патогномонического признака заболевания – прогрессирующего некроза поверхностной фасции [1, 2]. В патогенезе ГФ особое значение имеют различные предшествующие гнойно-воспалительные заболевания и травмы наружных половых органов, промежности и органов малого таза. Важную роль в развитии заболевания играет синергичное действие высоковирулентной аэробной и анаэробной инфекции, острое нарушение кровообращения в мягких тканях аногенитальной области и снижение иммунной реактивности организма. На ранней стадии симптомы ГФ схожи с симптомами различных кожных, венерологических, хирургических, урологических и инфекционных патологий, поэтому встретиться с ней в клинической практике могут врачи самых разных специальностей. Большинство специалистов считают, что полимикробная этиология служит основой для синергического взаимодействия ферментов и токсинов, а также для быстрого распространения инфекции в тканях. Исходя из литературных данных, анаэробная направленность процесса обусловлена высокой дозой и вирулентностью инфицирующего агента на фоне снижения иммунологической резистентности организма [2, 3, 4]. Несмотря на то, что первоначально заболевание описывалось как идиопатическое, в 95,0 % случаев можно установить причину ГФ. Т. Д. Датуашвили и А. Я. Пилипенко в клиническом течении ГФ выделяют три стадии:

1) стадия локального некроза (процесс ограничен поражением участка мошонки);

2) стадия распространенного некроза (в процесс вовлечен половой член, промежность, область лобка);

3) флегмонозная стадия (развитие флегмоны клетчатки таза и забрюшинного пространства) [2].

Г. А. Измайлов и С. Г. Измайлов, исходя из выраженности клинических проявлений, различают молниеносные, быстро и медленно прогрессирующие формы заболевания; по характеру местных изменений – поражение с преобладанием некроза, воспаления или образования газа [2]. За последнее десятилетие заболеваемость ГФ выросла, по разным оценкам, в 2,2–6,4 раза, что связано с увеличением количества иммунокомпрометированных пациентов. Течение ГФ сопровождается высокой летальностью, которая варьирует от 24,0 % до 88,0 %. С 1950 по 2016 год в литературе было описано около 3500 случаев заболевания [2, 5, 6].

Клиническое наблюдение

Пациент Ш., 53 лет, поступил 09.10.2016 в отделение гнойной хирургии ГКБ им. А. К. Ерамишанцева с жалобами на умеренную болезненность внизу живота, наличие болезненного образования в перианальной области справа, боли и отек мошонки (больше слева). За 9 суток до этого начала повышаться температура до 38–39 °С, нарастали боли в промежности и области ануса. К врачу не обращался, самостоятельно применял спазмолитики и анальгетики. На 2-е сутки стал отмечать отечность и боль в области мошонки. На 3-и сутки появился болезненный инфильтрат в перианальной области справа, начал принимать антибиотик (название не помнит). На мошонку и промежность накладывал повязки с ихтиоловой мазью. Был доставлен в хирургическое отделение в тяжелом состоянии с клинической картиной интоксикации, подтвержденной лабораторными методами исследования.

Status praesents

Вынужденное положение тела – на спине. Кожные покровы и видимые слизистые бледные. Дыхание жесткое, везикулярное. ЧДД 24 в минуту. Тоны сердца приглушены, ритм сохранен. Пульс 98 ударов в минуту. АД 110/70 мм рт. ст. Язык сухой, обложен белым налетом. Живот в акте дыхания участвует, мягкий, безболезненный, не вздут. Симптомы раздражения брюшины отсутствуют. Стул был сутки назад, оформленный. Мочеиспускание свободное, незначительно болезненное. Область почек безболезненная. Симптом поколачивания отрицательный с обеих сторон. Температура тела 38,6 °С.

Status localis

В перианальной области, на мошонке (больше справа) инфильтрация тканей, гиперемия, местами участки подкожных некрозов. Две самопроизвольно возникшие с обеих сторон раны неправильной формы с гноетечением и резким «колибациллярным» запахом размерами до 2 см. Отек переходит с промежности на мошонку и половой член. При пальпации резкая болезненность. В правой паховой области и над лоном с обеих сторон неограниченная зона инфильтрации до 12,0 см с гиперемией, без флюктуации. Крепитации не выявлено (рис. 1).

По данным обследования при поступлении в клиническом анализе крови лейкоцитоз до 18,2 × 10^9/л. Обзорная рентгенография брюшной полости: свободного газа под куполами диафрагмы не выявлено. Петли кишечника пневматизированы, расширены, в основном в левых отделах. Признаков кишечной непроходимости не выявлено.

***УЗИ брюшной полости:** признаки диффузного изменения печени, свободной жидкости в малом тазу.*

***УЗИ органов мошонки:** признаки острого орхоэпидидимита слева. Признаки инфильтрации, абсцедирования мягких тканей мошонки (?).*

***Диагноз:** гангрена Фурнье.*

Рис 1. Пациент Ш., *53 лет. Осмотр в приемном отделении хирургического стационара: в перианальной области, на мошонке (больше справа) инфильтрация тканей, гиперемия, местами участки подкожных некрозов. 2 самопроизвольно возникшие с обеих сторон раны неправильной формы с гноетечением и резким «колибациллярным» запахом размерами до 2 см. Отек переходит с промежности на мошонку и пенис. При пальпации резкая болезненность. В правой паховой области и над лоном с обеих сторон неограниченная зона инфильтрации до 12,0 см с гиперемией, без флюктуации. Крепитации не выявлено*

Fig. 1. *Patient Sh., 53 years old. Inspection in the admission department of the surgical hospital: in the perianal region, on the scrotum (more to the right) determined tissue infiltration, hyperemia, and subcutaneous necrosis. 2 spontaneously arisen wounds have irregular shape with suppuration and a sharp "colibacillary" odor of up to 2 cm length. The edema passes from the perineum to the scrotum and penis. At a palpation determined sharp morbidity. In the right inguinal region and above the lobe on both sides is an unrestricted infiltration zone up to 12.0 cm with hyperemia, without fluctuation. Crepitus was not revealed.*

Инфузионная предоперационная подготовка в ОРИТ: *кристаллоиды в объеме 1500 мл в течение 1,5 часов.*

Ход операции: *в перианальной области был вскрыт абсцесс и гнойные затеки, распространяющиеся вдоль толстой кишки на переднюю брюшную стенку до подвздошных костей, обнажены семенные канатики и оба яичка, ткани которых жизнеспособны. Дном раны передней брюшной стенки является апоневроз (рис. 2, 3).*

На 2-е сутки после операции было отмечено прогрессирование гнойно-некротического процесса с развитием клинической картины перитонита.

УЗИ органов брюшной полости, мошонки от 10.10.16: *свободная жидкость на доступных исследованию участках достоверно не определяется; состояние после вскрытия и дренирования флегмоны промежности; диффузные изменения печени.*

Принято решение повторно оперировать пациента.

Ход операции: *под эндотрахеальным наркозом выполнили диагностическую лапароскопию. В брюшной полости обнаружили умеренное количество мутного серозного выпота с фибрином в нижних отделах. Петли толстой и тонкой кишок вздуты, перистальтика ослаблена. Конверсия в срединную лапаротомию с обходом пупка слева, послойно вскрыта брюшная полость. В брюшной полости мутный выпот до 200 мл. Взят посев. Петли толстой и тонкой кишок вздуты, перистальтика ослаблена. Введен зонд в желудок, эвакуировано до 200 мл застойного отделяемого. Выявлены зоны некроза и имбибиции гноем 4,0 × 3,0 см верхнеампулярного отдела прямой кишки, нижней трети сигмовидной кишки. Мобилизована ампула прямой кишки и сигмовидная кишка, удалены единым блоком (патогистологическое исследование: участок толстой кишки с признаками гнойно-фибринозного перитонита, в брыжейке признаки гнойного воспаления и реактивные изменения лимфатических узлов, кишка удалена в пределах здоровых тканей). Культя прямой кишки ушита. Санация. Брюшную полость дренировали тремя перфорированными трубками: две в малый таз и одна – в левый латеральный канал. Произведена десцендостомия в виде плоской одноствольной стомы. Учитывая гнилостный процесс, была назначена программная релапаротомия. Кожа ушита отдельными узловыми швами. В области послеоперационных ран промежности отметили формирование вторичных некрозов. Выполнена некрэктомия. Наложены повязки с раствором йодофора (Бетадин®, Б. Браун, Германия).*

Течение послеоперационного периода было тяжелым. Зафиксировано обострение двухстороннего диффузного бронхита, развитие эрозий трахеи и двухсторонней пневмонии. Заключение по рентгенологическому исследованию органов грудной клетки от 13.10.2016: застойные явления в легких, двухсторонняя полисегментарная пневмония. Выполнена трахеостомия для продленной ИВЛ (произведено 5 санационных бронхоскопий с Ипратерол-натив).

Рис. 2. *Хирургическая обработка гнойного очага – обширное гнойно-некротическое расплавление тканей промежности и мошонки с переходом на переднюю брюшную стенку*

Fig. 2. *Surgical debridment of a purulent focus – extensive purulo-necrotic melting of the perineal and scrotum tissues with transition to the anterior abdominal wall*

Рис. 3. *Внешний вид промежности после завершения первой хирургической обработки*

Fig. 3. *The appearance of the perineum after the first surgical debridment finished*

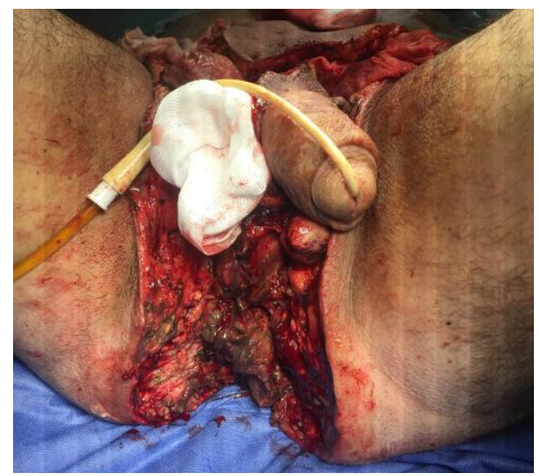

Рис. 4. *Повторная хирургическая обработка гнойно-некротических ран промежности, мошонки и передней брюшной стенки (6-е сутки после первой операции)*

Fig. 4. *Repeated surgical debridment of purulo-necrotic wounds in the perineum, scrotum and anterior abdominal wall (6th day after the first operation)*

Рис. 5. *Внешний вид раны правой паховой области с переходом на бедро в день выписки из стационара: гранулирующая рана с краевой эпителизацией*

Fig. 5. *The appearance of the wound in the right inguinal region with the transition to the femur on the day of discharge from the hospital: a granulating wound with marginal epithelialization*

Отмечена органная дисфункция, характеризовавшаяся повышением уровня креатинина, мочевины, билирубина, С-реактивного белка, а также дисбалансом электролитов и ацидозом.

Рис. 6. *Внешний вид раны левой паховой области в день выписки из стационара: гранулирующая рана с краевой эпителизацией*
Fig. 6. *The appearance of the wound in the left inguinal area on the day of discharge from the hospital: a granulating wound with marginal epithelialization*

Комплексное лечение в ОРИТ включало внутривенную инфузию коллоидов, кристаллоидов, препаратов крови в объеме 3000–4000 мл в сутки, энтеральное введение смесей до 800–1000 мл (начиная с 3-х суток), инфузионную и аппаратную детоксикационную терапию. Антибактериальная терапия со дня поступления включала цефалоспорины, фторхинолоны, орнидазол. 12.10.2016 после получения результатов микробиологического исследования из раны промежности (E. Coli, чувствительная к меронему, цефепиму, гентамицину) осуществлена коррекция. Из смывов при бронхоскопии были получены St. aureus, Enterobacter spp., Acinetobacter spp., потребовавшие изменения антибактериальной терапии согласно чувствительности к антибиотикам. Неоднократные исследования крови на микрофлору показывали отрицательные результаты.

13.10.2016 была произведена программированная санационная релапаротомия, дренирование брюшной полости с повторной хирургической обработкой ран промежности, мошонки, передней брюшной стенки.

16.10.2016 выполнили программированную релапаротомию с ушиванием брюшной полости и повторную хирургическую обработку гнойно-некротических ран промежности, мошонки, передней брюшной стенки (в ходе лечения всего 8 обработок с интервалом 1–2 суток) с применением гидрохирургической системы VersaJet® (Smith&Nephew, Великобритания) (рис. 4).

К 10-м суткам послеоперационного периода отмечена выраженная положительная динамика как в общем, так и в местном статусе больного – произошло купирование признаков системной реакции организма на наличие очага гнойной инфекции (температура тела снизилась до субфебрильной, ЧСС составила 82 удара в минуту, ЧДД до 16 в минуту, лейкоциты до 9,2 × 10^9/л, также наблюдали снижение С-реактивного белка и показателей органной дисфункции). Отмечена тенденция к переходу раневого процесса в репаративную стадию: отсутствие вторичных некрозов и гнойного отделяемого, появление сочной мелкозернистой грануляционной ткани. Пациент переведен в отделение гнойной хирургии, где продолжена консервативная терапия с применением в местном лечении терапии отрицательным давлением.

На фоне проводимого лечения раны в области промежности и мошонки стали активно заживать вторичным натяжением, от пластического закрытия ран пациент отказался и на 28-е сутки был выписан под наблюдение хирурга консультативно-диагностического центра ГКБ им. А. К. Ерамишанцева (рис. 5, 6).

Через месяц после выписки из стационара отмечено заживление ран вторичным натяжением на площади около 80,0 %, остаточные раны гранулируют, без признаков воспаления, заживают вторичным натяжением. От повторной госпитализации для выполнения пластики остаточных ран местными тканями отказался (рис. 7). Качество жизни пациент оценивает как хорошее.

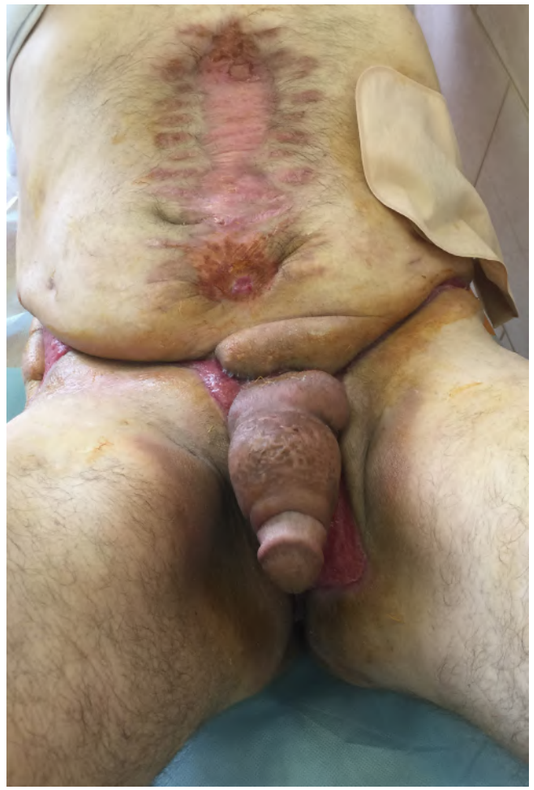

Рис. 7. *Осмотр через месяц после выписки из стационара. Заживление вторичным натяжением*
Fig. 7. *A check in a month after discharge from the hospital. Secondary tension healing*

Заключение

Уникальность приведенного клинического наблюдения заключается в том, что прогрессирование и без того тяжелого заболевания, каким является ГФ, привело к развитию перитонита. Вместе с тем комплексное хирургическое лечение позволило добиться выздоровления пациента с удовлетворительным функциональным и косметическим результатом. В доступной медицинской литературе описания аналогичного случая мы не нашли.

Конфликт интересов. Авторы заявляют об отсутствии конфликта интересов.
Финансирование. Исследование не имело спонсорской поддержки.

ЛИТЕРАТУРА / REFERENCES

1. Алиев С.А., Алиев Е.С, Зейналов В.М. Болезнь Фурнье в свете современных представлений. Хирургия. 2014; 4: 34 – 39. *[Aliyev, S. A., Aliyev, E. S., V. M. Fournier's Disease in the light of modern ideas. Surgery = Xirurgiya. 2014; 4: 34 – 39. (in Russ.)].*
2. Егоркин М.А. Гангрена Фурнье и анаэробный парапроктит – разные клинические формы одного патологического процесса? РЖГГК. 2012; 22 (4): 66 – 72. *[Egorkin M. A. Fournier's Gangrene and anaerobic paraproctitis-different clinical forms of the same pathological process? RIGHT. 2012; 22 (4): 66 – 72. (in Russ.)].*
3. Al Shukry S., Ommen J. Necrotizing fasciitis – report of 10 cases and review of recent literature. J. Med. Life. 2013; 6 (2): 189 – 194.
4. Прохоров. А.В. Гангрена Фурнье. Пермский медицинский журнал. 2015; XXXII (4): 43-50. *[Prokhorov. A. V. Fournier Gangrene. Perm medical journal = Permskij medicinskij zhurnal. 2015; XXXII (4): 43-50. (in Russ.)].*
5. Martinschek A, Evers B, Lampl. L, Gerngroß H, Schmidt R, Sparwasser C. Prognostic aspects, survival rate, and predisposing risk factors in patients with Fournier's gangrene and necrotizing soft tissue infections: evaluation of clinical outcome of 55 patients. Urol. Int. 2012; (89): 173 – 179.
6. http://redkie-bolezni.com/nekroticheskiy-fasciit-klassifikaci/

Опыт применения гистоэквивалент-биопластического материала гиалуроновой кислоты в хирургии

Б. Г. Стеценко[1], В. А. Дивеев[1], М. В. Сиряков[1], Г. Г. Иванов[1], К. П. Королева[2]

[1]Филиал № 2 Федерального государственного казенного учреждения «1586 Военный клинический госпиталь» Министерства обороны Российской Федерации, Россия, 141507, Московская область, г. Солнечногорск-7
[2]Федеральное государственное бюджетное военное образовательное учреждение высшего образования «Военно-медицинская академия имени С. М. Кирова» Министерства обороны Российской Федерации, Россия,194044, г. Санкт-Петербург, ул. Академика Лебедева, 6

***Контактное лицо:** Георгий Геннадьевич Иванов, doctorigg@yandex.ru*

В статье представлен опыт клинического применения гистоэквивалент-биопластического материала гиалуроновой кислоты (G-DERM®, Россия) в комплексном лечении пациента с синдромом диабетической стопы. Объективизация течения раневого процесса и динамики морфологических изменений в ране была основана на использовании компьютерной планиметрии в программе Wound Analyzer® (Lohmann & Rauscher, Австрия), фотодокумментирования и расчета процента уменьшения площади раны и скорости ее заживления.

***Ключевые слова:** гнойная рана, оценка течения раневого процесса, гнойно-некротические осложнения синдрома диабетической стопы, сахарный диабет, раневые покрытия.*

***Для цитирования:** Стеценко Б. Г., Дивеев В. А., Сиряков М. В., Иванов Г. Г., Королева К. П. Опыт применения гистоэквивалент-биопластического материала гиалуроновой кислоты в хирургии. Раны и раневые инфекции. Журнал им. проф. Б. М. Костючёнка. 2017; 4 (3): 30–35.*

DOI: 10.25199/2408-9613-2017-4-2-30–35.

The experience of using histoequivalent-bioplastic material of hyaluronic acid in surgery

B. G. Stetsenko[1], V. A. Diveev[1], M. V. Siryakov[1], G. G. Ivanov[1], K. P. Koroleva[2]
[1]Branch № 2 of Federal State Public Organization "1586 Military Clinical Hospital" Ministry of Defence of Russia Solnechnogorsk-7, Moscow region, 141507, Russia
[2]Federal State Budgetary Military Educational Institution of Higher Education "S. M. Kirov Military Medical Academy" Ministry of Defence of Russia 6 Akademika Lebedeva Str., Saint-Petersburg, 194044, Russia

The article presents the experience of using in clinic practice the histoequivalent-bioplastic material of hyaluronic acid (G-DERM®, Russia) by the complex treatment of a patient with diabetic foot syndrome. Objectification of the wound healing process and the dynamics of morphological changes in the wound was based on computer planimetry in the Wound Analyzer® program (Lohmann & Rauscher, Austria), photo-documenting and calculating the reduction wound area percentage and it's healing rate.

***Key words:** purulent wound, assessment of the wound healing process, purulo-necrotic complications of diabetic foot syndrome, diabetes mellitus, wound dressings.*

***For citation:** Stetsenko B. G., Diveyev V. A., Seryakov M. V., Ivanov G. G., Koroleva K. P. The experience of using histoequivalent-bioplastic material of hyaluronic acid in surgery. Wounds and Wound Infections. The Prof. B. M. Kostyuchenok Journal. 2017; 4 (3): 30–35.*

Введение

В современной восстановительной и реконструктивной хирургии, вопросах лечения гнойно-некротических осложнений синдрома диабетической стопы (СДС) прослеживается отчетливая тенденция к применению методов органоспецифического восстановления замещаемых структур с использованием биосовместимых материалов [1, 2].

В основе успешного заживления дефектов покровных тканей различной этиологии лежит купирование патологических процессов, связанных с нарушением микроциркуляции, нарастанием интерстициального

отека, неконтролируемой воспалительной реакцией, ацидозом и гиперцитокинемией, а также ранняя активация регенеративных механизмов [3, 4, 5].

Восстановительно-репаративный потенциал покровных тканей реализуется при сбалансированной пролиферации и миграции клеточных элементов, достаточном синтезе белка и компонентов внеклеточного матрикса, нормальном течении процессов эпителизации [6, 7].

Достижения в области современной клеточной и молекулярной биологии демонстрируют принципиально новую возможность восстановления поврежденных тканей с помощью материалов, способных имитировать свойства замещаемых биологических структур [8, 9, 10].

Для производства данных материалов применяются биодеградируемые полимеры: альгинаты, коллаген, желатин, фиброины шелка, хитозан и полиэфиры бактериального происхождения (полиоксибутираты, сополимеры). Важной отличительной особенностью биоматериалов является способность к биодеградации и включение в метаболизм клеток организма продуктов распада.

В ряде работ было продемонстрировано, что применение гиалуроновой кислоты (естественного протеогликана аморфного межклеточного вещества тканей) в хирургической практике открывает большие перспективы для разработки новых методов органоспецифической регенерации. Высокая эффективность микро- и наноструктурированных биоматериалов подтверждена биохимическими и электронно-микроскопическими данными. Убедительные результаты были получены при лечении дефектов покровных тканей, вызванных различными повреждениями (механические травмы, ожоги) и заболеваниями сосудов (трофические язвы нижних конечностей) [11, 12].

После адгезии гистоэквивалент-биопластического материала к тканям раны особенности его биоинженерной структуры обеспечивают постепенный лизис тканевыми энзимами, а также создают оптимальную внеклеточную микросреду для адгезии, миграции и пролиферации клеток покровных тканей. При биологической деструкции продукты распада включаются в состав регенерирующей ткани. Формирование регенерата и эпителизация происходят под защитным покровом пластического материала.

С учетом положительного опыта применения раневых покрытий на основе гистоэквивалент-биопластического материала гиалуроновой кислоты на базе филиала № 2 ФГКУ «1586 ОВКГ МВО» МО РФ использование данных покрытий было внедрено в протокол местного лечения пациентов с гнойно-некротическими осложнениями СДС и осложненным течением облитерирующего атеросклероза сосудов нижних конечностей.

Клиническое наблюдение

Пациент Р. 1939 года рождения находился на обследовании и лечении в хирургическом отделении филиала № 2 ФГКУ «1586 ОВКГ МВО» МО РФ города Солнечногорск Московской области.Поступил с жалобами на постоянные боли в правой стопе в течение последних трех недель, появление отека в области правой стопы, потемнение II-V пальцев, похолодание и онемение правой стопы. Боли появились внезапно, ранее подобных жалоб не отмечал, перемежающаяся хромота не беспокоила.

Общесоматический статус

Общее состояние относительно удовлетворительное. Кожные покровы и видимые слизистые физиологической окраски, кожа нижних конечностей бледная, в области голеней истончена, лишена волосяного покрова, имеются участки гиперпигментации до 8 см в диаметре. Периферические лимфоузлы не увеличены. Мышечная система развита удовлетворительно. В легких перкуторно ясный легочный звук, аускультативно везикулярное дыхание, хрипы не выслушиваются. Тоны сердца приглушены, ритм правильный. АД 135/75 мм рт. ст., пульс 88 ударов в минуту.

Ангиостатус при поступлении

Пульсация на бедренных артериях отчетливая, на подколенной артерии справа – отсутствует, слева – отчетливая. На артерии тыла стопы пульсация не определяется с обеих сторон.

Местный статус при поступлении

II-V пальцы правой стопы черного цвета, произвольные движения отсутствуют, пассивные движения сохранены, мягкие ткани изменены по типу сухой гангрены. Правая стопа холодная на ощупь, объем активных и пассивных движений сохранен. Чувствительность снижена до уровня верхней трети голени. Отмечается болезненность в области тыла стопы.

При рентгенологическом исследовании отмечается лизис костной ткани в области основных фаланг II-V пальцев. Дуплексное сканирование артерий нижних конечностей позволило диагностировать тромбоз подколенной артерии справа, по передней и задней большеберцовым артериям справа кровоток коллатеральный, гемодинамически незначимые субокклюзии задней большеберцовой артерии слева, окклюзии передней большеберцовой артерии слева.

В общеклиническом анализе крови лейкоцитоз до $10{,}3 \times 10^9$/л. В биохимическом анализе крови – уровень глюкозы 9,9 ммоль/л, гликированный гемоглобин в пределах референсных значений, других отклонений лабораторных показателей не наблюдается. При бактериологическом исследовании были верифицированы Staphylococcus aureus и Nocardia spp.

Диагноз

Облитерирующий атеросклероз артерий нижних конечностей. Тромбоз передней большеберцовой артерии и задней большеберцовой артерии справа в нижней трети. Сухая гангрена II-V пальцев правой стопы. ИБС, стенокардия напряжения 1 ФК, фибрилляция предсердий (постоянная форма), нормосистолия. ХСН 1 стадии 1 ФК.

Проведенное лечение

19.12.2016 была выполнена тромбэктомия из подколенной артерии; 27.12.2016 – резекция правой стопы по Шопару. Комплексное консервативное полиэтиологическое лечение основного заболевания и сосудистой патологии включало препараты простагландина Е1 в дозе 60 мкг/сут (Вазапростан) и альфа-липоевой кислоты в дозе 600 мг/сут (Октолипен). На фоне проведенного лечения было достигнуто клиническое улучшение, пациент выписан в удовлетворительном состоянии, швы сняты.

01.08.2017 – повторная госпитализация для лечения гнойной раны культи правой стопы.

Из анамнеза

Около двух недель назад, спустя 2–3 суток после ссадины культи, пациент отметил припухлость, покраснение и болезненность при надавливании. Через неделю заметил отторжение кожных покровов и истечение гнойного отделяемого (рис. 1). Обратился в поликлинику по месту жительства, после чего был госпитализирован в хирургическое отделение.

Общесоматический статус

Общее состояние удовлетворительное. Кожные покровы и видимые слизистые физиологической окраски, кожа нижних конечностей бледная, в области голеней истончена, лишена волосяного покрова, имеются участки гиперпигментации до 8 см в диаметре. Периферические лимфоузлы не увеличены. Мышечная система развита удовлетворительно. В легких перкуторно ясный легочный звук, аускультативно везикулярное дыхание, хрипы не выслушиваются. Тоны сердца приглушены, ритм правильный. АД 120/65 мм рт. ст., пульс 76 ударов в минуту.

Ангиостатус при поступлении

Пульсация на бедренных артериях отчетливая, на подколенных артериях отчетливая с обеих сторон. На артерии тыла стопы пульсация не определяется с обеих сторон.

Местный статус при повторной госпитализации

В области подошвенной поверхности правой стопы в проекции костей предплюсны расположена вялогранулирующая рана с краевыми некрозами, покрытая фибрином. При пальпации отмечается незначительная болезненность и скудное серозно-гнойное отделяемое. При компьютерной планиметрии площадь раны составила 1611,17 мм². Окружающие кожные покровы без признаков воспаления.

При рентгенологическом исследовании костно-деструктивных и костно-травматических изменений выявлено не было, дуплексное сканирование артерий нижних конечностей определило гемодинамически незначимые субокклюзии обеих задних большеберцовых артерий, окклюзии обеих передних большеберцовых артерий.

В общеклиническом анализе крови лейкоцитоза и других отклонений лабораторных показателей не наблюдается. В биохимическом анализе крови – уровень глюкозы, гликированного гемоглобина в пределах референсных значений, других отклонений не наблюдается. При бактериологическом исследовании раневого отделяемого верифицирован Staphylococcus aureus.

С учетом распространенности патологического процесса, области патологии, ампутации в анамнезе и общесоматического статуса было принято решение о сберегательной тактике лечения и максимально возможном сохранении опорной функции стопы.

Лечение было начато с этапных хирургических обработок и использования раневых покрытий на основе альгинатов. При переходе во вторую стадию раневого процесса для местного лечения применяли раневые покрытия на основе гиалуроновой кислоты G-DERM® (Россия). Перевязки проводили 1 раз в 7–10 суток. Для объективизации течения раневого процесса выполняли компьютерную планиметрию в программе Wound Analyzer® (Lohmann & Rauscher, Австрия).

Рис. 1. *Внешний вид раны на момент поступления: извращенное течение первой фазы раневого процесса: значительное количество некротических тканей, раневая поверхность частично покрыта фибрином, отечная бледная грануляционная ткань*
Fig. 1. *The wound appearance at admission to the hospital: the first phase of the wound healing process has a perverted course: a significant amount of necrotic tissue, the wound surface is partially covered with fibrin, edematous and pale granulation tissue*

Рис. 2. *Внешний вид раневой поверхности после 2-х этапных хирургических обработок и местного лечения альгинатными повязками (10-е сутки): уменьшение объема некротической ткани и фибрина, появление сочной мелко-зернистой грануляционной ткани*
Fig. 2. *The wound surface appearance after 2-times surgical debridment and local treatment with alginate dressings (10th day): decreasing the volume of necrotic tissue and fibrin, the appearance of health granulation tissue*

Рис. 3. *Внешний вид раневой поверхности на 10-е сутки лечения после наложения раневого покрытия G-DERM® (Россия)*
Fig. 3. *The wound surface appearance on the 10th day of treatment after applying G-DERM® (Russia)*

В качестве интегрального показателя оценивали процент уменьшения площади раны (ПУП), рассчитываемый по формуле:

ПУП = (S0 – S) × 100/S0 (1)

Где: S0 – исходная площадь, S – площадь раны на момент измерения.

Скорость заживления (СЗ) рассчитывали по формуле:

СЗ = ПУП/Т (2)

Где: ПУП – уменьшение площади раны в процентах, Т – количество дней между измерениями.

На рис. 1 представлен местный статус при поступлении. Извращенное течение первой фазы раневого процесса: значительное количество некротических тканей, раневая поверхность частично покрыта фибрином, отечная бледная грануляционная ткань.

При компьютерной планиметрии: площадь раны – 1611,17 мм², площадь некроза – 774,86 мм², что составляет 48,09 % от площади раны, площадь фибрина – 558,3 мм², что составляет 34,65 % от площади раны, площадь грануляций – 139,2 мм², что составляет 8,64 % от площади раны.

После выполнения двух этапных хирургических обработок и использования раневых покрытий на основе альгинатов на 10-е сутки лечения отметили положительную динамику течения раневого процесса в виде уменьшения объема некротической ткани и фибрина, появление сочной мелко-зернистой грануляционной ткани (рис. 2).

При компьютерной планиметрии: площадь раны – 1706,85 мм², площадь некроза – 157,11 мм², что составляет 9,20 % от площади раны, площадь фибрина – 247,14 мм², что составляет 14,48 % от площади раны, площадь грануляций – 1019,36 мм², что составляет 59,72 % от площади раны.

После очищения раны на 10-е сутки (при микробиологическом исследовании роста микрофлоры нет, при рентгенологическом исследовании признаки деструкции костной ткани отсутствуют) было произведено наложение раневого покрытия G-DERM® (Россия) (рис. 3).

Смену раневого покрытия производили каждые 7–10 суток. При местном лечении раны под раневым покрытием G-DERM® (Россия) отмечали выраженное сокращение глубины и площади раны, при отсутствии каких-либо

Рис. 4. *Внешний вид раневой поверхности на 35-е сутки лечения при замене раневого покрытия G-DERM®: уменьшение объема раны за счет роста зрелой грануляционной ткани и раневой контракции, площади раны за счет краевой эпителизации*
Fig. 4. *The wound surface appearance on the 35th day of treatment when replacing the G-DERM® wound cover: reduction of the wound volume due to the growth of mature granulation tissue and wound contraction, decreasing wound area due to marginal epithelialization*

Рис. 5. *Внешний вид раневой поверхности на 65-е сутки лечения: тенденция к заживлению раны вторичным натяжением*
Fig. 5. *The wound surface appearance on the 65th day of treatment: the tendency to the secondary tension wound healing*

Таблица 1. *Динамика течения раневого процесса*
Table 1. *The wound healing process dynamics*

Площадь раны и структурных элементов The area of wound and structural elements	Дата наблюдения Date of obtain			
	01.08.2017 (1-е сутки) мм², % mm², %	10.08.2017 (10-е сутки) мм², % mm², %	05.09.2017 (35-е сутки) мм², % mm², %	05.10.2017 (65-е сутки) мм², % mm², %
Площадь раны Wound area	1611,17	1706,85	762,99	231,97
Площадь некроза Necrosis area	774,86 (48,09)	157,11 (9,20)	0,44 (0,06)	0,27 (0,12)
Площадь фибрина Fibrin area	558,3 (34,65)	247,14 (14,48)	567,86 (74,43)	148,96 (64,22)
Площадь грануляционной ткани Granulation tissue area	139,2 (8,64)	1019,36 (59,72)	1,11 (0,15)	35,42 (15,27)
Площадь эпителия Epithelium area	138,81 (8,62)	283,23 (16,59)	193,59 (25,37)	47,33 (20,40)

нежелательных местных и общих реакций. Лечение было продолжено в амбулаторном режиме. На 35-е и 65-е сутки процент уменьшения площади раны составил 55,3 % и 86,4 % соответственно. Скорость заживления раны: 1,3 % в сутки с 10-х по 35-е сутки и 2,32 % в сутки с 35-х по 65-е сутки (рис. 4, 5).

В табл. 1 представлены сводные данные о площадях раны, некроза, фибрина, грануляционной ткани и эпителия при поступлении, на 10-е, 35-е и 65-е сутки наблюдения.

Заключение

Применение раневых покрытий на основе альгинатов после радикальной хирургической обработки в условиях отсутствия критической ишемии пораженной конечности позволяет добиться очищения раневой поверхности и перехода во вторую стадию раневого процесса уже к 10-м суткам лечения. Использование гистоэквивалент-биопластического материала на основе гиалуроновой кислоты делает возможным проведение дальнейшего лечения в условиях амбулаторного стационара без риска реинфицирования раневой поверхности, что положительно отражается на экономических показателях работы клиники, а также уменьшает нагрузку на медицинский персонал, хотя и не сокращает сроки вторичного заживления раневых дефектов. Современные раневые покрытия делают возможным органоспецифическое замещение структур. Использование нового биоматериала, на наш взгляд, улучшает качество лечения и сокращает период медико-социальной и профессиональной реабилитации данной категории пациентов.

Конфликт интересов. Авторы заявляют об отсутствии конфликта интересов.
Финансирование. Исследование не имело спонсорской поддержки.

ЛИТЕРАТУРА / REFERENCES

1. Рахматуллин Р. Р. Биопластический материал на основе гиалуроновой кислоты: биофизические аспекты фармакологических свойств. Фармация. 2011; (4): 37-39. *[Rahmatullin R. R. Bioplastic material based on hyaluronic acid: biophysical aspects of pharmacological properties. Pharmacy = Farmaciya. 2011; (4): 37-39. (In Russ.)].*
2. Зиновьев Е. В. и др. Механотопография и биологические свойства гистоэквивалент-биопластического материала на основе гидроколлоида гиалуроновой кислоты. Вестник Российской военно-медицинской академии. 2013; 4 (44): 200-204. *[Zinoviev E. V. et. al. Mehanoterapija and biological properties of gesticulant-bioplastic material based on hyaluronic acid hydrocolloid. Bulletin of the Russian military medical Academy = Vestnik Rossijskoj voenno-medicinskoj akademii. 2013; 4 (44): 200-204. (In Russ.)].*
3. Зиновьев Е. В. и др. Возможности биопластики трофических язв гистоэквивалент-биопластическим материалом на основе гидроколлоида гиалуроновой кислоты. Хирург.». 2014; (4): 14-21. *[Zinoviev E. V. et. al. bioplastic venous ulcers gesticulant-bioplastic material based on hyaluronic acid hydrocolloid. Surgery = Xirurg. 2014; (4): 14-21. (In Russ.)].*
4. Адельшин А. И. и др. Нативные матриксы для создания живого эквивалента кожи. Морфологические ведомости. 2013; (3): 4-8. *[Adelshin, A. I. et. al. Native matrices to create a living equivalent of the skin. Morphological statements = Morfologicheskie vedomosti. 2013; (3): 4-8. (In Russ.)].*
5. Забиров Р. А. и др. Использование новых биопластических материалов в клинической практике. Российская оториноларингология. 2011; 53 (4): 77-85. *[Zabirov R. A. et al. Use of new bioplastic materials in clinical practice. Russian otorhinolaryngology = Rossijskaya otorinolaringologiya. 2011; 53 (4): 77-85. (In Russ.)].*
6. Бурлуцкая О. И. и др. Восстановление ногтевой пластины с помощью гиалуроновой кислоты, обогащенной микроэлементным комплексом. Экспериментальная и клиническая дерматокосметология. 2011; (5): 33-35. *[Burlutskaya O. I. et al. Restoration of the nail plate with the help of hyaluronic acid enriched with a microelement complex. Experimental and clinical dermatocosmetology = E'ksperimental'naya i klinicheskaya dermatokosmetologiya. 2011; (5): 33-35. (In Russ.)].*
7. Бурлуцкая О. И. и др. Восстановление дефектов кожи у больных ладонно-подошвенным псориазом с помощью нового биопластического материала «Гиаматрикс». Экспериментальная и клиническая дерматокосметология. 2011; (4): 52-54. *[Burlutskaya O. I. et al. Recovery of skin defects in patients with Palmar-plantar psoriasis with a new bioplastic material "Hyamatrix". Experimental and clinical dermatocosmetology = E'ksperimental'naya i klinicheskaya dermatokosmetologiya. 2011; (4): 52-54. (In Russ.)].*
8. Бурлуцкая О. И. и др. Применение биоматериала «Гиаматрикс» после инвазивных процедур в пластической хирургии и косметологии. Врач. 2011; (11): 22-24. *[Burlutskaya O. I. et al. Application of biomaterial "Giamatrix" after invasive procedures in plastic surgery and cosmetology. Doctor = Vrach. 2011; (11): 22-24. (In Russ.)].*
9. Бурлуцкая О. И., Рахматуллин Р.Р., Гильмутдинов Р. Г., Бурцева Т. И., Гильмутдинова И. Р. Современное состояние и перспективные тенденции рынка биопластических материалов. Фармация. 2011; (7): 49-51. *[Burlutskaya O. I., Rakhmatullin R. R., Gilmutdinov R. G., Burtseva T. I., Gilmutdinova I. R. Current state and perspective trends of the market of bioplastic materials. Pharmacy = Farmaciya. 2011; (7): 49-51. (In Russ.)].*
10. Рахматуллин Р. Р. Биопластический материал на основе гиалуроновой кислоты: биофизические аспекты фармакологических свойств. Фармация. 2011; (4): 37-39. *[Rahmatullin R. R. Bioplastic material based on hyaluronic acid: biophysical aspects of pharmacological properties. Pharmacy = Farmaciya. 2011; (4): 37-39. (In Russ.)].*
11. Стадников А. А., Забиров Р. А., Щетинин В. Н., Рахматуллин Р. Р., Коваленко Л. В. Новый биопластический материал для регенерации покровных тканей (данные электронно-микроскопических исследований). Российская оториноларингология. 2009; 3 (4): 100-102. *[Stadnikov A. A., Zabirov R. A., Shchetinin V. N., Rakhmatullin R. R., Kovalenko L. V. New bioplastic material for regeneration of epithelial tissues (the data of electron microscopic studies). Russian otorhinolaryngology = Rossijskaya otorinolaringologiya. 2009; 3 (4): 100-102. (In Russ.)].*
12. Рахматуллина Л. Р., Барышева Е. С., Рахматуллин Р. Р., Бурлуцкая О. И. Биохимические подходы к разработке биосовместимых материалов. Вестник ОГУ. 2009; (10): 685-686. *[Rakhmatullina L. R., Barysheva E. S., Rakhmatullin R. R., burlutskaya O. I. Biochemical approaches to the development of biocompatible materials. Vestnik OGU. 2009; (10): 685-686. (In Russ.)].*

П Р Е С С - Р Е Л И З

Международная научно-практическая конференция «ВАКУУМНАЯ ТЕРАПИЯ РАН У ДЕТЕЙ И ВЗРОСЛЫХ. РОССИЙСКИЙ И МЕЖДУНАРОДНЫЙ ОПЫТ»

18–19 мая 2018 г. Москва

Глубокоуважаемые коллеги!

18–19 мая 2018 года РОО «Хирургическое общество – Раны и раневые инфекции», ГБУЗ «НИИ неотложной детской хирургии и травматологии» ДЗМ, ФГБУ «Институт хирургии им. А. В. Вишневского» Минздрава России, ФГАОУ ВО «Российский университет дружбы народов» Минобрнауки России, ООО «Российское общество хирургов», Международный фонд помощи детям при катастрофах и войнах планируют проведение **международной научно-практической конференции «Вакуумная терапия ран у детей и взрослых. Российский и международный опыт».**

Разработка новых препаратов для местного лечения ран, как и поиск альтернативных методов, основанных чаще всего на использовании физических явлений и энергий, – направления, которые уже много веков занимают умы ученых и врачей всего мира. Вакуумная терапия является одним из таких методов и благодаря своей эффективности, безопасности и удобству как для врача, так и для пациента снискала большую любовь среди хирургов различных специальностей.

Успех конференции «Вакуумная терапия ран у детей и взрослых», проведенной РОО «Хирургическое общество – Раны и раневые инфекции» 16–17 апреля 2013 года в Москве (архив мероприятия на сайте www.woundsurgery.ru), привел к практически повсеместному внедрению метода в хирургическую практику медицинских организаций России и стран СНГ. Стремительный рост количества докладов на хирургических форумах и статей в периодической печати, посвященных опыту использования отрицательного давления в хирургии, также свидетельствуют о высоком интересе профессионального сообщества к данной проблеме. Вместе с тем, накопленный в течение последних лет опыт требует анализа отдаленных результатов и разработки протоколов лечения больных как в детской, так и во взрослой клинической практике. Особого внимания заслуживают вопросы режимов вакуумной терапии, кратности перевязок и продолжительности курса лечения.

В связи с этим было принято решение конференцию повторить, пригласив к участию в ней ведущих специалистов в области лечения ран и раневой инфекции из Европы, США и Латинской Америки.

Организационный комитет обращает внимание организаторов здравоохранения (главных врачей медицинских учреждений, главных хирургов субъектов РФ, департаменты и министерства здравоохранения) на предстоящую конференцию и рекомендует направить для участия в ней своих специалистов.

Основные направления:

1. Патогенез раневого процесса при вакуумной терапии.
2. Анатомо-физиологические и морфологические особенности использования вакуумной терапии.
3. Методика вакуумной терапии у детей и взрослых: режимы, кратность смены повязок, продолжительность курса лечения.
4. Техническое обеспечение вакуумной терапии ран и экономические аспекты использования вакуумных повязок.
5. Вакуумная терапия ран и отдаленные результаты ее применения в:

- детской хирургии;
- травматологии и ортопедии;
- гнойной хирургии;
- торакальной хирургии;
- абдоминальной хирургии;
- сосудистой хирургии;
- комбустиологии;
- пластической хирургии.

Тезисы, присланные до 1 марта, будут опубликованы в сборнике материалов конференции после их одобрения организационным комитетом.

Тезисы объемом до четырех страниц в электронном виде (MS WORD, шрифт Times New Roman, размер 12, интервал 1,5) просим высылать по e-mail: ezotova2008@mail.ru. В конце текста должны быть указаны фамилия, имя, отчество авторов, адрес с почтовым индексом, контактный номер телефона, адрес электронной почты.

Место проведения: 119180, г. Москва, ул. Большая Полянка, 22 (ГБУЗ «НИИ неотложной детской хирургии и травматологии» ДЗМ)

Проживание: Для бронирования гостиницы свяжитесь с координатором по размещению Павлом Окаевым по электронной почте opa@msk.welt.ru или по факсу: +7 (495) 933 78 77. Если у Вас возникнут какие-либо вопросы, Вы также всегда можете связаться с Павлом по тел.: +7 (495) 933 78 78, доб.119 (Райзер бюро Вельт).

Внимание!!!

Участие в работе конференции без уплаты регистрационных взносов только для членов РОО «Хирургическое общество – Раны и раневые инфекции» (вступление в Общество на сайте www.woundsurgery.ru).

Для клинических ординаторов и аспирантов сумма регистрационного взноса – 300 рублей; для врачей и профессорско-преподавательского состава – 1000 руб. Регистрационный взнос включает: портфель участника (программа конференции, сборник тезисов), сертификат участника с баллами РОХ, возможность посещения всех научных мероприятий, номер журнала «Раны и раневые инфекции. Журнал им. проф. Б. М. Костючёнка», посещение кофе-брейков. Оплата будет осуществляться при регистрации.

Предварительная регистрация и информация о конференции на сайтах **www.woundsurgery.ru, www.общество-хирургов.рф**

Президент Региональной общественной организации
«Хирургическое общество – Раны и раневые инфекции»
В. А. Митиш

P R E S S - R E L E A S E

International scientific and practical conference "VACUUM THERAPY OF CHILDREN AND ADULTS' WOUNDS. RUSSIAN AND INTERNATIONAL EXPERIENCE"

18–19 may 2018, Moscow

Dear colleagues!

18–19 may 2018 RPO "Surgical Society – Wounds and Wound Infections", State Budgetary Healthcare Institution "Research Institute of Emergency pediatric surgery and traumatology" Moscow Health Department, Federal Government Budgetary Institution "A.V. Vishnevsky Institute of Surgery" Ministry of Health of Russian Federation, FSAEI "Peoples' Friendship University of Russia" Ministry of Education and Science of Russian Federation, LLC "Russian Surgery Society", International Fund of Assistance to Children suffered in Catastrophes and Wars plan to hold **International scientific and practical conference "Vacuum therapy of children and adults' wounds. Russian and international experience".**

Developing of new medicine for local wounds treatment as searching alternative methods mostly based on physical phenomena and powers are the directions, which occupy minds of scientists and doctors from all over the world for a long time. Vacuum therapy is one of such methods and due to its efficiency, safety and convenience for both the doctor and the patient got the great love among surgeons of different specialties. The success of conference "VACUUM THERAPY OF CHILDREN AND ADULTS' WOUNDS", that was held by RPO "Surgical Society – Wounds and Wound Infections" on the 16–17th of April 2013 in Moscow (the event archive is on the website www.woundsurgery.ru) has led to almost widespread implementation of the method in surgical practice of healthcare organizations in Russian Federation and CIS nations. The rapid increase of number of reports on surgical forums and articles in printed media, oriented on the experience of using negative pressure in surgery, also make obvious the high interest of professional society to this problem. Moreover, recent experience requires the analysis of far results and developing of treatment guidelines for both children and adults' clinical practice. Special attention should be paid to such questions as structure of vacuum therapy, number of bandaging and duration of treatment.

It is expected the participation in conference of head specialists on problems of wounds and wound infections from Europe, the USA and Latin America.

The Organizing Committee calls attention of public health administrators (chief physicians of the healthcare institutions, chief surgeons of territorial entity of Russian Federation, Departments and Ministries of Health) on forthcoming conference and recommends sending specialists for participation.

The main themes:

1. Pathogenesis of wounding process in vacuum therapy.
2. Physiologic and morphologic characteristics of using the vacuum therapy.
3. Methods of children and adults' vacuum therapy: regiments, numbers of changing the bandages, the duration of treatment.
4. Technical support of wounds in vacuum therapy and economic aspects of using the vacuum bandages.
5. The vacuum therapy of wounds and particular results of its using:

- Pediatric surgery;
- Traumatology and orthopedics;
- Purulent surgery;
- Thoracic surgery;
- Abdominal surgery;
- Vascular surgery;
- Combustiology;
- Plastic surgery.

Abstracts sent before the 1st of March will be published in the conference information package after approval by the Organizing Committee.

Abstracts up to 4 pages in electronic form (MS WORD, Times New Roman font, text size 12, interval 1,5) must be sent on the e-mail: ezotova2008@mail.ru. In the end of the text there should be listed surname, name, paternal name, address with the postcode, telephone number and e-mail.

Attention! Contest! As part of the conference it will be held the contest of projects for young scientists (under 35 years old). 3 best projects will be awarded. The projects sent with the mark "for the contest" will participate. The conditions of the contest: the project mustn't be published before, there must be just one author in each project, the theme of the project must be appropriate to the scientific program of conference.

Location: Moscow, Bolshaya Polyanka st., 22 (State Budgetary Healthcare Institution "Research Institute of Emergency pediatric surgery and traumatology" Moscow Health Department).

Accommodation: For the hotel reservation please contact with coordinator Pavel Okaev by the e-mail: opa@msk.welt.ru or by fax: +7 (495) 933 78 77. If you have any questions, you can also contact with Pavel on tel.: +7 (495) 933 78 78, add. 119 (Raiser Bureau Welt).

Attention!!!

The participation in the conference without paying of registration fee is only for members of RPO "Surgical Society – Wounds and Wound Infections" (joining to the society on the website www.woundsurgery.ru).

The registration fee for resident physicians and Ph.D. candidates is 300 rubles; the registration fee for doctors and teaching stuff is 1000 rubles. The registration fee includes: the participant portfolio (the program of conference, package of abstracts, the participant certificate with POX points, the possibility to visit all scientific events, the magazine "Wounds and wound infections. The Magazine named after Professor B.M. Kostyuchonok", visitation of coffee-breaks. The payment will be during the registration.

Advance registration and information about the conference is on the websites: **www.woundsurgery.ru, www.общество-хирургов.рф**

President of the Regional public organization
"Surgical Society – Wounds and Wound Infections"
V. A. Mitish

Информация для авторов

Уважаемые коллеги!

При оформлении статей, направляемых в журнал «Раны и раневые инфекции. Журнал им. проф. Б. М. Костючёнка», следует руководствоваться обновленными правилами.

1. Статья должна сопровождаться официальным направлением от учреждения, в котором выполнена работа, иметь визу научного руководителя. В направлении можно указать, является ли статья диссертационной.

2. Статья должна быть представлена в электронном виде (компакт-диск или дискета) с распечаткой на бумаге формата А4 в двух экземплярах (таблицы, графики, рисунки, подписи к рисункам, список литературы, резюме – на отдельных листах).

Шрифт – Times New Roman, 14 пунктов, через 1,5 интервала. Все страницы должны быть пронумерованы.

3. На первой странице должно быть указано: название статьи, инициалы и фамилии всех авторов, полное название учреждения (учреждений), в котором (которых) выполнена работа, его (их) полный адрес с указанием индекса.

Обязательно указывается, в каком учреждении работает каждый из авторов.

Статья должна быть подписана всеми авторами. В конце статьи должны быть обязательно указаны **контактные телефоны, рабочий адрес с указанием индекса, факс, адрес электронной почты и фамилия, имя, отчество полностью, занимаемая должность, ученая степень, ученое звание автора (авторов)**, с которым редакция будет вести переписку.

4. В оригинальных статьях необходимо указать, в каком из этапов создания статьи принимал участие каждый из ее авторов:

• Концепция и дизайн исследования.
• Сбор и обработка материала.
• Статистическая обработка данных.
• Написание текста.
• Редактирование.

Пример:
Авторы: И. И. Иванов, П. П. Петров, С. С. Сидоров
Участие авторов:
Концепция и дизайн исследования – И. И., С. С.
Сбор и обработка материала – П. П.
Статистическая обработка – П. П.
Написание текста – С. С.
Редактирование – И. И.

5. Объем статей: оригинальная статья – не более 12 страниц; описание отдельных наблюдений, заметки из практики – не более 5 страниц; обзор литературы – не более 20 страниц; краткие сообщения и письма в редакцию – 3 страницы.

Структура оригинальной статьи: введение, материалы и методы, результаты исследования и их обсуждение, заключение (выводы).

К статьям должно быть приложено **резюме** на русском языке, отражающее содержание работы, с названием статьи, фамилиями и инициалами авторов, названиями учреждений; для оригинальных статей – структурированное резюме (введение, материалы и методы, результаты и т. д.). Объем резюме – 2000–5000 знаков с пробелами. Количество ключевых слов должно составлять от 10 до 50.

6. Иллюстративный материал:

• Фотографии должны быть контрастными; рисунки, графики и диаграммы – четкими.

• Фотографии представляются в оригинале или в электронном виде в формате TIFF, JPG, CMYK с разрешением не менее 300 dpi (точек на дюйм).

• Графики, схемы и рисунки должны быть представлены в формате EPS Adobe Illustrator 7.0–10.0. При невозможности представления файлов в данном формате необходимо связаться с редакцией.

• Все рисунки должны быть пронумерованы и снабжены подрисуночными подписями. Подписи к рисункам даются на отдельном листе. На рисунке указываются «верх» и «низ»; фрагменты рисунка обозначаются строчными буквами русского алфавита – «а», «б» и т. д. Все сокращения и обозначения, использованные на рисунке, должны быть расшифрованы в подрисуночной подписи.

• Все таблицы должны быть пронумерованы, иметь название. Все сокращения расшифровываются в примечании к таблице.

• Ссылки на таблицы, рисунки и другие иллюстративные материалы приводятся в надлежащих местах по тексту статьи в круглых скобках, а их расположение указывается автором в виде квадрата на полях статьи слева.

7. Единицы измерений даются в СИ.

Все сокращения (аббревиатуры) в тексте статьи должны быть полностью расшифрованы при первом употреблении. Использование необщепринятых сокращений не допускается.

Название генов пишется курсивом, название белков – обычным шрифтом.

8. К статье должен быть приложен список цитируемой литературы, оформленный следующим образом:

• Список ссылок приводится **в порядке цитирования**. Все источники должны быть пронумерованы, а их нумерация – строго соответствовать нумерации в тексте статьи. Ссылки на неопубликованные работы не допускаются.

• Для каждого источника необходимо указать: фамилии и инициалы авторов (если авторов более 4, указываются первые 3 автора, затем ставится «и др.» в русском или «et al.» – в английском тексте).

• При ссылке на ***статьи из журналов*** указывают также название статьи; название журнала, год, том, номер выпуска, страницы; при наличии – идентификаторы DOI и PMID.

• При ссылке на ***монографии*** указывают также полное название книги, место издания, название издательства, год издания.

• При ссылке на ***авторефераты*** диссертаций указывают также полное название работы, докторская или кандидатская, год и место издания.

• При ссылке на ***данные, полученные из Интернета***, указывают электронный адрес цитируемого источника.

• Все ссылки на литературные источники печатаются арабскими цифрами в квадратных скобках (например, [5]).

• Количество цитируемых работ: в оригинальных статьях желательно **не более 25** источников, в обзорах литературы – **не более 60**.

9. Представление в редакцию ранее опубликованных статей не допускается.

10. Все статьи, в том числе подготовленные аспирантами и соискателями ученой степени кандидата наук по результатам собственных исследований, принимаются к печати бесплатно, в порядке общей очереди.

11. Порядок рецензирования авторских материалов следующий.

Все статьи, поступающие для публикации в журнале, подвергаются рецензированию.

Рецензенты работают со статьей как с конфиденциальным материалом, строго соблюдая право автора на неразглашение до публикации содержащихся в статье сведений. Дополнительные эксперты могут привлекаться рецензентом к работе только с разрешения редакции и также на условиях конфиденциальности.

Замечания рецензентов направляются автору без указания имен рецензентов. Решение о публикации (или отклонении) статьи принимается редколлегией после получения рецензий и ответов автора.

В отдельных случаях редколлегия может направить статью на дополнительное рецензирование, в том числе на статистическое и методологическое рецензирование.

Издание осуществляет рецензирование всех поступающих в редакцию материалов, соответствующих ее тематике, в целях их экспертной оценки. Все рецензенты являются признанными специалистами по тематике рецензируемых материалов и имеют в течение последних 3 лет публикации по тематике рецензируемой статьи. Рецензии хранятся в редакции издания в течение 5 лет.

Редакция издания направляет авторам представленных материалов копии рецензий или мотивированный отказ, а также направляет копии рецензий в Министерство образования и науки Российской Федерации при поступлении в редакцию издания соответствующего запроса.

Редколлегия журнала проводит постоянную оценку качества рецензирования с помощью русской версии опросника Review Quality Instrument (Version 3.2) [van Rooyen S., Black N., Godlee F.J. Development of the Review Quality Instrument (RQI) for Assessing Peer Reviews of Manuscripts. Clin Epidemiol 1999; 52 (7): 625–9].

12. Конфликт интересов.

При представлении рукописи авторы несут ответственность за раскрытие своих финансовых и других конфликтных интересов, способных оказать влияние на их работу.

Все существенные конфликты интересов должны быть отражены в рукописи (в сноске на титульной странице).

При наличии спонсоров авторы должны указать их роль в определении структуры исследования, сборе, анализе и интерпретации данных, а также принятии решения о публикации полученных результатов. Если источники финансирования не участвовали в подобных действиях, это также следует отметить.

Авторы должны представить заполненную анкету.

Каждый из авторов должен ответить на приведенные ниже вопросы, утвердительный ответ требует дополнительной информации.

Название рукописи (статьи) _____

Автор: _____

1) Получали ли Вы или Ваши близкие родственники деньги, подарки и иное вознаграждение от организации, учреждения или компании, на которой финансово может отразиться Ваша публикация, включая гонорары за выступления, консультации, подарки, финансирование поездок, средства на исследования?

Да/Нет

2) Есть ли у Вас близкие родственники, работающие на организацию, учреждение или компанию, на которой финансово может отразиться Ваша публикация?

Да/Нет

3) Есть ли у Вас близкие родственники, находящиеся на вышестоящей позиции, т. е. руководитель/директор организации, учреждения или компании, на которой финансово может отразиться Ваша публикация?

Да/Нет

4) Есть ли у Вас близкие родственники – держатели акций, имеющие инвестиции или иные финансовые интересы (за исключением паевых инвестиционных фондов) в организации, учреждении или компании, на которой финансово может отразиться Ваша публикация?

Да/Нет

5) Могут ли результаты этой публикации прямо или косвенно повлиять на Ваше вознаграждение?

Да/Нет

6) Есть ли другие потенциальные конфликты или существующие противоречия в интересах, которые необходимо знать редакции?

Да/Нет

13. Информированное согласие.

Запрещается публиковать любую информацию, позволяющую идентифицировать больного (указывать его имя, инициалы, номера историй болезни на фотографиях, при составлении письменных описаний и родословных), за исключением тех случаев, когда она представляет большую научную ценность и больной (его родители или опекуны) дал на это информированное письменное согласие. При получении согласия об этом следует сообщать в публикуемой статье.

14. Права человека и животных.

Если в статье имеется описание экспериментов на человеке, необходимо указать, соответствовали ли они этическим стандартам Комитета по экспериментам на человеке (входящего в состав учреждения, в котором выполнялась работа, или регионального) или Хельсинкской декларации 1975 г. и ее пересмотренного варианта 2000 г.

При изложении экспериментов на животных следует указать, соответствовало ли содержание и использование лабораторных животных правилам, принятым в учреждении, рекомендациям национального совета по исследованиям, национальным законам.

Статьи, не соответствующие данным требованиям, к рассмотрению не принимаются.

Все поступающие статьи рецензируются.

Присланные материалы обратно не возвращаются.

Редакция оставляет за собой право на редактирование статей, представленных к публикации.

Статьи направлять в редакцию по адресу:
ws@woundsurgery.ru.

Information for authors

Dear colleagues!

Please, follow the updated rules of articles presentation for the journal "Wounds and Wound Infections. The Prof. B.M. Kostyuchyonok Journal".

1. The article must be accompanied by an official letter from the institution where the work has been done and have a supervisor's visa. The letter may indicate whether the article is associated with the theme(s) of the dissertation.

2. The article shall be presented in digital form (on CD or floppy disc) together with the print out on A4 format paper in two copies (tables, diagrams, images, legends to pictures, list of references, summary shall be provided on separate sheets).

Font – Times New Roman, 14 pt, 1.5 interval. All pages shall be numbered.

3. The following should be stated on the first page: title of the article, initials and surnames of all authors, full name of institution(s), where the paper is prepared, its (their) full address including ZIP code.

The institution of employment is mandatory to be stated for each author.

The article shall be signed by all authors. After the end of the article, the following details shall be stated: **contact telephone numbers, business address including ZIP code, fax, e-mail and surname, name and patronymic in full, position, degree, academic title of the author(s)**, whom the Board of Editors will do correspondence with.

4. Original articles must indicate the contribution made by each author:

• Study concept and design.
• Material collection and processing.
• Data statistical processing.
• Text writing.
• Editing.

An example:
Authors: I.I. Ivanov, P.P. Petrov, S.S. Sidorov
The authors' contribution:
Study concept and design by I.I., S.S.
Material collection and processing by P.P.
Statistical processing by P.P.
Text writing by S.S.
Editing by I.I.

5. Volume of articles: original article – not more than 12 pages; description of some observations, notes of practical work – not more than 5 pages; literature review – not more than 20 pages; brief messages and letters to Board of Editors – 3 pages.

Structure of original article: introduction, materials and methods, results of research and their discussion, opinion (conclusions).

The articles shall be attached with **summary** in Russian, reflecting the contents of the paper, stating the title of the article, surnames and initials of authors, names of institutions; for original articles – structured summary (introduction, materials and methods, results etc.). Volume of summary shall be between 2000 and 5000 symbols with spaces. Number of key words shall be between 10 and 50.

6. Illustrative material:

• Photos shall be contrast; all pictures, charts and diagrams shall be clear.

• Photos shall be provided in original copies or in digital copies in format TIFF, JPG, CMYK with resolution at least 300 dpi (dots per inch).

• Schedules, diagrams and pictures shall be provided in format EPS Adobe Illustrator 7.0–10.0. If you cannot provide the files in such format, please, contact the Board of Editors.

• All pictures shall be numbered and provided with the legends. Legends to pictures shall be on a separate sheet. The picture shall indicate the "top" and the "bottom"; the fragments of the picture shall be designated with the lower case letters of Russian alphabet – «а», «б» etc. All abbreviations and designations, used on the picture, shall be statев in full in the legend under the picture.

• All tables shall be numbered and provided with the title. All abbreviations shall be stated in full in notes to the table.

• References to tables, pictures and other illustrative materials shall be included in proper places throughout the text of the article in parentheses, and their location shall be stated by the author by the form of square on the left margin of the article page.

7. Units of measurements shall be stated according to SI system.

All acronyms (abbreviations) in the text of the article shall be stated in full, when used for the first time. Please, do not use the uncommon acronyms.

Names of gens shall be written in italics, name of proteins – by normal font.

8. The article shall be attached with the list of references, prepared as follows:

• The list of references shall be in **alphabetical order**. All sources of references shall be numbered, and their numbering shall strictly comply with the numbering used in the text of the article. Please do not refer to the papers, which are not published yet.

• State for each source: surname and initial of authors (if authors are more than 4, state the first 3 authors, then «и др.» in the text in Russian or «et al.» – in the text in English).

• When referring to the ***article from the journal*** state also the title of the article; title of the journal, year, volume, issue number, page number; DOI, PMID.

• When referring to the ***monograph*** state also full name of the book, place of publishing, publishing house, year of issue.

• When referring to ***synopsis of thesis*** state also full title of the thesis, whether it, Dr. Sci. or PhD thesis, year and place of issue.

• When referring to ***data found on the Web***, state the link to the reference.

• All references to the literature shall be printed in Arabic figures in brackets (e. g. [5]).

• It is desirable that the number of referred papers in original articles ***is not more than 25***, and in literature reviews – ***not more than 60***.

9. Please do not submit previously published articles again to the Board of Editors.

10. All articles, including those prepared by the postgraduate students and applicants for Ph. D. degree upon the results of their own research, shall be accepted for publishing free of charge, on a first in first out principle.

11. The author's materials are to be peer-reviewed in the following order.

All articles submitted for publication in the journal are peer-reviewed.

Peer reviewers treat the article as confidential material, by strictly observing the author's right to confidentiality of the information contained in the paper before its publication.

Additional experts may be invited by the peer reviewer to work only with the permission of the Editorial Board and in terms of confidentiality.

The comments of the peer reviewers are sent to the author without indicating their names. The decision on publication (or rejection) of the article is made by the Editorial Board after the reviews and the author's replies have been received.

In some cases the Editorial Board may send the article for further peer review, including for statistical and methodological reviews.

The editors make a peer review of all submitted materials relevant to the journal's themes for the purpose of their expert evaluation. All peer reviewers are recognized specialists in the themes of peer reviewed materials and have had publications on the themes of a peer-reviewed article in the last 3 years. The peer reviews are kept at the editorial office for 5 years.

The Editorial Board sends the copies of reviews or a reasoned refusal to the authors of submitted materials and those to the Ministry of Education and Science of the Russian Federation as the relevant request enters the editorial office.

The Editorial Board of the journal continually assesses the quality of peer review, by applying the Russian version of the questionnaire "Review Quality Instrument" (Version 3.2) [van Rooyen S., Black N., Godlee F.J. Development of the Review Quality Instrument (RQI) for Assessing Peer Reviews of Manuscripts. Clin Epidemiol 1999;52(7):625–9].

12. Conflict of interest

When submitting their manuscript, the authors are responsible for disclosing their financial and other conflicts of interest that can affect their work.

All significant conflicts of interest should be reflected in the manuscript (in the footnote on the title page).

If there are sponsors, the authors should define their role in determining the study design, data collection, analysis, and interpretation, and the decision to publish the findings. If the sponsors have not taken such actions, this should be also indicated.

The authors must submit a completed application form:

Each author should answer the following questions; an affirmative answer requires additional information.

Title of the manuscript (article) _____

Author: _____

1) Have you or your close relatives received money, gifts, and other remuneration from an organization, institution, or company whose financial status may be affected by your publication, including fees for speeches, consultations, gifts, travel funding, and funds for the investigation.

Yes/No

2) Do you have close relatives working for an organization, institution, or company whose financial status may be affected by your publication?

Yes/No

3) Do you have close relatives who are in a higher position, i.e. the Head/Director of an organization, institution, or company whose financial status may be affected by your publication?

Yes/No

4) Do you have close relatives who are the holders of shares with investments or other financial interests (excluding unit investment trusts) in an organization, institution, or company whose financial status may be affected by your publication?

Yes/No

5) Can the results of this publication directly or indirectly affect your reward?

Yes/No

6) Are there any potential or existing conflicts of interest which the Editorial Board should know?

Yes/No

13. Informed consent

It is prohibited to publish any information that can identify a patient (give his/her name and initials, the number of case histories in the photos, when making written descriptions and genealogies) except when it is of great scientific values and when the patient (his/her parents or guardians) have given an informed written consent. After obtaining the consent, this should be reported in the published article.

14. Human and animal rights

If the article describes human experiments, it should be specified whether the latter satisfy the ethical standards of the Committee on Human Experimentation (a part of the institution where the work has been done, or a regional one) or the 1975 Helsinki Declaration or its revised version in 2000.

When describing animal experiments, it should be pointed out whether the keeping and use of laboratory animals are in compliance with the rules established at the institution, the recommendations of the National Experimentation Council, and national laws.

The articles, which do not correspond to above rules, will be rejected.

All received articles are refereed.

No received materials are sent back.

Board of Editors reserves the right to proofread the articles, submitted for publishing.

Please send the articles to:

ws@woundsurgery.ru.

Универсальная анкета на вступление в Общество/подписку на журнал

***Шаг 1:** Выберите желаемую позицию и отметьте галочкой:*

☐ ***Вступление в Общество + годовая бесплатная подписка на специализированное издание:***
РОО «Хирургическое общество – Раны и раневые инфекции» + журнал «Раны и раневые инфекции. Журнал им. проф. Б. М. Костючёнка»

☐ ***Платная подписка на издание – 2000 руб/год (для врачей – не членов Общества):***
Журнал «Раны и раневые инфекции. Журнал им. проф. Б. М. Костючёнка» (ежеквартально)

***Шаг 2:** Заполните форму для приема в члены организации (только для вступающих в Общество):*

Заявление

Прошу принять меня _____

_____ в члены _____

_____. Устав и цели деятельности организации признаю.

Подпись _____ / _____ /

***Шаг 3:** Заполните анкету:*

Ф.И.О. ……

Контактный телефон…… E-mail……

Учреждение……

Специальность……

Адрес доставки – домашний, рабочий (нужное подчеркнуть): Индекс ……

Страна…… Регион…… Город……

Улица…… Дом…… Корпус/строение…… Квартира……

***Шаг 4:** Если Вы вступаете в Общество, укажите также:*

Паспортные данные (серия, номер, когда и кем выдан)……

Должность……

Узкая специализация……

Ученая степень, звание……

Ф.И.О. и должность руководителя ……

Ф.И.О. зав. отделением……

Способ получения удостоверения члена Общества (нужное подчеркнуть): лично, на ближайшем мероприятии Общества; почтой России на адрес, указанный в анкете

***Шаг 5:** Подпишите и оставьте заполненную анкету на стенде или пришлите по адресу: ws@woundsurgery.ru*

***Шаг 6:** Для самостоятельной регистрации на сайте уточните перечень документов, необходимых для вступления в члены Общества: возьмите памятку и комплект на стенде или на сайте www.woundsurgery.ru и вышлите нам сканы документов и платежек по электронной почте ws@woundsurgery.ru*

***Шаг 7:** В соответствии с требованиями ст. 9 ФЗ РФ от 27.06.2006 г. № 152-ФЗ подтверждаю свое согласие на обработку РОО «Хирургическое общество – Раны и раневые инфекции» моих персональных данных*

Подпись_____/_____/ «_____» _____ **20___г.**

Ф.И.О. Подпись Дата заполнения анкеты

Благодарим за проявленный интерес и потраченное время!

АНОНС НАУЧНЫХ МЕРОПРИЯТИЙ РОО «ХИРУРГИЧЕСКОЕ ОБЩЕСТВО – РАНЫ И РАНЕВЫЕ ИНФЕКЦИИ» НА 2018–2020 ГГ.

18–19 мая 2018 г., Москва

Международная научно-практическая конференция «Вакуумная терапия ран у детей и взрослых. Российский и международный опыт»

www.woundsurgery.ru

26–28 ноября 2018 г., Москва

4-й Международный конгресс «Раны и раневые инфекции» с конференцией «Проблемы анестезии и интенсивной терапии раневых инфекций»

www.woundsurgery.ru

15–16 мая 2019 г., Москва

Международная научно-практическая конференция «Высокие ампутации нижних конечностей у детей и взрослых»

www.woundsurgery.ru

12–15 ноября 2019 г., Москва

4-й Международный конгресс «Сахарный диабет и хирургические инфекции»

www.woundsurgery.ru

15–16 мая 2020 г., Москва

Международная научно-практическая конференция «Дополнительные физические методы обработки ран и гнойно-некротических очагов у детей и взрослых» (тема обсуждается)

www.woundsurgery.ru

16–19 ноября 2020 г., Москва

5-й Международный конгресс «Раны и раневые инфекции» с конференцией «Проблемы анестезии и интенсивной терапии раневых инфекций»

www.woundsurgery.ru

Международная
научно-практическая конференция

«ВАКУУМНАЯ ТЕРАПИЯ РАН У ДЕТЕЙ И ВЗРОСЛЫХ. Российский и международный опыт»

18–19
мая
2018 г.

Информация о конференции на сайтах
www.woundsurgery.ru,
www.общество-хирургов.рф

Москва