2018. Том 5. № 3
2018. Vol 5. № 3

ISSN 2408-9613 (Print)
ISSN 2500-0594 (Online)

Журнал имени проф. Б.М. Костючёнка

РАНЫ И РАНЕВЫЕ ИНФЕКЦИИ

WOUNDS and WOUND INFECTIONS

THE PROF. B. M. KOSTYUCHENOK JOURNAL

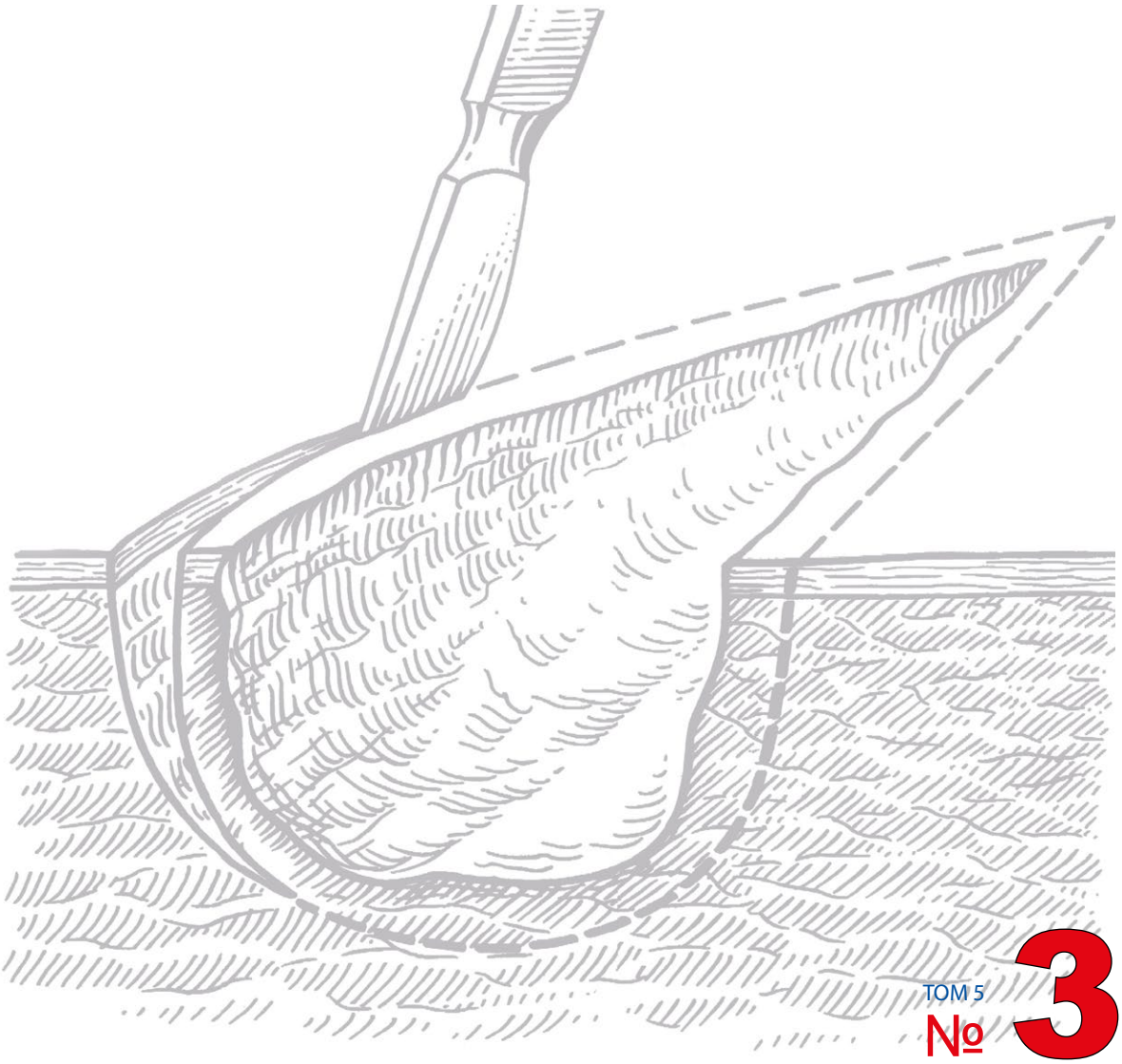

ТОМ 5
№ 3
2018

www.riri.su

Региональная общественная организация
«Хирургическое общество – Раны и раневые инфекции»

115054, Москва, ул. Бахрушина, д. 23, стр. 1, тел. 8 (495) 514-5998

Уважаемые коллеги!

Приглашаем вас стать членами Региональной общественной организации «Хирургическое общество – Раны и раневые инфекции»! Весь перечень документов, необходимых для вступления в Общество, представлен на сайте: www.woundsurgery.ru. Мы принимаем документы как в электронном виде (ws@woundsurgery.ru), так и на проводимых нами мероприятиях (ищите стойку Общества рядом со стойкой регистрации).

Привилегии для членов Общества:

- *бесплатная подписка на ежеквартальное рецензируемое научно-практическое издание «Раны и раневые инфекции. Журнал имени профессора Б.М. Костючёнка»;*
- *регулярная рассылка информации обо всех проводимых Обществом научных и учебных мероприятиях (конгрессы, конференции, школы, семинары, круглые столы);*
- *рассылка Национальных клинических рекомендаций, публикуемых Обществом;*
- *участие во всех мероприятиях, проводимых Обществом, без уплаты регистрационных взносов.*

Президент РОО «Хирургическое общество –
Раны и раневые инфекции»,
Валерий Митиш

4-й Международный
научно-практический конгресс

«САХАРНЫЙ ДИАБЕТ, ЕГО ОСЛОЖНЕНИЯ И ХИРУРГИЧЕСКИЕ ИНФЕКЦИИ»

19–21
НОЯБРЯ 2019

Информация о конгрессе на сайтах
www.woundsurgery.ru
www.общество-хирургов.рф

Москва

РАНЫ
И РАНЕВЫЕ ИНФЕКЦИИ
ЖУРНАЛ ИМ. ПРОФ. Б. М. КОСТЮЧЁНКА

С 2014 г. журнал включен в Научную электронную библиотеку и Российский индекс научного цитирования (РИНЦ), имеет импакт-фактор

С 2015 г. журнал зарегистрирован в CrossRef, статьи индексируются с помощью цифрового идентификатора DOI

ЕЖЕКВАРТАЛЬНЫЙ НАУЧНО-ПРАКТИЧЕСКИЙ РЕЦЕНЗИРУЕМЫЙ ЖУРНАЛ

www.riri.su

ПРЕДСЕДАТЕЛЬ РЕДАКЦИОННОЙ КОЛЛЕГИИ
Л. М. Рошаль

ГЛАВНЫЙ РЕДАКТОР
В. А. Митиш

ЗАМЕСТИТЕЛЬ ГЛАВНОГО РЕДАКТОРА
Ю. С. Пасхалова

ОТВЕТСТВЕННЫЙ СЕКРЕТАРЬ
П. В. Мединский

РЕДАКЦИОННАЯ КОЛЛЕГИЯ
Н. В. Белобородова, *д. м. н., проф. (Москва)*
Л. А. Блатун, *к. м. н., доцент (Москва)*
Л. И. Будкевич, *д. м. н., проф. (Москва)*
В. К. Гостищев, *академик РАН, д. м. н., проф. (Москва)*
В. Н. Дан, *д. м. н., проф. (Москва)*
В. Э. Дубров, *д. м. н., проф. (Москва)*
И. А. Ерошкин, *д. м. н. (Москва)*
А. А. Завражнов, *д. м. н., проф. (Сочи)*
А. А. Звягин, *д. м. н., проф. (Москва)*
А. Е. Зотиков, *д. м. н., проф. (Москва)*
О. В. Карасева, *д. м. н. (Москва)*
В. А. Кубышкин, *академик РАН, д. м. н., проф. (Москва)*
Я. Г. Мойсюк, *д. м. н., проф. (Москва)*
В. А. Попов, *д. м. н., проф. (Москва)*
А. Ю. Разумовский, *д. м. н., проф. (Москва)*
И. В. Решетов, *член-корр. РАН, д. м. н., проф. (Москва)*
О. О. Саруханян, *д. м. н. (Москва)*
С. Л. Соков, *д. м. н., проф. (Москва)*
С. В. Сокологорский, *д. м. н., проф. (Москва)*
А. Ю. Токмакова, *д. м. н. (Москва)*
А. В. Чжао, *д. м. н., проф. (Москва)*
А. М. Шулутко, *д. м. н., проф. (Москва)*
П. К. Яблонский, *д. м. н., проф. (Санкт-Петербург)*

РЕДАКЦИОННЫЙ СОВЕТ
А. Ж. Баялиева, *д. м. н. (Казань)*
И. М. Буриев, *д. м. н., проф. (Москва)*
Е. А. Бурцева, *д. м. н. (Москва)*
С. А. Валиуллина, *д. м. н. (Москва)*
А. Б. Ларичев, *д. м. н., проф. (Ярославль)*
В. О. Цветков, *д. м. н. (Москва)*

ЗАРУБЕЖНЫЕ РЕДАКТОРЫ
И. М. Балика, *д. м. н., проф. (Молдавия)*
Н. Вольфсон, *MD, FRCSC, FACS (США)*
Ю. В. Кузьмин, *д. м. н., проф. (Белоруссия)*
С. В. Лохвицкий, *д. м. н., проф. (Казахстан)*
С. Мом, *MD, PhD (Франция)*
Л. Тео, *MD, PhD (Франция)*
У. А. Фасенко, *д. м. н., проф. (Украина)*

ТОМ 5 № 3 2018

ОСНОВАН В 2014 Г.

Учредитель:
Региональная общественная организация «Хирургическое общество – Раны и раневые инфекции»

www.woundsurgery.ru

Адрес редакции:
115054, Москва, ул. Бахрушина, д. 23, стр. 1

Статьи направлять по адресу:
e-mail: ws@woundsurgery.ru

Служба подписки и распространения
ws@woundsurgery.ru

Редактор **Д. В. Наумова**
Корректор **Э.Р. Синельщикова**
Выпускающий редактор **М. А. Полякова**
Верстка **Ю. И. Тузуева**

Журнал зарегистрирован в Федеральной службе по надзору в сфере связи, информационных технологий и массовых коммуникаций (Роскомнадзор) ПИ № ФС77-44423 от 31.01.2014.

При полной или частичной перепечатке материалов ссылка на журнал «Раны и раневые инфекции. Журнал им. проф. Б. М. Костючёнка» обязательна.

Редакция не несет ответственности за содержание публикуемых рекламных материалов.

В статьях представлена точка зрения авторов, которая может не совпадать с мнением редакции.

ISSN 2408-9613 (Print)
ISSN 2500-0594 (Online)

Раны и раневые инфекции. Журнал им. проф. Б. М. Костючёнка 2018. Том 5. № 3. 1—56

Подписной индекс в каталоге «Пресса России» — 93565
Отпечатано в типографии ООО «Тверская фабрика печати»

Тираж 5000 экз.

WOUNDS AND WOUND INFECTIONS

THE PROF. B. M. KOSTYUCHENOK JOURNAL

In 2014, the journal was included in the Research Electronic Library and the Russian Science Citation Index (RSCI) and has an impact factor

In 2015, the journal has been registered with CrossRef; its papers are indexed with the digital object identifier (DOI)

QUARTERLY PEER-REVIEWED SCIENTIFIC-AND-PRACTICAL JOURNAL

www.riri.su

CHAIRMAN OF THE EDITORIAL BOARD
L. M. Roshal

EDITOR-IN-CHIEF
V. A. Mitish

DEPUTY EDITOR-IN-CHIEF
Yu. S. Paskhalova

EXECUTIVE EDITOR
P. V. Medinskiy

EDITORIAL BOARD
N. V. Beloborodova, *MD, DMSci, Prof. (Moscow)*
L. A. Blatun, *MD, CMSci (Moscow)*
L. I. Budkevich, *MD, DMSci, Prof. (Moscow)*
V. K. Gostishchev, *MD, DMSci, Prof., RASci Akad. (Moscow)*
V. N. Dan, *MD, DMSci, Prof. (Moscow)*
V. E. Dubrov, *MD, DMSci, Prof. (Moscow)*
I. A. Yeroshkin, *MD, DMSci (Moscow)*
A. A. Zavrazhnov, *MD, DMSci, Prof. (Sochi)*
A. A. Zvyagin, *MD, DMSci, Prof. (Moscow)*
A. Ye. Zotikov, *MD, DMSci, Prof. (Moscow)*
O. V. Karaseva, *MD, DMSci (Moscow)*
V. A. Kubyshkin, *MD, DMSci, Prof., RASci Akad. (Moscow)*
Ya. G. Moysyuk, *MD, DMSci, Prof. (Moscow)*
V. A. Popov, *MD, DMSci, Prof. (Moscow)*
A. Yu. Razumovskiy, *MD, DMSci, Prof. (Moscow)*
I. V. Reshetov, *MD, DMSci, Prof., RASci Corr. Mem. (Moscow)*
O. O. Sarukhanyan, *MD, DMSci (Moscow)*
S. L. Sokov, *MD, DMSci, Prof. (Moscow)*
S. V. Sokologorskiy, *MD, DMSci, Prof. (Moscow)*
A. Yu. Tokmakova, *MD, DMSci (Moscow)*
A. V. Tschzhao, *MD, DMSci, Prof. (Moscow)*
A. M. Shulutko, *MD, DMSci, Prof. (Moscow)*
P. K. Yablonskiy, *MD, DMSci, Prof. (Saint-Petersburg)*

EDITORIAL COUNCIL
A. Zh. Bayalieva, *MD, DMSci (Kazan)*
I. M. Buriev, *MD, DMSci, Prof. (Moscow)*
Ye. A. Burtseva, *MD, DMSci (Moscow)*
S. A. Valiullina, *MD, DMSci (Moscow)*
A. B. Larichev, *MD, DMSci, Prof. (Yaroslavl)*
V. O. Tsvetkov, *MD, DMSci (Moscow)*

FOREIGN EDITORS
I. M. Balika, *MD, Associate Professor (Republic of Moldova)*
N. Wolfson, *MD, FRCSC, FACS (USA)*
Yu. V. Kuz'min, *MD, DMSci, Prof. (Republic of Belarus)*
S. V. Lokhvitskiy, *MD, DMSci, Prof. (Republic of Kazakhstan)*
S. Meaume, *MD, PhD (France)*
L. Teot, *MD, PhD (France)*
U. A. Fasenko, *MD, DMSci, Prof. (Ukraine)*

VOL. 5 № 3 2018

FOUNDED IN 2014

Founder: Regional Public Organization "Surgical Society – Wounds and Wound Infections"

www.woundsurgery.ru

Editorial Office: 23 Bakhrushina, Build. 1, Moscow, 115054

Articles should be sent to e-mail: ws@woundsurgery.ru

Editor **D. V. Naumova**
Proofreader **E. R. Sinel'shchikova**
Managing editor **M. A. Polyakova**
Maker-up **Ju. I. Tuzueva**

Subscription & Distribution Service: **ws@woundsurgery.ru**

The journal was registered at the Federal Service for Surveillance of Communications, Information Technologies, and Mass Media (ПИ No. ФС77-44423 dated 31 January 2014).

If materials are reprinted in whole or in part, reference must necessarily be made to the journal "Rany i Ranevye Infektsii. The Prof. B. M. Kostyuchyonok Journal".

The editorial board is not responsible for advertising content.

The authors' point of view given in the articles may not coincide with the opinion of the editorial board.

ISSN 2408-9613 (Print)
ISSN 2500-0594 (Online)

Rany i Ranevye Infektsii. The Prof. B. M. Kostyuchyonok Journal. 2018. Volume 5. No 3. 1—56

Pressa Rossii catalogue index: 93565
Printed at the Tver factory print LLC

5,000 copies

СОДЕРЖАНИЕ

ОБЗОРЫ, ЛЕКЦИИ, ИСТОРИЯ РАН И РАНЕВЫХ ИНФЕКЦИЙ

А. Р. Липунов, И. М. Афанасов, Е. С. Воробьева, А. Б. Чухнина, М. Г. Гладкова, А. В. Кибардин, В. А. Митиш
Системы для контролируемого высвобождения и адресной доставки факторов роста в лечении хронических ран 6

ОРИГИНАЛЬНЫЕ СТАТЬИ

В. М. Рдейни, В. А. Митиш, Ю. С. Пасхалова, С. Л. Соков
Вакуумная терапия в комплексном лечении нейропатической формы синдрома диабетической стопы в Гане 16

КЛИНИЧЕСКИЕ НАБЛЮДЕНИЯ

В. А. Митиш, А. А. Ушаков, И. В. Борисов, А. П. Иванов
Комплексное хирургическое лечение открытого перелома костей голени, осложненного гнойной инфекцией 25

П. А. Жуков
Клиническое наблюдение некротизирующего фасциоцеллюлита на верхней конечности у молодого пациента 40

КОНГРЕССЫ, КОНФЕРЕНЦИИ, СИМПОЗИУМЫ

Международная научно-практическая конференция «Высокие ампутации нижних конечностей у детей и взрослых» 44

ИНФОРМАЦИЯ ДЛЯ АВТОРОВ 48

CONTENTS

REVIEWS, LECTURES, HISTORY OF WOUNDS AND WOUND INFECTIONS

A. R. Lipunov, I. M. Afanasov, E.S. Vorobeva, A. B. Chuhnina, M. G. Gladkova, A. V. Kibardin, V. A. Mitish
Molecular systems for targeted delivery and controlled release of growth factors for chronic wound treatment 6

ORIGINAL REPORTS

W. M. Rdeini, V. A. Mitish, Yu. S. Paskhalova, S. L. Sokov
Vacuum therapy in complex treatment of neuropathic form of diabetic foot syndrome in Ghana 16

CASE REPORTS

V. A. Mitish, A. A. Ushakov, I. V. Borisov, A. P. Ivanov
Shin both bones open fracture, complicated by purulent infection, complex surgical treatment. 25

P. A. Zhukov
Clinical case of necrotizing fasciocellulitis on the upper limb in a young patient 40

CONGRESSES, CONFERENCES, SYMPOSIA

International scientific and practice conference "High lower limb amputations in children and adults" 46

INFORMATION FOR AUTHORS. 50

Системы для контролируемого высвобождения и адресной доставки факторов роста в лечении хронических ран

А. Р. Липунов[1], И. М. Афанасов[1], Е. С. Воробьева[2], А. Б. Чухнина[1], М. Г. Гладкова[3], А. В. Кибардин[4], В. А. Митиш[5]

[1]Химический факультет МГУ имени М. В. Ломоносова
Россия, 119234, Москва, ул. Ленинские Горы, д. 1, стр.3
[2]ООО «ДжиЭф Групп»
Россия, 107150, Москва, ул. Бойцовая, д. 22
[3]Факультет биоинженерии и биоинформатики МГУ имени М. В. Ломоносова
Россия, 119192, Москва, ул. Ленинские Горы, д. 1 стр. 73
[4]Федеральное государственное бюджетное учреждение науки «Институт биологии гена» Российской академии наук (ИБГ РАН)
Россия, 119334, Москва, ул. Вавилова, д. 34/5
[5]ФГБУ «НМИЦ хирургии им. А. В. Вишневского» Минздрава России
Большая Серпуховская ул., 27, Москва, 117997

Контактное лицо: *Липунов Артем Ринатович, artem.lipunov112@gmail.com*

Факторы роста (ФР) – это эндогенные сигнальные белки, которые регулируют миграцию, пролиферацию и дифференцировку клеток в процессах репарации тканей. Концентрация этих белков в хронических ранах патологически снижена, что приводит к нарушению нормального течения раневого процесса и существенно затрудняет их лечение. В клинической практике используются препараты, содержащие рекомбинантные ФР в свободной форме. Однако их эффективность для лечения хронических ран ограничена, так как в протеолитической среде таких ран ФР подвергаются быстрой деградации. Для преодоления этого недостатка предложены системы для адресной доставки и контролируемого высвобождения на основе биосовместимых материалов: микро- и наночастицы, гидрогели, биопластические материалы. В настоящем обзоре рассмотрены роли ФР в раневом процессе, особенности патофизиологии хронических ран и системы для контролируемого высвобождения и адресной доставки ФР.

Ключевые слова: *факторы роста, хронические раны, рекомбинантные белки, диабетические язвы, контролируемое высвобождение, адресная доставка, биопластические материалы, гидрогели, наночастицы, микрочастицы.*

Для цитирования: *Липунов А. Р., Афанасов И. М., Воробьева Е. С., Чухнина А. Б., Гладкова М. Г., Кибардин А. В., Митиш В. А. Системы для контролируемого высвобождения и адресной доставки факторов роста в лечении хронических ран. Раны и раневые инфекции. Журнал им. проф. Б. М. Костючёнка. 2018; 5 (3): 6-15.*

DOI: 10.25199/2408-9613-2018-5-3-6-15

Molecular systems for targeted delivery and controlled release of growth factors for chronic wound treatment

A. R. Lipunov[1], I. M. Afanasov[1], E.S. Vorobeva[2], A. B. Chuhnina[1], M. G. Gladkova[3], A. V. Kibardin[4], V. A. Mitish[5]

[1]Department of Chemistry, Moscow State University
1 b. 3 Leninskiye gory Str., Moscow, 119234, Russia
[2]"GF Group" LLC
22 Boytsovaya Str., Moscow, 107150, Russia
[3]The Faculty of Bioengineering and Bioinformatics, Lomonosov Moscow State University
1 b. 73 Leninskiye gory Str., Moscow, 119192, Russia
[4]Institute of Gene Biology Russian Academy of Sciences
34/5 Vavilova Str., Moscow, 119334, Russia
[5]FSGI "A.V. Vishnevsky National Medical Research Center of Surgery" Ministry of Health of Russia
27 Bolshaya Sepuhovskaya Str., Moscow, 117997, Russia

Growth factors (GFs) are endogenous signaling proteins, that regulate cell migration, proliferation and differentiation in tissue regeneration. GFs' concentrations in chronic wounds are pathologically reduced. This leads to a disruption of the healing process and makes chronic wounds treatment more complicated. There are drugs currently used in clinical practice, that contain GFs in a free form. However, their efficiency for chronic wounds treatment is limited, as GFs are quickly degraded in a proteolytic environment of chronic wounds. In order to overcome this limitation biocompatible molecular systems for targeted delivery and controlled release are proposed, such as: micro- and nanoparticles, hydrogels, scaffolds. GFs roles in the healing process, chronic wounds pathophysiology and molecular systems for GFs targeted delivery and controlled release are reviewed.

Key words: *growth factors, chronic wounds, recombinant proteins, diabetic ulcers, controlled release, targeted delivery, scaffolds, hydrogels, nanoparticles, microparticles.*

For citation: *Lipunov A. R., Afanasov I. M., Vorobeva E. S., Chuhnina A. B., Gladkova M. G., Kibardin A. V., Mitish V. A. Molecular systems for targeted delivery and controlled release of growth factors for chronic wound treatment. Wounds and Wound Infections. The prof. B. M. Kostyuchenok Journal. 2018; 5 (3): 6-15.*

Введение

Рана – это нарушение целостности, структуры и функции ткани [1]. Выделяют два класса ран по характеру и времени процесса заживления: острые и хронические. Острые раны заживают без нарушения нормальной последовательности стадий и их продолжительности, в результате восстанавливаются целостность и функции поврежденных тканей. К хроническим относят раны, в которых нарушается последовательность стадий процесса заживления и/или не происходит их заживления в течение длительного срока [2]. В последние десятилетия число людей, страдающих от хронических ран, неуклонно растет (1,0–2,0 % населения в США и Европе) [3]. Экономическое бремя, налагаемое такими ранами, составляет 2,0–4,0 % от бюджетов на здравоохранение стран ЕС и США, в среднем от 6 до 10 тыс. евро на пациента в год [4]. В связи с этим проблема является актуальной, и в настоящее время большинство исследований посвящено поиску новых и оптимизации существующих методов их лечения.

Заживление ран – это сложный процесс, на который влияет множество факторов. Он состоит из трех основных стадий: воспаления, пролиферации и эпителизации [5]. Сразу после повреждения начинается стадия воспаления: рана освобождается от девитализированных тканей и инородных тел. Затем на стадии пролиферации рана заполняется клеточным матриксом – основой для формирования рубца – и сокращается в размере. Наконец, на стадии эпителизации рана полностью покрывается эпителиальной тканью, прочность рубцовой ткани возрастает. Из-за особенностей патофизиологии хронических ран последовательность и продолжительность стадий процесса заживления ран нарушается [6].

На каждой из стадий в заживлении раны участвуют цитокины и факторы роста (ФР), которые взаимодействуют с рецепторами, другими ФР и внеклеточным матриксом [7]. ФР – это сигнальные молекулы, которые управляют ключевыми процессами в ходе заживления любых типов ран [8]. Знания о патофизиологии хронических ран, накопленные в последние годы, позволяют предположить, что средства на основе ФР могут быть эффективны для лечения ран различной этиологии [9]. Несколько препаратов, содержащих ФР, уже коммерчески доступны: Regranex (becaplermin (PDGF), Smith & Nephew, Великобритния), Heberprot-p (EGF, Heber Biotec, Куба), Regen-D (EGF), Bharat biotech, Индия), Easyef (EGF, Daewoong Bio, Китай), Fiblast (Trafermin (bFGF), Kaken Pharmaceuticals Co., Ltd., Япония). Однако клиническое применение средств, содержащих ФР, ограничено из-за низкого времени жизни in vivo (обусловленного протеолитической деградацией), затрудненного проникновения через кожу (факторы роста практически не способны проникать через неповрежденную кожу, их проникновение возможно только при повреждении кожи) и возможных негативных эффектов, связанных с высокой местной концентрацией в области применения содержащего их средства [10].

В литературе описаны различные способы, позволяющие преодолеть описанные выше проблемы – прежде всего рассматриваются системы адресной доставки и контролируемого высвобождения факторов роста (СДФР) [11]. Различные СДФР повышают устойчивость ФР к протеолитической деградации и позволяют управлять временем и местом их действия. Большое число СДФР на основе биосовместимых материалов находятся на данный момент в разработке для эффективного и безопасного использования ФР как инструмента регенеративной медицины [12].

В настоящем обзоре рассмотрены особенности патофизиологии хронических ран, затрудняющие их лечение, роли ФР в процессе лечения ран и некоторые СДФР, предложенные для лечения хронических ран: системы на основе микро- и наночастиц, биопластические материалы, гидрогели и другие типы.

Особенности патофизиологии хронических ран

Заживление ран – сложный физиологический процесс, который включает взаимодействия между клетками, ФР, внеклеточным матриксом и протеазами [13]. В процессе заживления острых ран фазы воспаления, грануляции и эпителизации следуют друг за другом, зачастую частично перекрываясь. Нарушение порядка и/или сроков протекания фаз – один из главных критериев, позволяющих отнести рану к хроническим [14].

Такие раны развиваются в результате действия следующих факторов (или их комбинации): инфекция, нейропатия, ишемия, возраст, недоедание, сахарный диабет, мацерация, некроз в результате постоянного давления и др. [15]. К хроническим ранам относят и

синдром диабетической стопы (СДС). СДС – наиболее распространенный тип хронических ран, он встречается у 15,0–20,0 % больных сахарным диабетом. Для лечения СДС применяются различные методы, включающие очищение раны (как правило, хирургическое удаление некротической ткани), вакуум-терапию и применение местных средств, стимулирующих пролиферативные процессы и эпителизацию [14]. Эти методы, часто применяемые в комплексном лечении, не могут гарантировать полного выздоровления пациента, так как заживление хронических ран нередко растягивается на недели и месяцы и обычно характеризуется удлиненной фазой воспаления, замедленным формированием грануляционной ткани и слабой степенью эпителизации и ангиогенеза [16].

Одна из основных особенностей патофизиологии хронических ран – повышенное содержание клеток, секретирующих матриксные металлопротеиназы и другие протеазы, что приводит к деградации цитокинов и ФР, необходимых для нормального заживления раны [17]. В результате рана задерживается в стадии воспаления. Действие металлопротеиназ также понижает способность фибробластов к миграции и количество рецепторов ФР на поверхности клеток (из-за их деградации). Наконец, вследствие продолжительного срока заживления повышается риск инфицирования раны [6]. В связи с чем для успешного лечения необходима нормализация концентрации цитокинов и ФР в течение продолжительного времени.

Факторы роста в раневом процессе

Факторы роста, участвующие в раневом процессе, и их роли

ФР – это белки, регулирующие рост, пролиферацию, миграцию и дифференцировку клеток [18]. Специфическое связывание ФР с рецепторами на поверхности клетки активирует сигнальные пути, которые регулируют различные клеточные процессы, например, активируют цитоплазменные белки или индуцируют транскрипцию новых белков [19]. ФР являются ключевым компонентом в регулировании процессов воспаления, пролиферации и ангиогенеза. ФР также необходимы для успешного формирования матрикса и ремоделирования. В табл. 1 приведены основные ФР, участвующие в раневом процессе, роль каждого из них и их источники в организме.

Таблица 1. *Факторы роста, участвующие в раневом процессе, и их роли*
Table 1. *Growth factors in the healing process and their roles*

Фактор роста Growth factor	Источник Source	Основная роль в раневом процессе Key role in a wound healing process	Источники References
PDGF	Тромбоциты Фибробласты Макрофаги Сосудистые эндотелиальные клетки Сосудистые гладкие мышечные клетки Platelets Fibroblasts Macrophages Vascular endothelial cells Vascular smooth muscle cells	• Выступает в роли хемоаттрактанта для фибробластов, нейтрофилов, моноцитов и гладких мышечных клеток • Активирует высвобождение ФР макрофагами • Стимулирует пролиферацию фибробластов и образование внеклеточного матрикса • Acts as chemoattractant for fibroblasts, neutrophils, monocytes, and vascular smooth muscle cells • Activates macrophages-induced growth factor release • Stimulates fibroblasts proliferation and ECM formation	[20]
VEGF	Тромбоциты Фибробласты Макрофаги Сосудистые эндотелиальные клетки Сосудистые гладкие мышечные клетки Platelets Fibroblasts Macrophages Vascular endothelial cells Vascular smooth muscle cells	• Стимулирует ангиогенез • Стимулирует пролиферацию и миграцию клеток эндотелия сосудов • Promotes angiogenesis • Promotes proliferation and migration of endothelial cells	[21]
EGF	Тромбоциты Фибробласты Макрофаги Platelets Fibroblasts Macrophages	• Стимулирует пролиферацию кератиноцитов, фибробластов и клеток эндотелия сосудов • Увеличивает синтез фибронектина • Promotes proliferation of keratinocytes, fibroblasts, and vascular endothelial cells • Increases synthesis of fibronectin	[9]

TGF-α	Тромбоциты Макрофаги Кератиноциты Platelets Macrophages Keratinocytes	• Обладает действием, подобным EGF • Индуцирует ангиогенез • Has a similar effect as EGF • Induces angiogenesis	[22]
IGF	Фибробласты Макрофаги Нейтрофилы Гепатоциты Fibroblasts Macrophages Neutrophils Hepatocytes	• Стимулирует эпителизацию • Стимулирует пролиферацию фибробластов • Promotes epithelialization • Promotes proliferation of fibroblasts	[23]
bFGF	Фибробласты Макрофаги Эндотелиальные клетки Fibroblasts Macrophages Endothelial cells	• Стимулирует пролиферацию фибробластов • Индуцирует ангиогенез • Стимулирует образование грануляционной ткани, ремоделирование матрикса и эпителизацию • Promotes proliferation of fibroblasts • Induces angiogenesis • Promotes formation of granular tissue, matrix remodeling and epithelialization	[24]
KGF	Фибробласты Fibroblasts	• Стимулирует пролиферацию эпителиальных клеток • Promotes proliferation of epithelial cells	[22]
TGF-β1-3	Тромбоциты Фибробласты Макрофаги Кератиноциты Platelets Fibroblasts Macrophages Keratinocytes	• Выступает в роли хемоаттрактанта для макрофагов • Выступает в роли митогена для фибробластов • Стимулирует образование грануляционной ткани • Acts as chemoattractant for macrophages • Acts as mitogen for fibroblasts • Promotes formation of granular tissue	[25]

В разные времена в медицинской практике использовали препараты ФР и цитокинов. Исходно терапевтические белки получали из экстрактов тканей животных и человека. В настоящее время такой подход считается опасным из-за риска передачи инфекций и развития аллергических реакций на ксеногенные белки. Развитие генной инженерии позволило создать целую индустрию получения рекомбинантных терапевтических белков с использованием биотехнологических подходов. Такие белки могут точно повторять последовательность аминокислот белков человека и выполнять их функции.

Современные методы получения рекомбинантных ФР базируются на использовании двух технологий белкового биосинтеза: микробиологических систем получения белка и систем на основе клеток млекопитающих. Достоинством первых является относительно невысокая стоимость продукта. Однако в клетках микроорганизмов отсутствует биохимический аппарат, обеспечивающий правильную сборку аминокислотных последовательностей белков человека в корректные трехмерные структуры. При этом нарушается функциональность белка и снижается его стабильность при хранении. ФР, полученные в экспрессионных системах на основе клеток млекопитающих, способны не просто в точности повторять аминокислотную последовательность белков человека, но проходить все необходимые посттрансляционные модификации (гликозилирование, сиалирование и др.) и правильный фолдинг (формирование корректных трехмерных структур). Таким образом, они по своей структуре, специфической биологической активности и стабильности в растворах более соответствуют эндогенным ФР человека. [26]. Поэтому именно ФР, наработанные в культурах клеток млекопитающих, наиболее перспективны для использования в качестве компонентов продуктов для регенеративной медицины.

При рассмотрении молекулярного патогенеза раневого и регенераторного процессов становится очевидно, что нормальное заживление ран обеспечивается

в результате секреции сложного коктейля ростовых факторов и цитокинов. Каждый из компонентов такого коктейля стимулирует выполнение различных функций специализированными группами клеток, выпадение из общего списка одного или нескольких ведет к развитию нарушений нормальных репаративных процессов и, как следствие, происходит нарушение процессов заживления. Очевидно, что использование для лечения хронических ран коктейля ФР, вызывающего синергические эффекты, аналогичные природным, предпочтительнее по сравнению с продуктами на основе одного из факторов [27]. Несмотря на наличие на медицинском рынке «монофакторных» препаратов для лечения ран, на смежном косметологическом уже появляются препараты с мультифакторным набором в составе. Таким образом, одной из оптимальных стратегий запуска регенеративных процессов в хронических ранах представляется использование препаратов на основе коктейля рекомбинантных ФР.

Отметим, что концентрация некоторых ФР (например, bFGF, PDGF, EGF и TGF-α) в хронических ранах снижена. Это позволяет предположить, что сложности в лечении хронических ран связаны с недостатком ФР [9]. Так как действие ФР зависит от их локализации и времени применения, контроль этих параметров с помощью СДФР представляется важным для эффективного и безопасного применения ФР в регенеративной медицине.

Типы систем доставки и контролируемого высвобождения факторов роста

В литературе предложены различные типы СДФР для увеличения стабильности и контролируемого высвобождения ФР (рис. 1) [28]. Их возможно классифицировать по двум основным характеристикам: тип иммобилизации ФР и структура матрицы. Ниже описаны их преимущества и недостатки, приведены примеры реализации.

Тип иммобилизации ФР

Химическая иммобилизация

Критерием для отнесения СДФР к системам с химической иммобилизацией является, как правило, наличие ковалентных связей между ФР и СДФР. Такие системы обладают рядом преимуществ [29]:

1) позволяют сохранять активность ФР в течение продолжительного времени и устойчивость к деградации и интернализации;

2) обеспечивают высвобождение ФР в течение продолжительного времени.

Предложено большое количество методик получения СДФР с химической иммобилизацией, в которых матрица – биосовместимый полимер. В большинстве случаев такие системы получают путем конъюгации полимерной матрицы СДФР с функциональными группами на поверхности ФР. Однако получение таких конъюгатов затруднительно – необходимо обеспечить селективность химической конъюгации, иначе активность ФР может быть понижена из-за повреждения активного центра или биофункциональных групп [29].

Примерами СДФР с химической иммобилизацией могут служить:

- конъюгат EGF и аминосиланового стекловолокна с производными полиэтиленгликоля (ПЭГ) в качестве линкера. Такой конъюгат эффективнее стимулирует рост гепатоцитов крыс, чем СДФР с адсорбированным EGF [30];
- модификация TGF-β1 с помощью производных ПЭГ. Такие конъюгаты стимулируют восстановление внеклеточного матрикса [31];
- иммобилизация VEGF на пористом волокне из коллагена. Такая СДФР обеспечивает повышенную пролиферацию клеток по сравнению с использованием ФР в свободной форме [32].

Таким образом, СДФР с химической иммобилизацией обеспечивают повышенные контроль высвобождения и устойчивость ФР. Такие системы, в частности, представляют большой интерес для использования в тканевой инженерии [29]. Однако сложности в получении СДФР с химической иммобилизацией затрудняют их использование для лечения хронических ран.

Физическая иммобилизация

Критерием для отнесения СДФР к системам с физической иммобилизацией является отсутствие прочной связи (обычно ковалентной) между ФР и СДФР. Такой подход обладает рядом преимуществ по сравнению с химической иммобилизацией [29]:

- легкость получения (в некоторых случаях простым смешиванием растворов реагентов), возможность управления временем высвобождения ФР (за счет регулирования степени диссоциации комплекса) [33];
- возможность сохранения нативной конформации ФР.

Однако системы с физической иммобилизацией обычно не обеспечивают продолжительного высвобождения ФР и высокой степени его контроля. Большинство предложенных на данный момент СДФР для лечения хронических ран, в том числе нано- и микрочастицы, гидрогели, биопластические материалы, основаны именно на физической иммобилизации. Каждый из типов СДФР с физической иммобилизацией имеет свои преимущества и недостатки, они будут подробно рассмотрены далее.

Структура матрицы

Нано- и микрочастицы

Нано- и микрочастицы широко используются в последние десятилетия для инкапсулирования и

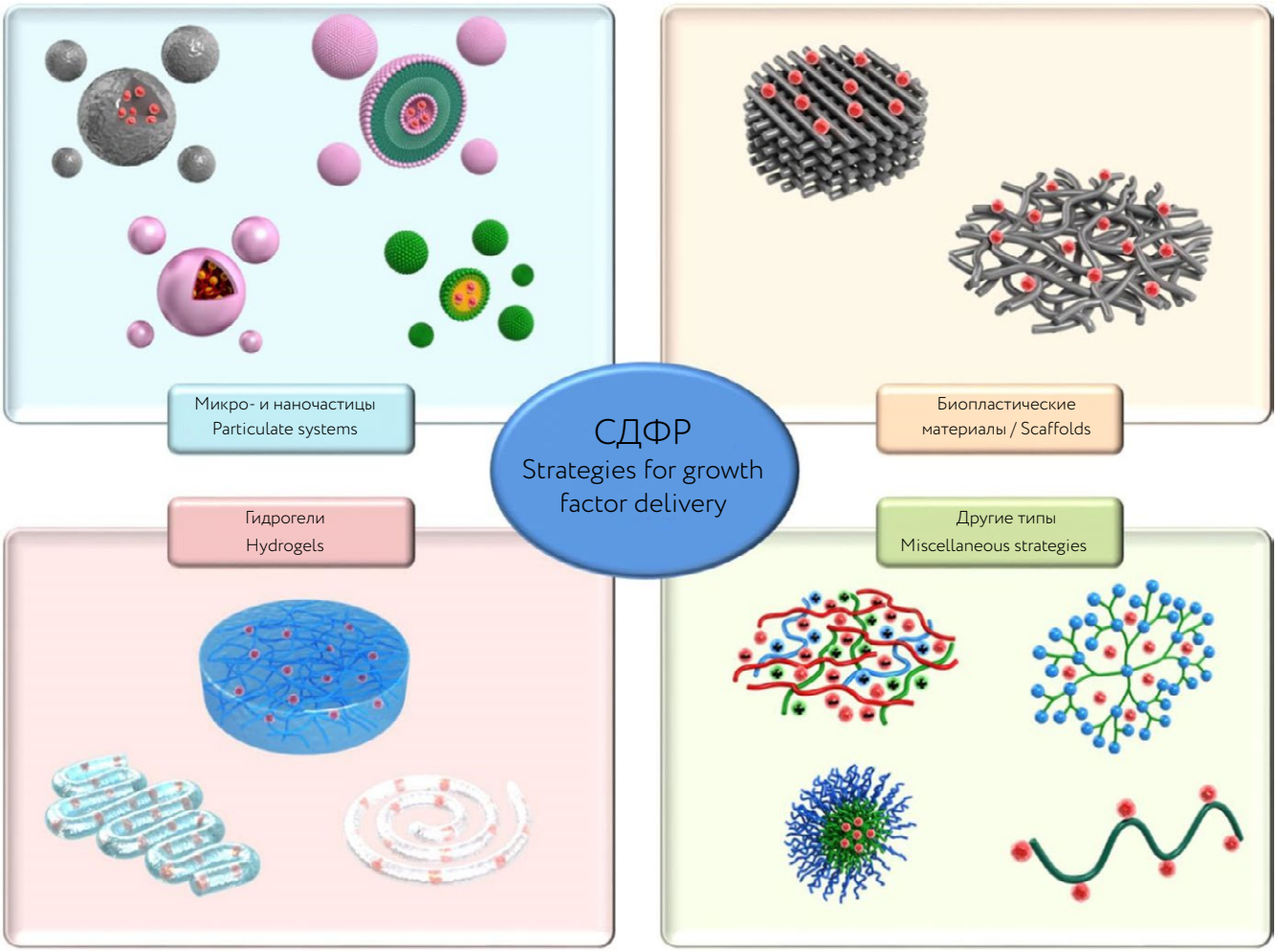

Рис. 1. *Различные типы структуры матрицы СДФР (адаптировано из Park J., Hwang S., Yoon I. S. Advanced growth factor delivery systems in wound management and skin regeneration. Molecules. 2017; 22(8): 1259)*
Fig. 1. *Strategies for growth factor delivery (source Park J., Hwang S., Yoon I. S. Advanced growth factor delivery systems in wound management and skin regeneration //Molecules. – 2017. – V. 22. – №. 8. – P. 1259.)*

направленной доставки лекарственных средств [34]. Подобные частицы зачастую являются дисперсной фазой и вместе с инертной или биоактивной матрицей формируют коллоидную систему [35]. Предложены различные СДФР на основе полимерных нано- и микрочастиц с инкапсулированными ФР. Особенности структурных и физико-химических свойств таких частиц позволяют повысить стабильность и биодоступность инкапсулированных ФР. В результате повышается время жизни ФР за счет снижения их доступности для протеаз. Контролируемое высвобождение инкапсулированных ФР позволяет снизить частоту введения и уменьшить дозу препарата. Эффективность действия препарата сохраняется, и удается избежать побочных эффектов, вызванных высокими дозами и частым введением ФР, а также снизить себестоимость препарата.

Для создания СДФР используют нано- и микрочастицы из биосовместимых полимеров и липидов. Последние применяются часто, так как молекулы липидов легко подвергаются разложению в организме, такая система доставки не обладает дополнительными побочными эффектами, чем выгодно отличается от ранее использованных для тех же целей частиц из материалов, не поддающихся биодеградации.

В одной из ранних работ EGF был инкапсулирован в многослойные лецитиновые липосомы. При этом наблюдалось увеличение образования коллагена и пролиферации фибробластов по сравнению с применением EGF в свободной форме [36]. Впоследствии другая группа исследователей разработала многослойную липосомную композицию, содержащую EGF. Через 14 суток у группы крыс с хирургическими ранами, для заживления которых применяли липосомную композицию, наблюдали повышенную пролиферацию фибробластов и восстановление эпителия в большей степени по сравнению с контролем [37].

Также для облегчения введения липосомы включали в гель на основе хитозана [38, 39].

К основным недостаткам таких СДФР можно отнести относительно низкую стабильность и степень контроля высвобождения препарата, а также неравномерное распределение ФР в их объеме и на поверхности.

Твердые липидные наночастицы (SLN) и наноструктурные липидные носители (NLC) позволяют контролировать высвобождение в большей степени, а их малый размер обеспечивает тесный контакт с кожей. Они представляют собой наночастицы, состоящие из липидов, стабилизированных оболочкой поверхностно-активных веществ. Использование SLN и NLC в составе СДФР представляется перспективным из-за легкости получения и их свойств. Gainza и соавт. инкапсулировали EGF в NLC и SLN и при использовании в лечении ран отметили нормализацию течения раневого процесса и более быструю эпителизацию раны по сравнению с контролем [40].

Использование наночастиц из синтетических полимеров – полимолочной кислоты (PLA), поликапролактона (PCL), полигликолевой кислоты (PGA) и их комбинаций (PLGA и PLCL) – позволяет получать материалы с лучшими механическими свойствами, контролируемыми физико-химическими параметрами и четкой структурой. Примерами могут служить микрочастицы PLGA, содержащие EGF, наночастицы PLGA, содержащие EGF [41, 42].

Вместе с тем использование наночастиц подразумевает их предварительное внедрение в инертную основу, это дополнительно усложняет процесс их получения. Разработаны подходы, в которых сама основа является частью СДФР. К таким типам матриц относятся гидрогели и биопластические материалы.

Гидрогели

Гидрогелевые раневые покрытия являются одним из наиболее перспективных материалов для ухода за ранами. Перевязочные материалы на основе гидрогелей уменьшают боль при перевязках благодаря охлаждающему эффекту и низкой адгезии к поврежденной ткани. Гидрогели состоят, как правило, из 60–75 мас.% воды и 25–40 мас.% натуральных или синтетических полимеров. Высокое содержание воды делает гидрогелевые покрытия подходящими для ведения раны во влажной среде. Гидрогелевые материалы обеспечивают эффективное удаление некротизированных тканей и инородных материалов. Проницаемые гидрогелевые структуры дополнительно обеспечивают возможность обмена газообразными CO_2, O_2 и H_2O, что позволяет тканям раны «дышать».

Для получения гидрогелей, содержащих ФР, используют различные синтетические и природные полимеры.

Коллаген – один из наиболее часто используемых материалов в раневых повязках и тканевой инженерии. Коллагеновые повязки отличаются высокой способностью к абсорбции жидкости и механической прочностью. Коллаген также играет активную роль в заживлении ран, способствует образованию грануляционной ткани. В работе Bhang S. H. и соавт. было продемонстрировано создание наномодифицированных коллагеновых гидрогелей, которые обеспечивают контролируемое высвобождение ФР [43]. Choi M. и соавт. коллагеновые губки модифицировали ФР и пептидами [44]. Однако у коллагена были выявлены существенные недостатки: ферментативная деградация, приводящая к быстрой потере устойчивости, и риск передачи патогенов (зависит от источника коллагена). Это значительно ограничивает его применение на практике.

Для гидрогелей (а также и других типов СДФР) часто используется хитозан – природный полисахарид с гемостатическими и бактериостатическими свойствами. Присутствие хитозана в раневом ложе стимулирует пролиферацию клеток, а также образование коллагена и гиалуроновой кислоты [45]. Alemdaroğu C. и соавт. разработали эффективную гелевую композицию хитозана, содержащую эпидермальный фактор роста (EGF), продемонстрировали увеличение пролиферации клеток и высокую скорость эпителизации ожоговых ран второй степени у крыс [46]. Yenilmez E. и соавт. показали, что скорость эпителизации выше при применении EGF, включенного в гель хитозана, по сравнению EGF в свободной форме [47]. Для гидрогелей используются и другие биополимеры, например гепарин. Человеческий EGF, включенный в состав гепарина/ПЭГ значительно улучшал заживление ран у мышей, что приводило к увеличению скорости пролиферации, эпителизации и васкуляризации по сравнению с контролем [48].

К преимуществам СДФР на основе гидрогелей можно отнести следующее:

- гидрогель принимает форму раны и обеспечивает влажную среду, необходимую для заживления;
- гидрогели относительно легки в получении, большинство используемых препаратов, содержащих ФР, на сегодняшний день – гидрогели.

К недостаткам гидрогелей можно отнести такие факторы, как:

- низкая степень контроля высвобождения и адресной доставки ФР;
- низкая кинетическая стабильность многих гидрогелей.

Таким образом, СДФР на основе гидрогелей являются перспективными средствами для лечения хронических ран. Особый интерес представляют гидрогели на основе хитозана. Он дополнительно способствует заживлению раны за счет мукоадгезивных

и антибактериальных свойств и уже широко используется в изделиях для ухода за ранами и является компонентом многих предложенных СДФР.

Биопластические материалы

Биопластические материалы – это биоинженерные конструкции, отвечающие следующим критериям:

• морфологическое сходство с тканями реципиента (например, если материал предназначен для пластики дефектов покровных тканей, то он имеет пластинчатую структуру);

• заданный период биодеградации, совпадающий с временем тканевой и органной регенерации;

• способность поддерживать ключевые физико-химические параметры газообмена и гидробаланса, защищать рану от инфицирования;

• стимуляция эффективной гисто- и органоспецифической репарации;

• способность создавать оптимальные условия для первичной адгезии, миграции и пролиферации алло- и аутоклеток.

Большинство биопластических материалов для лечения ран представляют собой 2D-изделия, среди которых превалируют пористые пленочные и губчатые материалы из биосовместимых полимеров. В оба типа материалов могут быть успешно внедрены ФР. В частности, была доказана стабильность и активность bFGF, включенного в пленку хитозана [49]. По прошествии 20 суток у обработанной таким материалом раны наблюдалась заметно большая степень эпителизации по сравнению с контролем. Предложен губчатый материал на основе хитозана, коллагена и FGF [50]. Такой материал обеспечивает ускоренное заживление хронической раны (14 суток по сравнению с 18–21 сутками для контрольных образцов).

Особое место среди биопластических материалов занимают нетканые материалы из биополимерных волокон – ввиду «технологичности» методов получения и производства таких материалов, в частности электроформования. Так, разработаны подходы к инкапсулированию/введению ФР в волокна, и такие покрытия могут служить как носитель ФР и обеспечивать их контролируемое высвобождение, что приводит более эффективному заживлению ран, например, применение покрытий на основе коллагена с EGF и bFGF способствует заживлению ран путем увеличения миграции и пролиферации клеток и эпителизации [51].

Наиболее перспективно использовать биопластические материалы из нано- и субмикронных волокон, так как их структура имитирует структуру внеклеточного матрикса. Нано- и микроволокна могут быть изготовлены с использованием двух или более природных или синтетических полимеров. Комбинация желатина с полимерами молочной кислотой и капролактона (PLLCL) была использована для изготовления нановолокон с EGF, способствующих процессу заживления ран [52].

Таким образом, СДФР на основе биопластических материалов представляются эффективными для лечения хронических ран. Рассмотренные волокна, пленочные и губчатые материалы усиливают биологическую активность ФР за счет имитации структуры и функции внеклеточного матрикса. Однако их получение зачастую трудоемко, требуют наличия специального оборудования, что ограничивает их применение.

Другие типы матриц

Все рассмотренные выше СДФР обладают своими преимуществами и недостатками. Предложены гибридные СДФР, которые сочетают в себе преимущества нескольких рассмотренных выше типов. Например, пленочный материал, представляющий собой конъюгат производных гиалуроновой кислоты и EGF, существенно продлевает время выведения EGF и увеличивает эффективность восстановления тканей [53].

Особый интерес для использования в качестве компонента СДФР представляет гепарин. Это кислый серосодержащий гликозаминогликан, который обладает высокой специфичностью к гепарин-связывающим факторам роста. Гепарин обеспечивает равномерное контролируемое высвобождение в течение продолжительного времени за счет постепенной диссоциации такого комплекса [54]. Гепарин входит в состав внеклеточного матрикса и участвует в регуляции концентрации ФР в организме [55]. На основе гепарина предложено большое число СДФР [33, 48, 53, 56]. Наиболее перспективным нам представляется гидрогель на основе гепарина как сочетающий в себе ряд уникальных преимуществ:

• относительно прост в получении (как и многие гидрогели);

• обеспечивает продолжительное равномерное контролируемое высвобождение и повышенную устойчивость к протеолизу (как СДФР с химической иммобилизацией ФР);

• повышает эффективность использования ФР за счет имитации структуры и функций внеклеточного матрикса (преимущество, характерное для СДФР на основе биопластических материалов).

Заключение

Большинство средств для местного лечения обладают умеренной эффективностью из-за особенностей патофизиологии в хронических ранах. Эти особенности, в частности, связывают с пониженной концентрацией ФР в хронических ранах. Поэтому использование средств на основе ФР представляется перспективным, однако ряд недостатков ограничивает их эффективность. Для их преодоления предложены

различные СДФР, которые должны повышать устойчивость ФР к протеолизу и обеспечивать их контролируемое высвобождение. Наиболее перспективными СДФР представляются гидрогели и биопластические материалы на основе биосовместимых полимеров с физически иммобилизованными рекомбинантными ФР. В особенности стоит отметить такие полимеры, как хитозан и гепарин. Хитозан способствует заживлению раны. Гепарин придает СДФР ряд уникальных преимуществ: обеспечивает равномерное контролируемое высвобождение ФР, повышает устойчивость ФР к протеолизу, увеличивают эффективность использования ФР за счет имитации структуры и функций внеклеточного матрикса. Наиболее перспективным для лечения хронических ран является использования коктейля рекомбинантных ФР вследствие эффекта их синергии. Наибольшей биологической активностью обладают ФР, полученные в культурах клеток млекопитающих. Для сравнения эффективности различных СДФР в лечении хронических ран необходима разработка методов исследования их безопасности для пациента и фармакокинетики ФР. Разработка таких систем, несомненно, повысит эффективность и безопасность средств на основе ФР для лечения хронических ран в ближайшем будущем.

Конфликт интересов. Авторы заявляют об отсутствии конфликта интересов.
Финансирование. Исследование не имело спонсорской поддержки.

ЛИТЕРАТУРА / REFERENCES

1. Lazarus G. S., Cooper D. M., Knighton D. R., et al. Definitions and guidelines for assessment of wounds and evaluation of healing. Wound Repair Regen., 1994; 2: 165–170.
2. Abdullah K. M., Luthra G., Bilski J. J., et al. Cell-to-cell communication and expression of gap junctional proteins in human diabetic and nondiabetic skin fibroblasts. Endocrine. 1999; 10: 35–41.
3. Schreml S., Szeimies R.-M., Prantl L., et al. Wound healing in the 21st century. J Am Acad Dermatol. 2010; 63: 866–881.
4. Menke N. B., Ward K. R., Witten T. M., et al. Impaired wound healing. Clin Dermatol. 2007; 25: 19–25.
5. Velnar T., Bailey T., Smrkolj V. The wound healing process: an overview of the cellular and molecular mechanisms. J Int Med Res. 2009; 37: 1528–1542.
6. Braund R., Hook S., Medlicott N. J. The role of topical growth factors in chronic wounds. Curr Drug Deliv. 2007; 4: 195–204.
7. Robson M. C., Mustoe T. A., Hunt T. K. The future of recombinant growth factors in wound healing. Am J Surg. 1998; 176: 80S–82S.
8. Macri L., Clark R. Tissue engineering for cutaneous wounds: selecting the proper time and space for growth factors, cells and the extracellular matrix. Skin Pharmacol Physiol. 2009; 22: 83–93.
9. Gainza G., Villullas S., Pedraz J. L., et al. Advances in drug delivery systems (DDSs) to release growth factors for wound healing and skin regeneration. Nanomedicine. 2015; 11: 1551–1573.
10. Laiva A. L., O'Brien F. J., Keogh M. B. Innovations in gene and growth factor delivery systems for diabetic wound healing. J Tissue Eng Regen Med. 2018; 12: e296–e312.
11. Briquez P. S., Hubbell J. A., Martino M. M. Extracellular matrix-inspired growth factor delivery systems for skin wound healing. Adv Wound Care. 2015; 4: 479–489.
12. Quatresooz P., Henry F., Paquet P., et al. Deciphering the impaired cytokine cascades in chronic leg ulcers. Int J Mol Med. 2003; 11: 411–418.
13. Han G., Ceilley R. Chronic wound healing: A review of current management and treatments. Adv Ther. 2017; 34: 599–610.
14. Eaglstein W. H., Falanga V. Chronic wounds. Surg Clin North Am. 1997; 77: 689–700.
15. Mekkes J., Loots M., Van Der Wal A., Bos J. Causes, investigation and treatment of leg ulceration. Br J Dermatol. 2003; 148: 388–401.
16. Alba-Loureiro T., Hirabara S., Mendonca J., et al. Diabetes causes marked changes in function and metabolism of rat neutrophils. J Endocrinol. 2006; 188: 295–303.
17. Blakytny R., Jude E. The molecular biology of chronic wounds and delayed healing in diabetes. Diabet Med. 2006; 23: 594–608.
18. Barrientos S., Stojadinovic O., Golinko M. S., Brem H., Tomic-Canic M. Growth factors and cytokines in wound healing. Wound Repair Regen. 2008; 16: 585–601,
19. Koria P. Delivery of growth factors for tissue regeneration and wound healing. BioDrugs. 2012; 26: 163–175.
20. Werner S., Grose R. Regulation of wound healing by growth factors and cytokines. Physiol Rev. 2003; 83: 835–870.
21. Losi P., Briganti E., Errico C., et al. Fibrin-based scaffold incorporating VEGF- and bFGF-loaded nanoparticles stimulates wound healing in diabetic mice. Acta Biomater. 2013; 9: 7814–7821.
22. Traversa B., Sussman G. The role of growth factors, cytokines and proteases in wound management. Primary Intention: The Australian Journal of Wound Management. 2001; 9: 161.
23. Gartner M. H., Benson J. D., Caldwell M. D. Insulin-like growth factors I and II expression in the healing wound. J Surg Res. 1992; 52: 389–394.
24. Mansukhani A., Dell'Era P., Moscatelli D., et al. Characterization of the murine BEK fibroblast growth factor (FGF) receptor: activation by three members of the FGF family and requirement for heparin. Proc Natl Acad Sci. 1992; 89: 3305–3309.
25. Wang X.-J., Han G., Owens P., et al. Role of TGFβ-mediated inflammation in cutaneous wound healing. J Investig Dermatol Symp Proc. 2006; 11: 112–117.
26. Butler M. Animal cell cultures: recent achievements and perspectives in the production of biopharmaceuticals. Appl. Microbiol Biotechnol. 2005; 68: 283–291.
27. Gonchar I., Lipunov A., Afanasov I., et al. Platelet rich plasma and growth factors cocktails for diabetic foot ulcers treatment: state of art developments and future prospects. Diabetes Metab Syndr. 2018; 12: 189–194.
28. Park J. W., Hwang S. R., Yoon I.-S. Advanced growth factor delivery systems in wound management and skin regeneration. Molecules. 2017; 22: 1259.
29. Lee K., Silva E. A., Mooney D. J. Growth factor delivery-based tissue engineering: general approaches and a review of recent developments. JR Soc Interface. 2011; 8: 153–170.
30. Kuhl P. R., Griffith-Cima L. G. Tethered epidermal growth factor as a paradigm for growth factor–induced stimulation from the solid phase. Nat Med. 1996; 2: 1022.

31. Mann B. K., Schmedlen R. H., West J. L. Tethered-TGF-β increases extracellular matrix production of vascular smooth muscle cells. Biomaterials. 2001; 22: 439–444.
32. Chiu L. L., Weisel R. D., Li R. K., Radisic M. Defining conditions for covalent immobilization of angiogenic growth factors onto scaffolds for tissue engineering. J Tissue Eng Regen Med. 2011; 5: 69–84.
33. Ho Y.-C., Mi F.-L., Sung H.-W., Kuo P.-L. Heparin-functionalized chitosan–alginate scaffolds for controlled release of growth factor. Int J Pharm. 2009; 376: 69–75.
34. Eckhardt S., Brunetto P. S., Gagnon J., et al. Nanobio silver: its interactions with peptides and bacteria, and its uses in medicine. Chem Rev. 2013; 113: 4708–4754.
35. Ahn J., Ko J., Lee S., et al. Microfluidics in nanoparticle drug delivery; From synthesis to pre-clinical screening. Adv Drug Deliv Rev. 2018; 128: 29–53.
36. Brown G. L., Curtsinger L. J., White M., et al. Acceleration of tensile strength of incisions treated with EGF and TGF-beta. Ann Surg. 1988; 208: 788.
37. Alemdaroğlu C., Degim Z., Celebi N., et al. Investigation of epidermal growth factor containing liposome formulation effects on burn wound healing. J Biomed Mater Res A. 2008; 85: 271–283.
38. Ishihara M., Ono K., Sato M., et al. Acceleration of wound contraction and healing with a photocrosslinkable chitosan hydrogel. Wound Repair Regen. 2001; 9: 513–521.
39. Değim Z., Çelebi N., Alemdaroğlu C., et al. Evaluation of chitosan gel containing liposome-loaded epidermal growth factor on burn wound healing. Int Wound J. 2011; 8: 343–354.
40. Gainza G., Bonafonte D. C., Moreno B., et al. The topical administration of rhEGF-loaded nanostructured lipid carriers (rhEGF-NLC) improves healing in a porcine full-thickness excisional wound model. J Control Release. 2015; 197: 41–47.
41. Dong X., Xu J., Wang W., et al. Repair effect of diabetic ulcers with recombinant human epidermal growth factor loaded by sustained-release microspheres. Sci China C Life Sci. 2008; 51: 1039–1044.
42. Chu Y., Yu D., Wang P., et al. Nanotechnology promotes the full-thickness diabetic wound healing effect of recombinant human epidermal growth factor in diabetic rats. Wound Repair Regen. 2010; 18: 499–505.
43. Bhang S. H., Lee T.-J., Lim J. M., et al. The effect of the controlled release of nerve growth factor from collagen gel on the efficiency of neural cell culture. Biomaterials. 2009; 30: 126–132.
44. Choi M., Chung J.-H., Cho Y., rt al. Nano-film modification of collagen hydrogels for controlled growth factor release. Chem Eng Sci. 2015; 137: 626–630.
45. Gohil S., Padmanabhan A., Deschamps J., Nair L. Chitosan-based scaffolds for growth factor delivery. In Chitosan Based Biomaterials Volume 2, 175–207 pp.
46. Alemdaroğlu C., Değim Z., Çelebi N., et al. An investigation on burn wound healing in rats with chitosan gel formulation containing epidermal growth factor. Burns. 2006; 32: 319–327.
47. Yenilmez E., Başaran E., Arslan R., et al. Chitosan gel formulations containing egg yolk oil and epidermal growth factor for dermal burn treatment. Pharmazie. 2015; 70: 67–73.
48. Goh M., Hwang Y., Tae G. Epidermal growth factor loaded heparin-based hydrogel sheet for skin wound healing. Carbohydr Polym. 2016; 147: 251–260.
49. Mizuno K., Yamamura K., Yano K., et al. Effect of chitosan film containing basic fibroblast growth factor on wound healing in genetically diabetic mice. J Biomed Mater Res A. 2003; 64: 177–181.
50. Wang W., Lin S., Xiao Y., et al. Acceleration of diabetic wound healing with chitosan-crosslinked collagen sponge containing recombinant human acidic fibroblast growth factor in healing-impaired STZ diabetic rats. Life Sci. 2008; 82: 190–204.
51. Yu A., Niiyama H., Kondo S., et al. Wound dressing composed of hyaluronic acid and collagen containing EGF or bFGF: comparative culture study. J Biomat Sci Polym Ed. 2013; 24: 1015–1026;
52. Jin G., Prabhakaran M. P., Ramakrishna S. Photosensitive and biomimetic core–shell nanofibrous scaffolds as wound dressing. Photochem Photobiol. 2014; 90: 673–681.
53. Wu J., Ye J., Zhu J., et al. Heparin-based coacervate of FGF2 improves dermal regeneration by asserting a synergistic role with cell proliferation and endogenous facilitated VEGF for cutaneous wound healing. Biomacromolecules. 2016; 17: 2168–2177.
54. Sakiyama-Elbert S. E., Hubbell J. A. Development of fibrin derivatives for controlled release of heparin-binding growth factors. J Control Release. 2000; 65: 389–402.
55. Mahoney D. J., Whittle J. D., Milner C. M., et al. A method for the non-covalent immobilization of heparin to surfaces. // Anal Biochem. 2004; 330: 123–129.
56. Lee K., Yoon J., Lee J., et al. Sustained release of vascular endothelial growth factor from calcium-induced alginate hydrogels reinforced by heparin and chitosan. Transplant Proc. 2004; 36: 2464–2465.

Вакуумная терапия в комплексном лечении нейропатической формы синдрома диабетической стопы в Гане

В. М. Рдейни[1,2], В. А. Митиш[2,3], Ю. С. Пасхалова[2,3], С. Л. Соков[2]
[1]Городская больница миссии адвентистов седьмого дня
Западная Африка, Гана, регион Ашанти, Кумаси, ул. Кумаси-Суньяни, д. 1
[2]ФГАОУ ВО «Российский университет дружбы народов» Минобрнауки России
Россия, 117198, Москва, ул. Миклухо-Маклая, д.8
[3]ФГБУ «НМИЦ хирургии им. А. В. Вишневского» Минздрава России
Россия, 117997, Москва, ул. Большая Серпуховская, д. 27
***Контактное лицо:** Валид Рдейни, walidegr@yahoo.co.uk*

Синдром диабетической стопы (СДС) представляет собой серьезную проблему для здравоохранения развивающихся стран, где медицинские ресурсы ограниченны, а подавляющее большинство больных поздно обращаются в медицинские учреждения уже с тяжелыми формами заболевания и часто в запущенной стадии.

***Цель исследования:** оценка эффективности терапии отрицательным давлением (NPWT) при лечении больных нейропатической формой СДС по сравнению с традиционными методами на снижение количества высоких ампутаций и общей летальности в Гане.*

***Материалы и методы исследования.** Проспективное нерандомизированное сравнительное клиническое исследование результатов обследования и лечения 59 больных сахарным диабетом (СД) II типа выполнено в городской больнице миссии адвентистов седьмого дня (Гана, Западная Африка), университетской больнице города Кумаси и в районной больнице Эффидуазе (Гана, Западная Африка) в период с 01 января 2011 г. по 31 декабря 2013 г. Больных женского пола было 37 (63,3 %), мужского – 22 (36,7 %). Объем поражения тканей стопы варьировал от II до IV степени по классификации Wagner (II степень диагностирована в 55,6 % случаев). Средний возраст больных составил 31,5 ± 7,3 (20-72) года. Средняя продолжительность заболевания СД – 7,3 ± 4,2 года. Бактериологическое исследование микрофлоры ран показало, что золотистый стафилококк чаще всего был изолированным патогеном. Все микроорганизмы, выявленные из ран больных, включенных в данное исследование, имели высокую устойчивость к широко используемым антибиотикам. Пациентов распределили по группам случайным образом. NPWT – единственный метод местного лечения в основной группе, традиционные перевязки с растворами антисептиков (йодофоры) использовали в группе сравнения.*

***Результаты.** Комплексное лечение больных обеих групп включало хирургическую обработку гнойного очага, местное лечение (NPWT или повязки с растворами антисептиков) и аутодермопластику или заживление вторичным натяжением после перехода раневого процесса в репаративную стадию. Ни у одного пациента обеих групп не была выполнена высокая ампутация. Не зарегистрировано ни одного летального исхода. У пациентов основной группы переход раневого процесса в репаративную стадию осуществлялся в более короткие сроки по сравнению с теми, кого лечили без NPWT.*

***Заключение.** Лечение нейропатической формы СДС с применением отрицательного давления (на примере больных Ганы) уменьшает сроки госпитализации и количество высоких ампутаций нижних конечностей, способствует улучшению качества жизни пациентов.*

***Ключевые слова:** синдром диабетической стопы, полинейропатия, диагностика, хирургическое лечение, вакуум-терапия, терапия отрицательным давлением, местное лечение, ампутация, развивающиеся страны.*

***Для цитирования:** Рдейни В. М., Митиш В. А., Пасхалова Ю. С., Соков С. Л. Вакуумная терапия в комплексном лечении нейропатической формы синдрома диабетической стопы в Гане. Раны и раневые инфекции. Журнал им. проф. Б. М. Костючёнка. 2018; 5 (3): 16-24.*

DOI: 10.25199/2408-9613-2018-5-3-16-24

Vacuum therapy in complex treatment of neuropathic form of diabetic foot syndrome in Ghana

W. M. Rdeini[1,2], V. A. Mitish[2,3], Yu. S. Paskhalova[2,3], S. L. Sokov[2]
[1]Seventh-day Adventist Mission City Hospital
1, Kumasi-Sunyani Road, Kumasi, Ashanti Region, Ghana, West Africa
[2]Federal State Autonomous Educational Institution of Higher Education "Peoples' Friendship University of Russia"
Ministry of Education and Science of Russia
8, Miklukho-Maklaya Str., Moscow, 117198, Russia
[3]FSBI"A. V. Vishnevsky NMRC of surgery" Ministry of Health of Russia
27 Bol' shaya Serpukhovskaya, Moscow, 117997, Russia

Diabetic foot syndrome (DFS) is a serious public health problem in developing countries, where medical resources are limited, and the vast majority of patients turn to medical facilities too late with severe forms of the disease and often in advanced stages.

Objective: *to evaluate the effectiveness of negative pressure wound therapy (NPWT) in treating patients with a neuropathic form of DFS compared with traditional methods to reduce the number of high amputations and overall mortality in Ghana.*

Materials and research methods. *A prospective, non-randomized, comparative clinical study of the results of examination and treatment of 59 patients with type 2 diabetes mellitus (DM) was performed at the Seventh-day Adventist City Hospital (Ghana, West Africa), Kumasi University Hospital and the Effiduase District Hospital (Ghana, West Africa) in the period from January 1, 2011 to December 31, 2013, there were 37 female patients (63.3 %), 22 male patients (36.7 %). The volume of foot tissue damage varied from II to IV degree according to Wagner classification (II degree was diagnosed in 55.6 % of cases). The average age of patients was 31.5 ± 7.3 (20–72) years. The average duration of DM was 7.3 ± 4.2 years. Bacteriological examination of wounds showed that Staphylococcus aureus was most often an isolated pathogen. All microorganisms identified from patients' wounds had high resistance to commonly used antibiotics. Patients were randomly assigned to groups. NPWT is the only topical treatment in the main group; traditional dressings with antiseptic solutions (iodophors) were used in the comparison group.*

Study results. *Comprehensive treatment of patients in both groups included surgical debridement of purulent foci, local treatment (NPWT or dressings with antiseptic solutions) and skin grafting or healing by secondary intention after the transition of the wound process to the reparative stage. None of the patients in both groups had a high amputation. Not a single fatal outcome has been recorded. In patients of the main group, the transition of the wound process to the reparative stage was carried out in a shorter time compared with those treated without NPWT.*

Conclusion. *Treatment of the neuropathic form of DFS with the NPWT (for example, patients in Ghana) reduces the hospital stay and the number of high amputations of the lower extremities, and improves the quality of life of patients.*

Key words: *diabetic foot syndrome, polyneuropathy, surgical treatment, vacuum therapy, negative pressure wound therapy, local treatment, amputation, developing countries.*

For citation: *Rdeini V. M., Mishish V. A., Paskhalova Yu. S., Sokov S. L. Vacuum therapy in the complex treatment of the neuropathic form of diabetic foot syndrome in Ghana. Wounds and wound infections. The Prof. B. M. Kostyuchenok Journal. 2018; 5 (3): 16-24.*

Введение

В последние годы в Гане, так же как и во всем мире, наблюдается рост количества больных сахарным диабетом (СД). По данным Международной федерации СД (IDF), в Гане за 2012 год зарегистрировано 354,02 на 1000 больных СД, что соответствует 3,16 % населения. У 12,0–15,0 % пациентов с СД в течение жизни развивается синдром диабетической стопы (СДС) [1]. Лечение больных с язвенными дефектами при СДС остается серьезной проблемой в Гане, так как из-за низкой доступности медицинской помощи пациенты длительно занимаются самолечением народными средствами и обращаются к врачу на крайне запущенных стадиях, что в еще большей степени повышает риск высокой ампутации. В настоящее время в мире разработаны и активно используются дополнительные методы лечения СДС, такие как гипербарическая оксигенация, терапия отрицательным давлением (NPWT), электрическая стимуляция, использование факторов роста [2–5]. Оказалось, что вакуумная терапия может способствовать ускорению заживления ран, уменьшению отечности тканей, улучшению микроциркуляции, ускорению развития грануляционной ткани. NPWT-система состоит из губки, которую фиксируют на рану с использованием клеевой повязки, аппарата, создающего отрицательное давление, и порта, замыкающего компоненты в единую герметичную цепь. Заживление ран при СДС представляет собой сложный процесс, в основе которого лежит развитие грануляционной ткани и восстановление эпителиального барьера. Для успешности этого процесса необходимо своевременно удалить некротические ткани, контролировать инфекцию в ране. NPWT применяют главным образом после хирургической обработки гнойного очага для перехода раневого процесса в репаративную стадию [7–9]. Техника проведения NPWT проста в использовании и способствует уменьшению количества осложнений [10, 11].

Цель исследования: оценка эффективности NPWT при лечении больных нейропатической формой СДС по сравнению с традиционными методами на снижение количества высоких ампутаций и общей летальности в Гане.

Материалы и методы исследования

Проспективное нерандомизированное сравнительное клиническое исследование результатов обследования и лечения 59 больных СД II типа выполнено в городской больнице миссии адвентистов седьмого дня (Гана, Западная Африка), университетской больнице города Кумаси и в районной больнице Эффидуазе (Гана, Западная Африка) в период с 01 января 2011 г. по 31 декабря 2013 г. Больных женского пола было 37 (62,7 %), мужского – 22 (37,3 %) человека Средний возраст больных составил 31,5 ± 7,3 (20–72) года. Средняя продолжительность заболевания СД

– 7,3 ± 4,2 года. Объем поражения тканей стопы варьировал от II до IV степени поражения по классификации Wagner (II степень диагностирована в 59,3 % случаев). В 31 (52,5 %) случае язва была обнаружена на правой нижней конечности, а в 28 (47,5 %) наблюдениях – на левой. Ни у одного из пациентов не было двухстороннего поражения. Множественные трофические изменения на пальцах стоп были отмечены только у двух (3,4 %) больных.

Бактериологическое исследование микрофлоры ран показало, что золотистый стафилококк чаще всего был изолированным патогеном. Все микроорганизмы, выявленные в данном исследовании, имели высокую устойчивость к широко используемым антибиотикам. Пациентов распределили по группам случайным образом. NPWT – единственный метод местного лечения в основной группе, традиционные перевязки с растворами антисептиков (йодофоры) использовали в группе сравнения.

Классическая NPWT-система состоит из вакуумного насоса (блок отрицательного давления), канистры, трубки для подключения повязки на насос и перевязочного пакета (губка и клейкая пленка). Система, представленная на рис. 1, сконструирована из местных подручных материалов.

Рис. 1. *NPWT-система, сконструированная из подручных материалов для работы в Гане*
Fig. 1. *NPWT-system, constructed from improvised materials for work in Ghana*

Всем больным при поступлении, до и после оперативных вмешательств, а также при динамическом наблюдении применяли комплексное клиническое, лабораторное и инструментальное обследование. Обязательными методами обследования больных, поступающих для лечения в хирургическое отделение, были: клинический анализ крови и мочи, определение группы крови и резус-фактора, определение антител к ВИЧ, RW, биохимический анализ крови, гликемии крови и гликированного гемоглобина, биохимический анализ крови и исследование коагулограммы, рентгенография стоп в двух проекциях и дуплексное сканирование для уточнения диагноза при сомнении в пульсации артерий стоп.

Все больные наблюдались у терапевта по поводу СД и сопутствующих заболеваний. Больные с нарушением артериального кровотока по данным дуплексного сканирования не включены в исследование.

Диагноз диабетической дистальной полинейропатии подтвержден снижением или отсутствием чувствительности на стопе: болевой, вибрационной, температурной и тактильной.

Оценку вибрационной чувствительности проводили в проекции костных выступов (верхушка I пальца, медиальная поверхность I плюснефалангового сустава, медиальная лодыжка) с помощью градуированного камертона. Оценку температурной чувствительности проводили с помощью устройства «тип-терм» (представляет собой стержень, один конец которого выполнен из металла, а другой – из пластика). Болевую чувствительность исследовали с помощью иглы для инъекций. А для определения снижения тактильной чувствительности использовали монофиламент калибра 5,07 (Semmes-Weinstein), который сгибается под действием силы весом 10 г.

Количественную оценку выполненных тестов измеряли в баллах на основании модифицированной шкалы нейропатического дисфункционального счета.

После проведения тестов, определяющих степень снижения каждого вида чувствительности, и выражения их в баллах полученные результаты суммировались. Сумма баллов от 0 до 1 свидетельствовала об отсутствии либо о наличии у пациента начальных признаков дистальной диабетической полинейропатии; от 2 до 4 баллов – об умеренно выраженной нейропатии; от 5 и более баллов – о выраженной периферической полинейропатии.

Всем больным выполняли качественные бактериологические исследования раневого содержимого ран с идентификацией микрофлоры и определением чувствительности к антибиотикам. Материал брали с помощью стерильной ватной палочки и помещали в специальную транспортную среду.

Статистическую обработку полученных данных проводили с помощью программы Statistica for Windows (Copyright© 1984–1994 by StatSoft, Inc.). При анализе данных вычисляли средние величины исследуемых параметров и стандартное отклонение (раздел Basic statistics and tables). Значения считали достоверными при заданном значении вероятности $p \leq 0,05$.

Результаты исследования

Золотистый стафилококк – наиболее часто встречающийся в ране микроорганизм – 30

(50,8 %), кишечная палочка – 15 (25,4 %), Proteus spp. – 9 (15,3 %), Klebsiella pneumonia – 6 (10,1 %). Pseudomonas spp. и Clostridium spp. – наименее выявляемы. Анаэробные культуры не определялись. Тестирование антибактериальной чувствительности показало, что большинство патогенных микроорганизмов (стафилококк, кишечная палочка, Klebsiella pneumoniae, Pseudomonas spp. и Proteus spp.) обладают множественной устойчивостью к почти всем протестированным антибиотикам (ампициллин, ко-тримоксазол, тетрациклин, пенициллин, эритромицин и др.). Выявлена чувствительность к клиндамицину (19,6 %), цефуроксиму (22,4 %) и ципрофлоксацину (35,5 %). Антибиотики широкого спектра действия назначали с самого начала лечения, коррекция антибактериальной терапии производилась после получения результатов посева на микрофлору.

Обязательным компонентом лечения была полная разгрузка пораженной стопы.

Хирургическое лечение пациентов проводили в соответствии со степенью поражения тканей стопы.

У 35 (59,3 %) пациентов диагностирована II степень поражения по классификации Wagner. У пациентов этой группы выявлены следующие виды патологии: глубокая язва подошвы стопы – 6 (17,1 %) человек, глубокая язва тыла стопы – 12 (34,3 %) наблюдений, глубокая язва I пальца стопы – 7 (20,0 %) больных, язвы нескольких пальцев – 1 (2,9 %) пациент, глубокая язва стопы и голени – 2 (5,7 %) случая, глубокая некротическая рана подошвы и тыла стопы – 2 (5,7 %) пациента, множественные язвы голени и стопы, целлюлит – 3 (8,6 %) пациента, незаживающая язва после ампутации пальца стопы – 1 (2,9 %) случай, обширная некротическая язва голени и стопы – 1 (2,9 %) больной.

После коррекции уровня гликемии проводили хирургическую обработку (ХО) с удалением некротизированных тканей и иссечением гиперкератоза. У 17 (48,6 %) пациентов после ХО проводили NPWT на протяжении 2–3 недель со сменой повязок 1 раз в течение 3–7 суток. После перехода раневого процесса в репаративную стадию выполняли аутодермопластику (АДП). Полного заживления достигали за 2–4 недели. У 18 (51,4 %) пациентов лечение проведено без NPWT. После ХО им продолжали выполнять ежедневные перевязки с растворами йодофоров. Двум пациентам этой подгруппы проведена АДП, у остальных раны зажили в течение 6–24 недель вторичным натяжением, у некоторых была выполнена повторная хирургическая обработка (ПХО). После проведения ПХО лечение раны продолжали местно (1,0 % раствор Йодопирона) до полной эпителизации. Ампутаций в этой группе больных не было (табл. 1).

Больная Б., 41 год, СД II типа, который был выявлен при поступлении в стационар. Обратилась в приемное отделение в экстренном порядке с жалобами на отечность и боли в левой голени и стопе. Общее состояние больной на момент поступления было относительно удовлетворительным, t 37,3 °С. Глюкоза крови: 20 ммоль/л, лейкоциты 12,8 × 10^9/л, гемоглобин 100,0 г/л. Госпитализирована с диагнозом: СД II типа, впервые выявленный. Флегмона тыльной поверхности левой стопы и голени (Wagner II).

Таблица 1. *Результаты лечения пациентов с СДС при Wagner II*

Table 1. *The results of DFS patients' treatment (Wagner II)*

Вид лечения Type of treatment	Число пациентов Number of patients		Продолжительность лечения, нед. Duration of treatment, weeks	Результаты лечения Treatment results
	Абс., чел. Abs., persons	%		
ХО Surgical debridement	35	100		
ПХО Re-surgical debridement	18	51,4		
АДП Skin grafting	19	54,3		Все пациенты после NPWT и 2 без NPWT All patients after NPWT and 2 without NPWT
NPWT	17	48,6	4–12	Заживление первичным натяжением Healing by primary intention
Без NPWT Without NPWT	18	51,4	6–24	Заживление вторичным натяжением (кроме 2 пациентов с АДП) Healing by secondary intention (except 2 patients with skin grafting)

ХО – хирургическая обработка; ПХО – повторная хирургическая обработка; АДП – аутодермопластика; ЗВН – заживление вторичным натяжением.

Для компенсации СД назначена инсулинотерапия. По данным бактериологического исследования на культуру и чувствительность в посеве отмечался рост St. aureus, чувствительнного к ципрофлоксацину, клиндамицину, которые были назначены. После стабилизации общего состояния выполнена ХО, местное лечение NPWT, через 2 недели АДП (рис. 2, 3).

У 12 (20,3 %) пациентов выявлена III степень поражения по классификации Wagner: гнойно-некротические поражения голени и стопы, незаживающие раны после ампутации конечностей, микробная гангрена пальцев, глубокие множественные хронические раны, флегмона стопы с вовлечением скелета. Лечение этих больных также начинали с проведения радикальной ХО. У 7 (58,3 %) пациентов в дальнейшем была применена NPWT на протяжении 1–3 недель с последующей АДП и пластикой местными тканями. Раны зажили в течение 4–6 недель, у некоторых пациентов раны зажили вторичным натяжением за 8–20 недель, но без проведения ПХО. У 5 (41,7 %) больных этой группы лечение проводили без применения NPWT. После ХО им продолжали местное лечение (перевязки с 1,0 % раствором Йодопирона) амбулаторно. У некоторых из них была проведена ПХО. Раны зажили вторичным натяжением на протяжении 18–30 недель с момента ХО. Высоких ампутаций и летальности не было (табл. 2).

Рис. 2. *Внешний вид тыльной поверхности левой стопы и нижней трети голени до ХО (a), после ХО (b), в процессе монтажа NPWT-системы в постоянном режиме, давление -120 мм рт. ст. (c, d)*

Fig. 2. *Appearance of the left foot dorsum and lower third of the shin before surgical debridement (a), after surgical debridement (b), during installation of the NPWT-system in constant mode, pressure -120 mm Hg (c, d)*

Рис. 3. *Внешний вид тыльной поверхности левой стопы и голени спустя 2 недели NPWT (a); АДП на заключительном этапе лечения (b); отдаленный результат через 7 месяцев (c)*
Fig. 3. *Appearance of the left foot dorsum and shin after 2 weeks NPWT (a); skin grafting at the final stage of treatment (b); long-term result after 7 months (c)*

Таблица 2. *Результаты лечения пациентов с СДС при Wagner III*
Table 2. *The results of DFS patients' treatment (Wagner III)*

Вид лечения Type of treatment	Число пациентов Number of patients		Продолжительность лечения, нед. Duration of treatment, weeks	Результаты лечения Treatment results
	Абс., чел. Abs., persons	%		
ХО Surgical debridement 1. Ампутация пальцев стопы Toes amputation	3	25,0	8–13	ЗВН
2. Экзартикуляция пальца, резекция головки плюсневой кости Toes exarticulation, head of the metatarsal bone resection	3	25,0	7–16	ЗВН
3. Вскрытие флегмоны стопы Phlegmon of the foot surgical debridement	6	50,0	8–18	ЗВН Healing by secondary intention
ПХО Re-surgical debridement	8	66,7	8–20	ЗВН Healing by secondary intention
АДП Skin grafting	1	8,3	5	ЗПН Healing by primary intention
Пластическая реконструкция стопы (ПРС) Plastic reconstruction of the foot	1	8,3	7	ЗПН Healing by primary intention
NPWT	7	58,3	5–10	ЗПН Healing by primary intention
Без NPWT Without NPWT	5	41,7	8–20	ЗВН Healing by secondary intention

ЗВН – заживление вторичным натяжением; ЗПН – заживление первичным натяжением.

Пациент А., 61 год, СД II типа 6 лет. За 3 недели до поступления получил травму I пальца правой стопы, лечился у знахаря. В связи с ухудшением состояния обратился к врачу.

При поступлении больной жаловался на наличие язвенного дефекта и отечности в области I пальца правой стопы с неприятным гнилостным запахом. Общее состояние больного на момент поступления было относительно удовлетворительным, температура 36,6 °С. Боли в ногах и ране не беспокоили, отмечалось снижение болевой и вибрационной чувствительности.

Рис. 4. *Гнойно-гранулирующая рана I пальца правой стопы (a); рентгенограммы в прямой (b) и боковой (c) проекциях: деструктивные изменения дистальной фаланги I пальца правой стопы*

Fig. 4. *Purulo-granulating wound of the right foot hallux (a); X-rays films in direct (b) and lateral (c) projections: destructive changes of the distal phalanx of the right foot hallux*

Рис. 5. *Этапы лечения пациента А. и отдаленный результат через 7 месяцев:*
a – экзартикуляция I пальца правой стопы;
b – NPWT;
c – внешний вид раны через 2 недели NPWT;
d – пластическая реконструкция стопы;
e, f, g – отдаленный результат через 7 месяцев;

Fig. 5. *Patient A. stages of treatment and 7 months long-term results:*
a – exarticulation of the right foot hallux;
b – NPWT;
c – wound appearance after 2 weeks NPWT;
d – plastic reconstruction of the foot;
e, f, g – long-term result after 7 months;

Таблица 3. *Результаты лечения пациентов с СДС при Wagner IV*

Table 3. *The results of DFS patients' treatment (Wagner IV)*

Вид лечения Type of treatment	Число пациентов Number of patients		Продолжительность лечения, нед. Duration of treatment, weeks	Результаты лечения Treatment results
	Абс., чел. Abs., persons	%		
ХО Surgical debridement 1. Ампутация пальцев стопы Toes amputation	6	50,0	4–30 (1 пациент – 52)	ЗВН
2. Экзартикуляция пальца, резекция головки плюсневой кости Toes exarticulation, head of the metatarsal bone resection	4	33,3	8–16	ЗВН
3.Экзартикуляция пальцев стопы Toes exarticulation	2	16,7	4–8	ЗВН Healing by secondary intention
ПХО Re-surgical debridement	9	75,0	16–52	ЗВН Healing by secondary intention
АДП Skin grafting	1	8,3	8	ЗВН Healing by secondary intention
Пластическая реконструкция стопы (ПРС) Plastic reconstruction of the foot	3	25,0	4	ЗВН Healing by secondary intention
NPWT	4	33,3	4–8	ЗВН Healing by secondary intention
Без NPWT Without NPWT	8	66,7	16–52	ЗВН Healing by secondary intention

ЗВН – заживление вторичным натяжением; ЗПН – заживление первичным натяжением.

Местный статус и результаты рентгенографии пораженной стопы представлены на рис. 4.

На рис. 5 представлены этапы лечения этого пациента.

У 12 (20,3 %) пациентов выявлена IV степень поражения по классификации Wagner. Пациенты обращались с влажными гангренами одного или нескольких пальцев стопы. Для компенсации СД все больные этой группы были переведены на инсулинотерапию. Далее проводили радикальную ХО с ампутацией или экзартикуляцией пальцев. NPWT применена у 4 (33,3 %) пациентов этой группы, длительность от 2 до 4 недель. Двум (16,7 %) больным проведена АДП и пластика раны местными тканями. Заживление достигнуто в течение 7–12 недель. У 8 (66,7 %) человек этой группы лечение проводили без применения NPWT. В некоторых случаях потребовалась ПХО с дальнейшими ежедневными перевязками в амбулаторном порядке. Заживление достигнуто вторичным натяжением в сроки от 4 до 12 месяцев. Таким образом, и в этой группе пациентов также проведены только малые ампутации и экзартикуляции, летальности не отмечалось (табл. 3).

Таким образом, у всех 59 пациентов достигнуто полное заживление ран с помощью NPWT или традиционного местного лечения. Из полученных данных видно, что NPWT способствовала более быстрому заживлению раны (к концу 8-й недели в среднем) или подготовке ее к пластической реконструкции.

Заключение

NPWT в лечении пациентов с СДС содействовала ускорению заживления по сравнению с традиционным повязочным методом. На сегодняшний день NPWT может рассматриваться как простой и эффективный метод местного лечения ран при нейропатической диабетической стопе II–IV степени поражения по классификации Wagner. Надлежащее обучение по применению этого метода лечения должно быть обязательным для всех работников здравоохранения в Гане, чтобы обеспечить компетентное использование NPWT.

Конфликт интересов. Авторы заявляют об отсутствии конфликта интересов.

Финансирование. Исследование не имело спонсорской поддержки.

ЛИТЕРАТУРА / REFERENCES

1. International diabetic federation (IDF) Diabetes atlas. 5th ed. 2012.
2. Доронина Л. П., Митиш В. А., Галстян Г. Р.Использование гидрохирургической системы VersaJet у больных с синдромом диабетической стопы. Сахарный диабет. 2010; 3 :121–126. *[Doronina L. P., Mishish V. A., Galstyan G. R. Use of the VersaJet hydrosurgical system in patients with diabetic foot syndrome = Doronina L. P., Mitish V. A., Galstyan G. R. Ispol'zovaniye gidrokhirurgicheskoy sistemy VersaJet u bol'nykh s sindromom diabeticheskoy stopy. Sakharnyy diabet. 2010; 3:121–126. (In Russ.)]*
3. Светухин А. М., Амирасланов Ю. А., Митиш В. А. Реконструктивные и пластические операции в гнойной хирургии. ,, Избранный курс лекций по гнойной хирургии. 2007. С. 64–76. *[Svetukhin A. M., Amiraslanov Yu. A., Mishish V. A. Reconstructive and plastic surgery in purulent surgery = Svetukhin A. M., Amiraslanov Yu. A., Mitish V. A. Rekonstruktivnyye i plasticheskiye operatsii v gnoynoy khirurgii. Izbrannyy kurs lektsiy po gnoynoy khirurgii. 2007. S. 64–76. (In Russ.)]*
4. Костючёнок Б. М, Колкер И. И., Карлов В. А. и др. Эффект вакуума в хирургическом лечении гнойных ран. Вестник хирургии. 1986; 137: 18–21. *[Kostyuchenok B. M, Kolker I. I., Karlov V. A., et al. Vacuum effect in the surgical treatment of purulent wounds = Kostyuchonok B. M, Kolker I. I., Karlov V. A. i dr. Effekt vakuuma v khirurgicheskom lechenii gnoynykh ran. Vestnik khirurgii. 1986; 137: 18–21. (In Russ.)]*
5. Wheeless C. R. Wagner Grading System for Diabetic Foot Infections. http://www.wheelessonline.com/ortho/wagner_grading_system_for_diabetic_foot_infections. 2012.
6. Hussain A., Singh K., Singh M. Cost Effectiveness of Vacuum-Assisted Closure and Its Modifications: A Review. ISRN Plastic Surgery. 2013. http://dx.doi.org/10.5402/2013/595789.
7. Vlayen J., Camberlin C., Ramaekers D. Negative Pressure Wound Therapy: A Rapid Assessment. KCE Report 61A. 2007.
8. Xie X., McGregor M., Dendukuri N., et al. The Clinical Effectiveness of Negative Pressure Wound Therapy: A Systematic Review. The Journal Wound of Care. 2010; 19(11): 490–495.
9. Ritchie K., Abbotts J., Downie S., et al. HTA Programme: Health Technology Assessment Report 12: Topical Negative Pressure Therapy for Wounds. NHS-Quality Improved Scotland. 2010.
10. Negative Pressure Therapy for Patients Infected Wounds: A Review of the Clinical and Cost-Effectiveness Evidence and Recommendations for Use. 2010 CADTH.

Комплексное хирургическое лечение открытого перелома костей голени, осложненного гнойной инфекцией

В. А. Митиш[1], А. А. Ушаков[1], И. В. Борисов[1], А. П. Иванов[2]
[1]ФГБУ «НМИЦ хирургии им. А. В. Вишневского» Минздрава России
Россия, 117997, Москва, ул. Большая Серпуховская, д. 27
[2]Консультативно-диагностический центр НУЗ «НКЦ ОАО «РЖД»
Россия, 125367, Москва, Волоколамское ш., д. 84
***Контактное лицо:** Александр Александрович Ушаков, doctor_alexandr@rambler.ru*

В статье представлено клиническое наблюдение успешного многоэтапного хирургического лечения пациента с открытым переломом костей голени и обширным дефектом мягких и покровных тканей в зоне перелома, осложнившегося развитием гнойной инфекции.

***Ключевые слова:** открытые переломы голени, хронический посттравматический остеомиелит длинных костей, хирургическое лечение, реконструктивные и восстановительные операции, гнойная остеология.*

***Для цитирования:** Митиш В. А., Ушаков А. А., Борисов И. В., Иванов А. П. Комплексное хирургическое лечение открытого перелома костей голени, осложненного гнойной инфекцией. Раны и раневые инфекции. Журнал им. проф. Б. М. Костючёнка. 2018; 5 (3): 25-39.*

DOI: 10.25199/2408-9613-2018-5-3-25-39

Shin both bones open fracture, complicated by purulent infection, complex surgical treatment

V. A. Mitish[1], A. A. Ushakov[1], I. V. Borisov[1], A. P. Ivanov[2]
[1]Federal State Budgetary Institution "A. V. Vishnevsky National Medical Research Center of Surgery" Ministry of Health of Russia
27 Bolshaya Serpukhovskaya Str., Moscow, 117997, Russia
[2]Consultation and Diagnostic Center "Russian Railways"
84 Volokolamskoe road, Moscow, 125367, Russia

The article presents a clinical case of a successful multi-stage surgical treatment of a patient with shin both bones open fracture and an extensive defect of skin and soft tissues in the fracture zone, complicated by the development of purulent infection.

***Key words:** open fractures of the lower leg, chronic post-traumatic osteomyelitis of long bones, surgical treatment, plastic and reconstructive surgery, purulent osteology.*

***For citation:** Mitish V. A., Ushakov A. A., Borisov I. V., Ivanov A. P. Shin both bones open fracture, complicated by purulent infection, complex surgical treatment. Wounds and wound infections. The Prof. B. M. Kostyuchenok Journal. 2018; 5 (3): 25-39.*

Введение

Лечение переломов костей голени остается одной из важнейших проблем не только травматологии, но и ряда смежных специальностей. Сроки лечения пострадавших колеблются в широких пределах: от 3–4 месяцев при закрытых переломах большеберцовой кости без смещения до 5–7 месяцев в случаях открытых повреждений. При осложненных переломах — нередко достигают 9–10 и более месяцев. В структуре инвалидности переломы голени занимают ведущее место и составляют 7,0–37,6 % от всех травм опорно-двигательного аппарата [1].

Особую трудность представляет лечение открытых переломов костей голени с обширным повреждением мягких тканей, осложненных гнойной инфекцией, составляющих, по данным разных авторов, 54,7–78,0 % случаев среди всех открытых повреждений длинных костей [2–6]. Закономерными осложнениями данного вида повреждений являются нарушения консолидации с формированием ложных суставов, развитие хронического остеомиелита костей с образованием незаживающих ран или гнойных свищей, что в конечном итоге приводит к длительной нетрудоспособности, а зачастую и инвалидизации этой категории больных [5, 7, 8]. Частота ампутаций при данном виде травмы составляет, по данным разных авторов, от 25,0 до 33,8 % и зависит от размера костного дефекта и тяжести повреждения мягких тканей [9, 10]. При этом основными причинами, приводящими к неудовлетворительным исходам

лечения, являются неадекватная первичная оценка повреждения мягких тканей при открытых переломах голени и, следовательно, погрешности в выполнении первичной хирургической обработки, а также несвоевременное и неполноценное выполнение восстановления длины и целостности поврежденных костей и окружающих покровных тканей [11–13].

Данным клиническим наблюдением мы хотели продемонстрировать всю сложность длительного многоэтапного лечения тяжелого перелома костей голени, осложненного гнойной инфекцией и потребовавшего объединения усилий различных специалистов.

Клиническое наблюдение

Пациент А., 28 лет, госпитализирован в одну из городских больниц города Москвы в тяжелом состоянии бригадой скорой медицинской помощи через один час после падения с мотоцикла.

Местный статус при поступлении

На правой голени обширная рана с размозжением мягких тканей. В рану прилежат фрагменты большеберцовой и малоберцовой костей серого цвета, лишенные надкостницы. В стационаре после осмотра и дообследования (рис. 1) диагностирован открытый оскольчатый перелом костей правой голени (IIIB по классификации Gustilo-Andersen, 1984). Травматический шок II ст.

В связи с тяжестью общего состояния госпитализирован в отделение реанимации, где проводили комплексную интенсивную терапию, переливание компонентов крови, динамическое наблюдение травматологами, хирургами. После стабилизации состояния, через 15 часов от момента госпитализации,

Рис 1. *Рентгенограмма правой голени при поступлении в стационар: открытый многооскольчатый перелом средней трети малоберцовой кости со смещением отломков; открытый перелом средней трети большеберцовой кости со смещением отломков (IIIB Gustilo-Andersen)*

Fig. 1. *Radiograph of the right tibia upon admission to the hospital: an open multi-fragmented fracture of the middle third of the fibula with displacement of fragments; open fracture of the middle third of the tibia with the displacement of fragments (IIIB Gustilo-Andersen)*

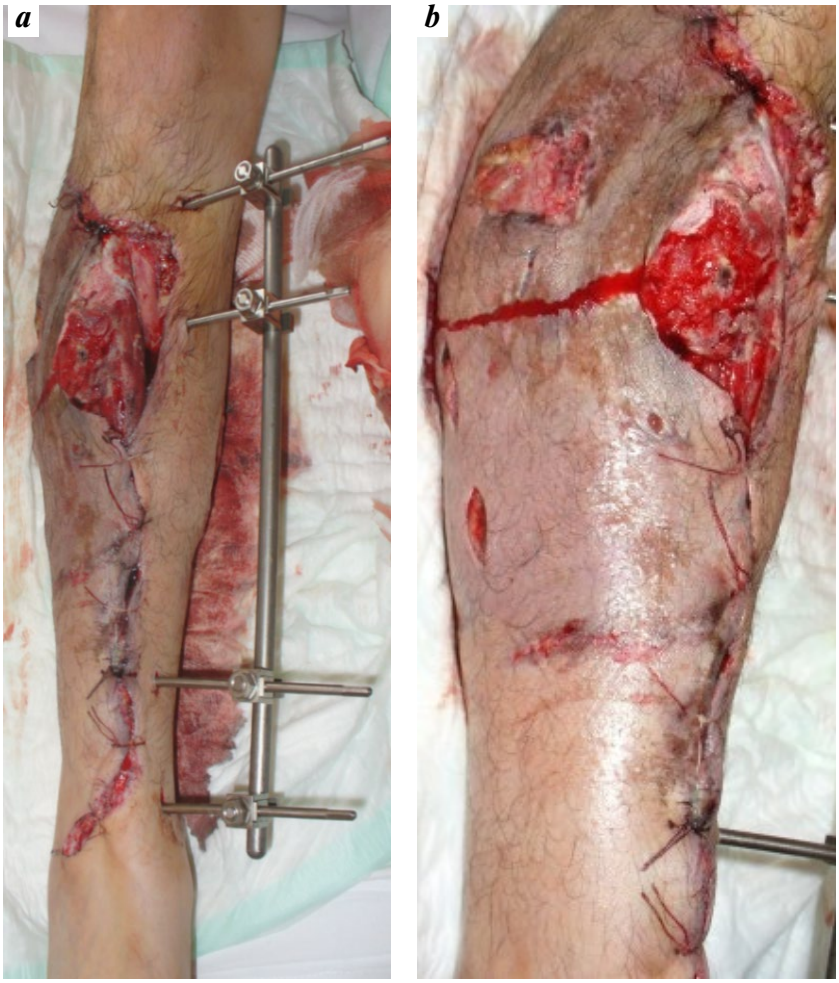

Рис 2. *Внешний вид правой голени спустя одни сутки после первичной хирургической обработки (15 ч после травмы), наружного остеосинтеза стержневым аппаратом внешней фиксации (a) и вид покровных тканей голени в зоне перелома (b)*

Fig. 2. *Appearance of the right tibia one day after surgical debridement (15 hours after the injury), osteosynthesis with an external fixation device and appearance the lower leg integumentary tissues in the fracture zone (b)*

Рис. 3. *Внешний вид передней поверхности правой голени на 3-и сутки после первичной хирургической обработки*
Fig. 3. *The appearance of the right shin anterior surface on the 3rd day after surgical debridement*

Рис. 4. *Внешний вид передненаружной поверхности правой голени на 3-и сутки после первичной хирургической обработки*
Fig. 4. *Appearance of the right shin anterior surface on the 3rd day after surgical debridement*

Рис. 5. *Резецированная нежизнеспособная часть дистального фрагмента большеберцовой кости*
Fig. 5. *Resected non-viable part of distal tibia fragment*

травматологами выполнена первичная хирургическая обработка раны, наружный остеосинтез стержневым аппаратом внешней фиксации и наложения первичных швов на рану (рис. 2). Послеоперационный период осложнился нагноением раны, формированием обширных некрозов кожи и подлежащих тканей с развитием посттравматического остеомиелита большеберцовой и малоберцовой костей (рис. 3, 4).

При бактериологическом исследовании раневого отделяемого выявлена ассоциация микроорганизмов — Staphylococcus epidermidis, Proteus mirabilis и Pseudomonas aeruginosa.

Для дальнейшего лечения пациент переведен в отделение гнойной хирургии, где была выполнена повторная хирургическая обработка гнойного очага правой голени, в ходе которой обнаружены протяженные некрозы фрагментов костей голени, параоссальная флегмона. При повторной хирургической обработке произвели сегментарную резекцию фрагментов большеберцовой кости на протяжении 8 см, малоберцовой — 15 см (рис. 5, 6, 7), иссечены множественные некрозы кожи, подкожной клетчатки, мышц и сухожильных растяжений до здоровых тканей. Площадь раневой поверхности после повторной хирургической обработки составила более 500 см^2.

Больному продолжена интенсивная терапия, в том числе целенаправленная антибиотикотерапия препаратами широкого спектра действия с учетом чувствительности микрофлоры (Сульперазон 1,0 × 3 раза в сутки), промывание ран растворами антисептиков (Мирамистин®, Лавасепт®), ежедневные перевязки с мазями на ПЭГ-основе (Левомеколь), антикоагулянтная терапия (Фраксипарин 0,3 мл × 2 раза в сутки).

На фоне лечения воспалительные явления были купированы. Рана очистилась, заполнилась зрелой грануляционной тканью. Выполнено сближение фрагментов большеберцовой кости до их соприкосновения. Укорочение голени составило 8 см.

Рис. 6. *Внешний вид правой голени после повторной хирургической обработки гнойного очага и сегментарной резекции пораженных фрагментов большеберцовой и малоберцовой костей*
Fig. 6. *Appearance of the right shin after re-surgical debridement of the purulent focus and segmental resection of the affected tibia and fibula fragments*

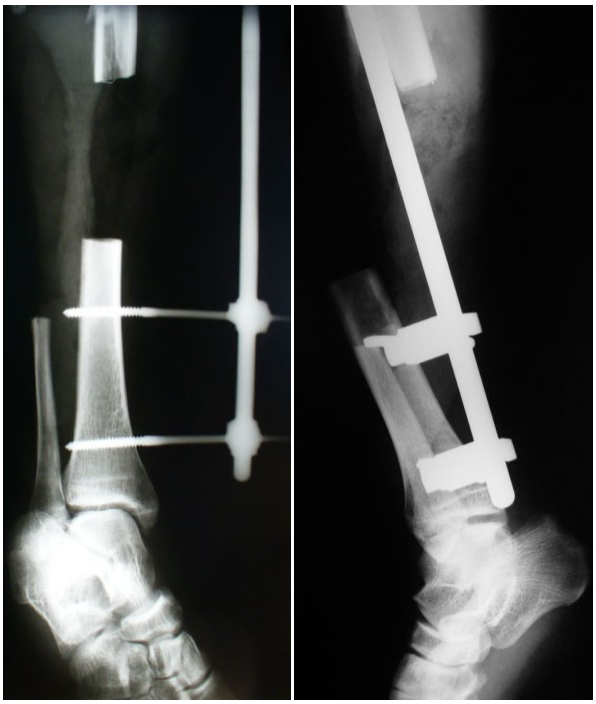

Рис. 7. *Рентгенограммы костей правой голени после выполнения повторной хирургической обработки гнойного очага и сегментарной резекции фрагментов большеберцовой и малоберцовой костей*
Fig. 7. *Radiographs of the right shin bones after re-surgical debridement of the purulent foci and segmental resection of tibia and fibula fragments*

Для выполнения реконструктивного этапа лечения пациент был госпитализирован в отдел ран и раневых инфекций НМИЦ хирургии им. А. В. Вишневского спустя ≈1,5 месяца после травмы с диагнозом: хронический посттравматический остеомиелит правой большеберцовой кости в средней трети; обширная гнойно-гранулирующая рана правой голени; сегментарный дефект костей голени в средней трети; состояние после сегментарной резекции обеих костей правой голени, наружного остеосинтеза стержневым аппаратом и этапных хирургических обработок ран; укорочение голени на 8 см; открытый оскольчатый перелом обеих костей правой голени в средней трети с обширным повреждением и размозжением мягких тканей в результате ДТП.

При осмотре

Рост 181 см, вес 93 кг. Общее состояние средней степени тяжести. Сознание ясное, больной контактен, адекватен, ориентируется в месте, времени и в собственной личности. Очаговая неврологическая симптоматика отсутствует. Самостоятельно передвигаться не может. Температура тела поднимается до 38 °С в вечерние часы. При осмотре кожа чистая. Дыхание через нос свободное, проводится во все отделы, везикулярное, хрипов нет, ЧДД 18–20 в 1 мин. Тоны сердца ритмичные, ясные. АД 130/80 мм рт. ст. Пульс 70–80 ударов в мин. Живот не вздут, участвует в дыхании всеми отделами, мягкий при пальпации. На передней поверхности брюшной стенки имеются несколько плотных подкожных инфильтратов, умеренно болезненных при пальпации. Кожа над ними со следами инъекций (подкожное введение антикоагулянтов). Перитонеальной симптоматики нет. Дизурические явления отсутствуют, симптом поколачивания отрицательный.

Местный статус

Правая голень находится в стержневом аппарате внешней фиксации, имеется умеренный отек стопы и голени. Правая стопа ротирована кнутри из-за нестабильности костных фрагментов в аппарате. От нижней трети до верхней трети голени имеется обширная гнойно-гранулирующая рана по передней, наружной и задней поверхностям площадью более 500 см^2 с неровными контурами. По передней поверхности голени в рану предлежит дистальный фрагмент большеберцовой кости серого цвета (нежизнеспособный). Пульсация на артериях стопы с обеих сторон отчетливая. По наружной стороне правого бедра от нижней трети до границы со средней и верхней третями снижение поверхностной чувствительности, глубокие виды чувствительности не нарушены (рис. 8).

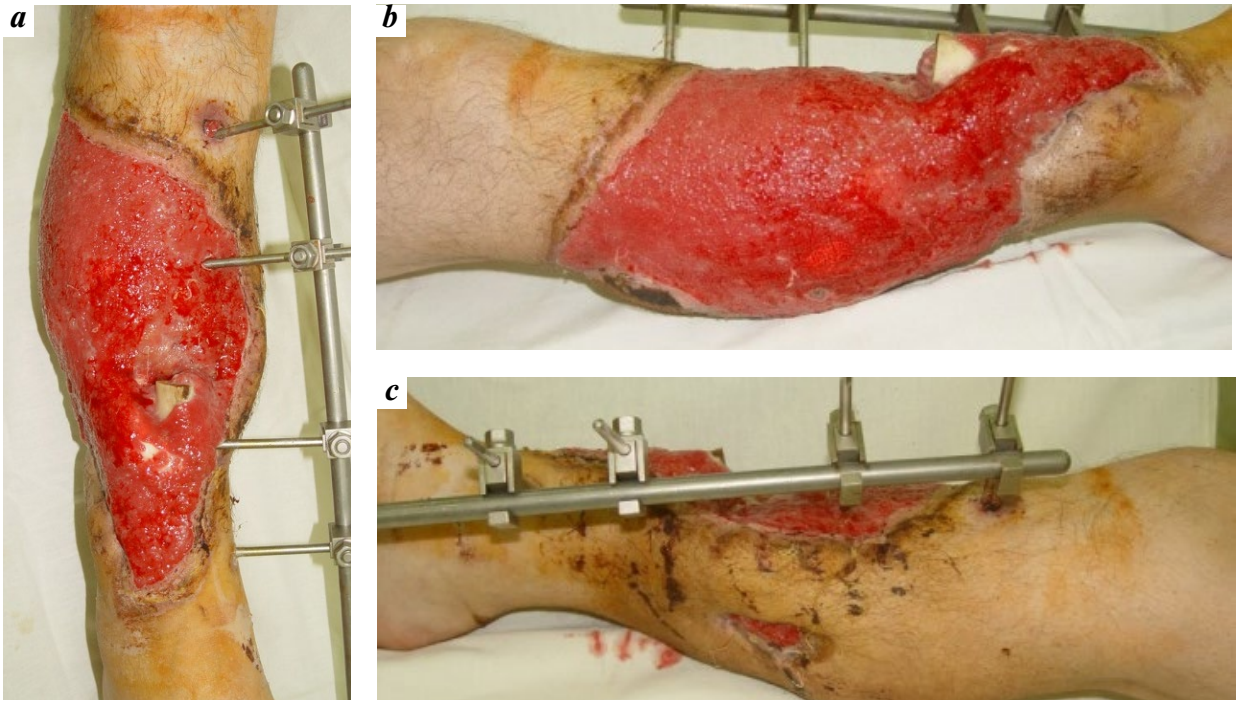

Рис. 8. *Внешний вид раны по передней (a), внутренней (b) и наружной (c) поверхностям правой голени при поступлении в НМИЦ хирургии им. А. В. Вишневского: поверхность раны выполнена зрелой грануляционной тканью, однако визуализируется нежизнеспособный участок дистального фрагмента большеберцовой кости на протяжении 3 см в поверхностной части*

Fig. 8. *The appearance of the wound along the anterior (a), interior (b) and exterior (c) surfaces of the right shin at admission in A. V. Vishnevsky NMRC of surgery : the wound surface is made of mature granulation tissue, however, a non-viable portion of the distal fragment of the tibia is visualized for 3 cm in superficial part*

Данные рентгенографии

Фрагменты большеберцовой кости в аппарате внешней фиксации, проксимальный конец отклонен кнутри на 14 мм. Край проксимального костного фрагмента неровный, четкий, по латеральному контуру обнаружены периостальные костные напластования на протяжении 13 мм. Между проксимальным и дистальным костными фрагментами – зона повышенной плотности неправильной формы (разрастание костной ткани). Малоберцовая кость резецирована в области средней трети диафиза. Проксимальный конец малоберцовой кости отклонен кнаружи. Края резекции четкие, ровные. Кортикальный слой фрагментов малоберцовой кости сохранен (рис. 9).

Данные лабораторных и инструментальных методов исследования

Эзофагогастродуоденоскопия: *очаговый гастрит. Бульбит. Эндоскопические признаки формирующейся аксиальной грыжи пищеводного отверстия диафрагмы.*

Рентгенография органов грудной полости в двух стандартных проекциях: *прозрачность легочного фона сохранена. Легочный рисунок усилен по сосудистому типу. Корни легких не расширены, структурны, не уплотнены. Тень средостения не расширена, не смещена. Контуры куполов диафрагмы ровные, четкие. Синусы острые, свободные.*

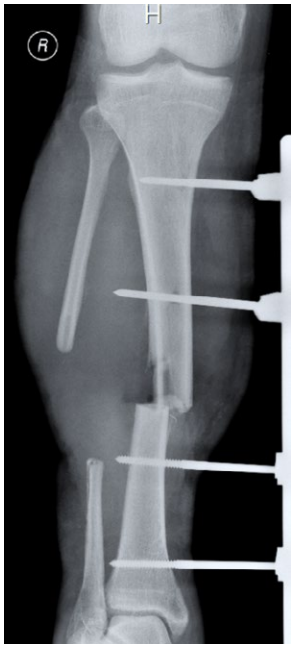

Рис. 9. *Рентгенограмма правой голени в прямой проекции. Признаки деструкции в проксимальном фрагменте большеберцовой кости на протяжении 1,5 см от костного опила, неудовлетворительное положение костных фрагментов в стержневом аппарате*

Fig. 9. *Radiogram of the right shin in direct projection. Signs of destruction in the proximal fragment of the tibia over 1.5 cm from the bone filing, poor position of bone fragments in the external fixation apparatus are visualized*

Эхокардиография: *размеры полостей сердца в норме. Толщина миокарда левого желудочка в норме. Нарушения диастолической функции левого желудочка нет. Локальные нарушения сократимости отсутствуют. Клапаны интактны. Патологических сбросов крови нет. Сократительная функция левого желудочка в норме. Порхающая хорда митрального клапана.*

Цветовое дуплексное сканирование артерий и вен нижних конечностей: *исследованные артерии и вены полностью проходимы.*

Общий анализ крови: *гемоглобин 99 г/л, лейкоциты $5,4 \times 10^9$, палочкоядерные 11,5%, СОЭ 55 мм/ч.*

Биохимический анализ крови: *глюкоза 4,92 ммоль/л, креатинин 76 мкмоль/л, мочевина 3,06 ммоль/л, общий белок 55 г/л, альбумины 33,5 г/л, С-РБ 84 мг/л, сывороточное железо 3,4 мкмоль/л, трансферрин 136 мг%, АСТ/АЛТ 18/23 ед/л.*

Общий анализ мочи: *плотность 1030, pH 5, белок 0,06 г/л, сахар отрицательно, ацетон отрицательно, осадок отрицательно, эпителий — небольшое количество в поле зрения, лейкоциты — 1—2 в поле зрения, эритроциты — единичные в поле зрения, бактерии отрицательно.*

Коагулограмма: *фибринолитическая активность 270 м/н, фибриноген 4,1 г/л, АЧТВ 24 сек, тромбиновое время 20 сек, МНО 1,2 ед., тромбоциты 136 м/н.*

С целью подготовки пациента к оперативному лечению начата коррекция анемии (Венофер), белковой недостаточности (энтеральное питание), продолжены противоязвенная (омепразол 40 мг/сут), антикоагулянтная (Фраксипарин 0,3 мл × 2 раза в сутки) и антиагрегантая (тромбоАСС 100 мг/сут) терапии. Принимая во внимание сохраняющиеся гипертермию и высокий риск генерализации инфекции, назначена системная антибактериальная терапия с учетом чувствительности к антибиотикам (по данным бактериологического исследования раневого отделяемого сохранялся рост Ps. aeruginosa 10^1 на 1 г ткани, чувствительной к ципрофлоксацину).

Для восстановления правой голени необходимо было решить следующие задачи:

- *восстановить целостность и длину большеберцовой кости;*
- *восстановить мягкие ткани, окружающие большеберцовую кость;*
- *ликвидировать обширную раневую поверхность.*

Для решения поставленных задач на первом этапе хирургического лечения произвели демонтаж стержневого аппарата внешней фиксации, реостеосинтез костей правой голени аппаратом Г. А. Илизарова и концевую резекцию пораженных участков проксимального (2,0 см) и дистального (1,0 см) фрагментов большеберцовой кости (рис. 10, 11).

После операции начато дозированное сближение фрагментов большеберцовой кости в аппарате Г. А. Илизарова.

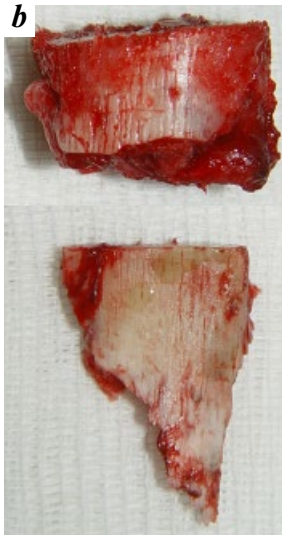

Рис. 10. *Внешний вид (a) правой голени после демонтажа стержневого аппарата внешней фиксации и наложения аппарата Г. А. Илизарова, концевой резекции проксимального (2,0 см) и дистального (1,0 см) фрагментов большеберцовой кости в средней трети и (b) макропрепарат резецированных фрагментов*

Fig. 10. *Right shin after dismantling the core apparatus of external fixation and apparatus of G. A. Ilizarov mantling, end resection of the proximal (2.0 cm) and distal (1.0 cm) fragments of the tibia in the middle third and (b) macropreparations resected fragments*

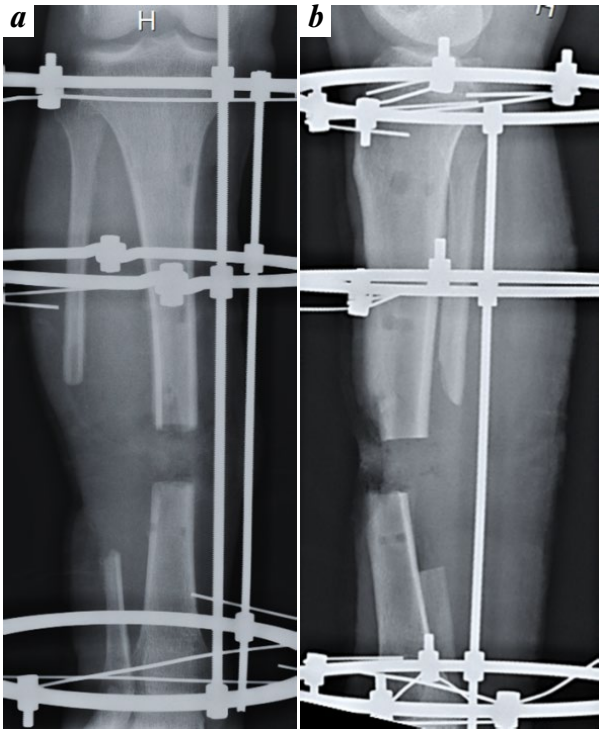

Рис. 11. *Рентгенограммы костей правой голени (а – прямая проекция, b – боковая проекция): выполнен демонтаж стержневого аппарата внешней фиксации, концевая резекция проксимального (2,0 см) и дистального (1,0 см) фрагментов большеберцовой кости в средней трети*

Fig. 11. *Radiographs of the right shin bones (a – direct projection, b – lateral projection): the rod apparatus of external fixation was removed, the finished resection of the proximal (2.0 cm) and distal (1.0 cm) fragments of the tibia in the middle third was performed*

По данным гистологического исследования резецированных участков костей обнаружены: признаки хронического остеомиелита (рис. 12, 13).

В послеоперационном периоде продолжена коррекция белковых потерь (энтеральное питание, Эншур®) и анемии (эритропоэтин и внутривенные препараты железа). На основании полученных посевов из раны произведена коррекция антибактериальной терапии на Меронем 1,0 × 3 раза в сутки, Ванкомицин 1,0 × 2 раза в сутки, назначена противогрибковая терапия Дифлюкан 200,0 мг × 2 раза в сутки. Местное лечение заключалось в ежедневных обработках антисептическим раствором Протосан® и наложением повязок с 5,0 % диоксидиновой мазью.

На фоне проводимого лечения отмечалась следующая динамика лабораторных показателей: уровень гемоглобина составил 109 г/л, лейкоциты 6,3 × 10^9/л, общий белок 67 г/л, С-РБ 65 мг/л, АСТ/АЛТ 21/20 ед/л, сывороточное железо 7,0 мкмоль/л, ОЖСС 21,7 мкмоль/л.

Восстановление длины большеберцовой кости решено проводить методом Г. А. Илизарова. Был использован вариант компрессионно-дистракционного остеосинтеза с остеотомией в верхней трети большеберцовой кости (рис. 14).

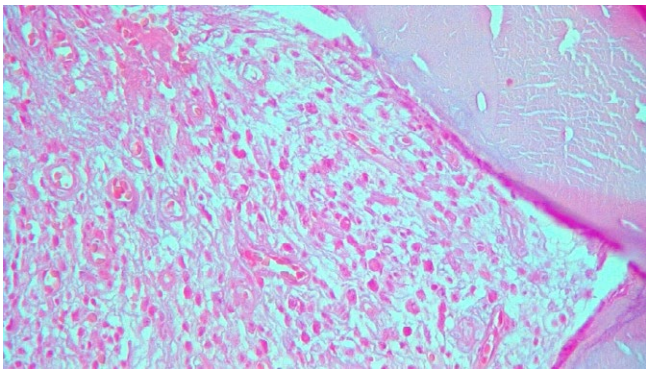

Рис. 12. *Микрофотография. После декальцинации. Признаки хронического остеомиелита: фиброзирование межбалочного пространства с инфильтрацией сегментоядерными лейкоцитами и лимфоцитами. Увеличение × 400*

Fig. 12. *Micrograph. After decalcification. Signs of chronic osteomyelitis: there are fibrosis of the inter-beam space with infiltration by segmented leukocytes and lymphocytes (× 400 magnification)*

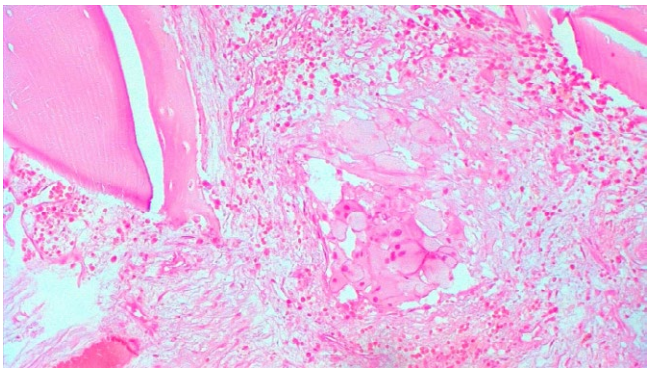

Рис. 13. *Микрофотография. После декальцинации. Признаки хронического остеомиелита: очаг скопления ксантомных клеток, инфильтрация межбалочного пространства сегментоядерными лейкоцитами и лимфоцитами. Увеличение × 200*

Fig. 13. *Micrograph. After decalcification. Signs of chronic osteomyelitis: there are a focus of xanthoma cell accumulation, inter-beam space infiltration with segmented leukocytes and lymphocytes (× 200 magnification)*

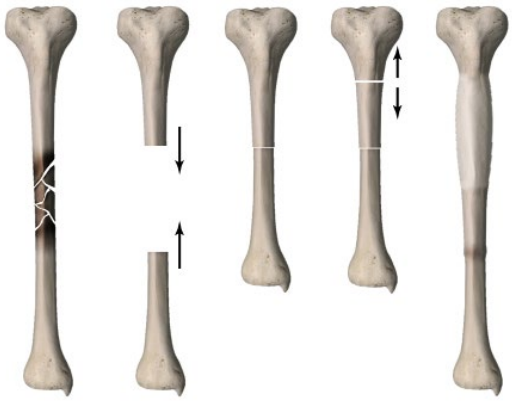

Рис. 14. *Схема восстановления целостности и длины большеберцовой кости методом Г. А. Илизарова (вариант компрессионно-дистракционного остеосинтеза с остеотомией в верхней трети большеберцовой кости)*

Fig. 14. *Scheme for the integrity and length of the tibia restoring by G. A. Ilizarov method (a variant of compression-distraction osteosynthesis with osteotomy in the upper third of the tibia)*

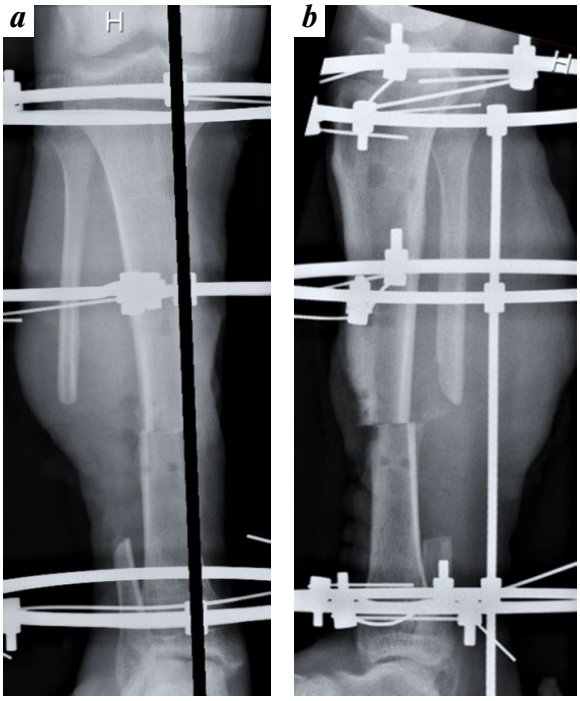

Рис. 15. *Рентгенограммы костей правой голени (a – прямая проекция, b – боковая проекция): выполнена концевая резекция обоих фрагментов большеберцовой кости в пределах 2–3 мм для достижения конгруентности, их репозиция и компрессия*

Fig. 15. *Radiographs of the right shin bones (a – direct projection, b – lateral projection): both fragments of the tibia end resection within 2-3 mm was performed to achieve congruency, their reposition and compression*

После полного сближения фрагментов большеберцовой кости вторым этапом выполнена концевая резекция обоих фрагментов большеберцовой кости в пределах 2–3 мм для достижения конгруентности, их репозиция и компрессия (рис. 15).

Зона соединения фрагментов большеберцовой кости по передневнутренней поверхности закрыта полноценными кожными покровами. Для этого произведена мобилизация края раны в виде кожно-фасциального образования по всей внутренней поверхности голени (рис. 16 a). Мобилизованные покровные ткани перемещены на передневнутреннюю поверхность большеберцовой кости и фиксированы ко дну раны узловыми швами и лигатурами, завязанными на элементах аппарата Г. А. Илизарова с целью предотвращения прорезывания тканей дна раны и сохранения момента растяжения (рис. 16 b). Наружная поверхность кости закрыта группой малоберцовых мышц. Край раны по наружной поверхности мобилизован аналогично, остро растянут и уложен на раневую поверхность, что позволило уменьшить площадь раны в нижней трети голени вдвое (рис. 16 c, d).

Послеоперационное течение гладкое. Область швов зажила первичным натяжением. Однако на оставшейся раневой поверхности произошла смена флоры на резистентную госпитальную, что потребовало коррекции системной антибактериальной терапии (Escherichia coli) – Эртапенем (Инванз®) 1,0 × 1 раз в сутки,

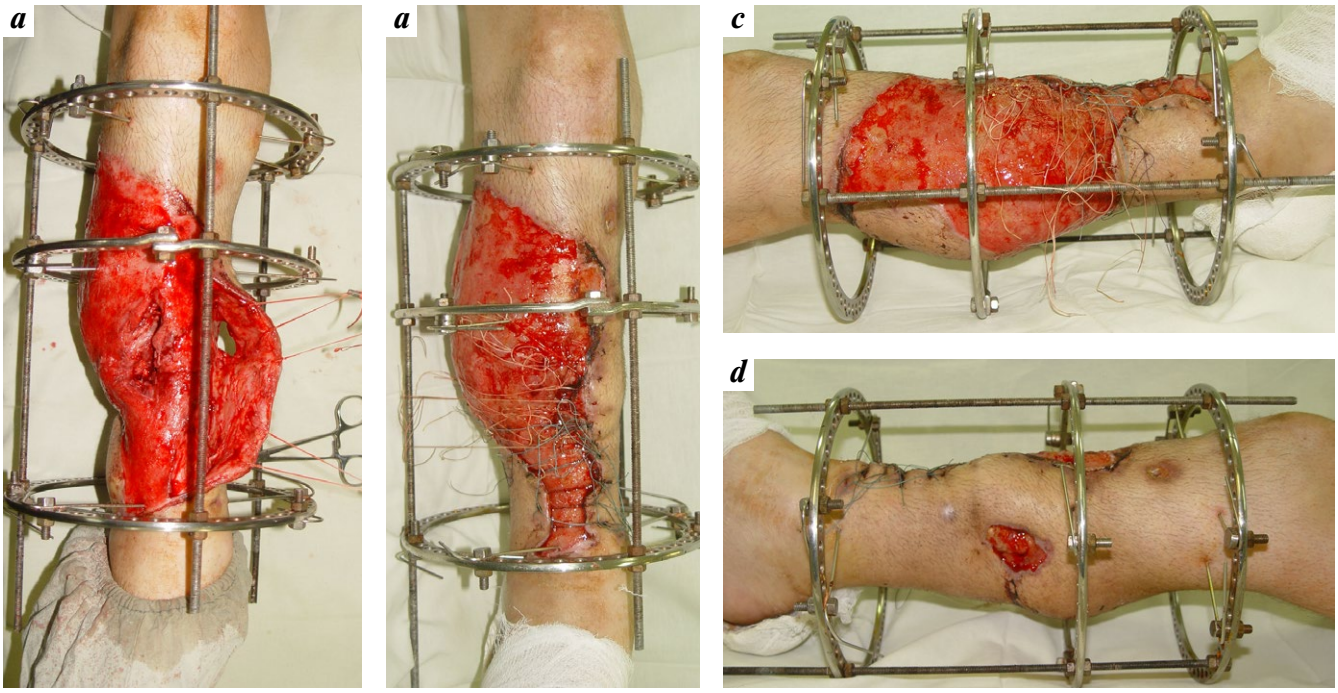

Рис. 16. *Внешний вид правой голени после концевой резекции правых большеберцовой и малоберцовой костей, частичной пластики раны местными тканями. Дефект мягких тканей над резецированными фрагментами большеберцовой кости замещен мобилизованным кожно-фасциальным лоскутом*

Fig. 16. *The appearance of the right shin after resection of the right tibia and fibula, partial wound repair with local tissues. The soft tissue defect above the resected fragments of the tibia is replaced by a mobilized fasciocutaneous flap*

продолжение энтерального питания, железозаместительной терапии. Местное лечение заключалось в ежедневных перевязках с обработкой раны антисептическим раствором Пронтосан® и наложением повязок с растворами йодофоров (1,0 % йодопирон).

В результате проведенного лечения раневая поверхность покрылась ярко-красной мелкозернистой грануляционной тканью. Бактериологическое исследование показало отсутствие роста микрофлоры, а цитологическое – регенераторный тип раневой поверхности. И спустя 3 недели после последней операции произведено окончательное закрытие остаточной раны расщепленными перфорированными кожными трансплантатами (рис. 17).

В послеоперационном периоде произошло полное приживление трансплантатов (рис. 18). Таким образом были созданы оптимальные условия для консолидации большеберцовой кости.

Результатом проведенных этапов хирургического лечения явилось полное закрытие раневой поверхности, устранение дефекта большеберцовой кости с ее укорочением на 11,6 см. Следующий этап реконструктивного лечения – восстановление длины пораженной голени (поднадкостничная остеотомия большеберцовой кости) решено отложить на более поздние сроки в виду следующих обстоятельств:

• отсутствие полноценных кожных покровов по наружной поверхности большеберцовой кости на значительном протяжении;

• сохранившаяся часть полноценных кожных покровов в верхней трети голени закрывала большеберцовую кость лишь на 2–3 см дистальнее проксимального кольца аппарата Г. А. Илизарова, при этом была умеренно отечна, а рубцовая ткань на ее границе не окончательно созрела;

• область предполагаемой остеотомии в верхней трети большеберцовой кости находилась в зоне, где ранее располагался стержень аппарата внешней фиксации с картиной воспаления окружающих мягких тканей.

В виду перечисленных выше обстоятельств пациент выписан на амбулаторное лечение с рекомендациями активной нагрузки на пораженную конечность. За период амбулаторного наблюдения (в течение 4-х месяцев) наступила консолидация фрагментов большеберцовой кости (рис. 19), а мягкие ткани в верхней трети голени окончательно восстановились. Признаки воспаления в зоне предполагаемой остеотомии отсутствовали.

Рис. 17. *Внешний вид правой голени после окончательного закрытия остаточных раневых поверхностей расщепленными перфорированными кожными трансплантатами*
Fig. 17. *Appearance of the right shin after the final closure of residual wound surfaces with split perforated skin grafts*

Рис. 18. *Внешний вид правой голени после приживления трансплантатов и создания оптимальных условий для консолидации перелома большеберцовой кости*
Fig. 18. *Appearance of the right shin after skin engraftment and creation of optimal conditions for the tibia fracture consolidation*

Рис. 19. *Рентгенограммы правой голени в прямой (a) и боковой (b) проекциях спустя 4 месяца после последней операции: фрагменты большеберцовой кости консолидированы*
Fig. 19. *Radiographs of the right shin in direct (a) and lateral (b) projections 4 month after last intervention: fragments of the tibia are consolidated*

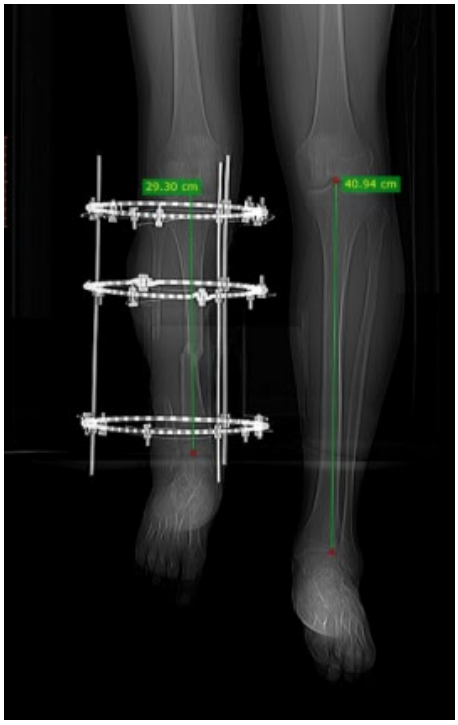

Рис. 20. *Компьютерная томограмма обеих голеней. Измерение длины конечностей: длина левой большеберцовой кости равна 409 мм вдоль оси, правой – 293 мм*
Fig. 20. *CT of both legs. Measurement of limb length: the length of the left tibia is 409 mm along the axis, the right – 293 mm*

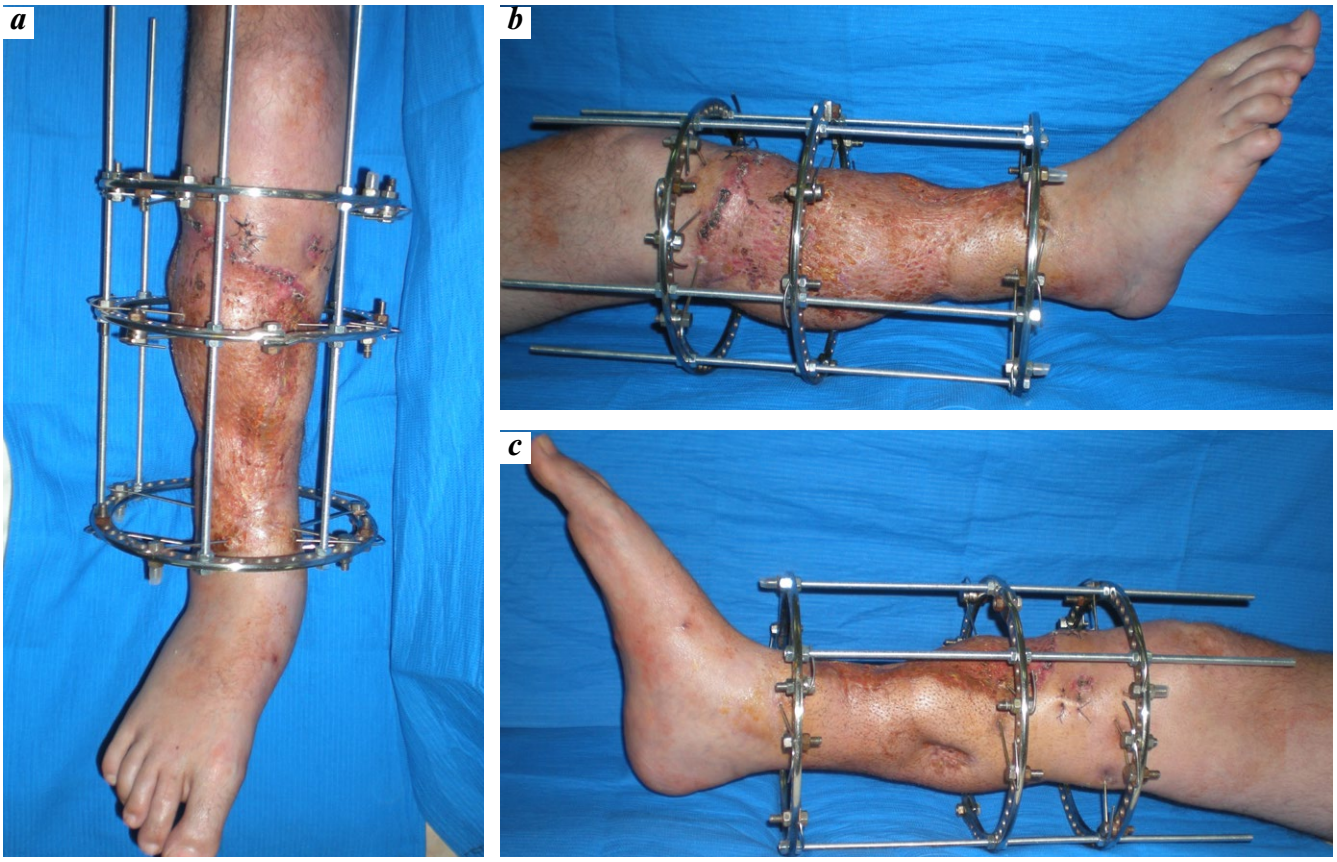

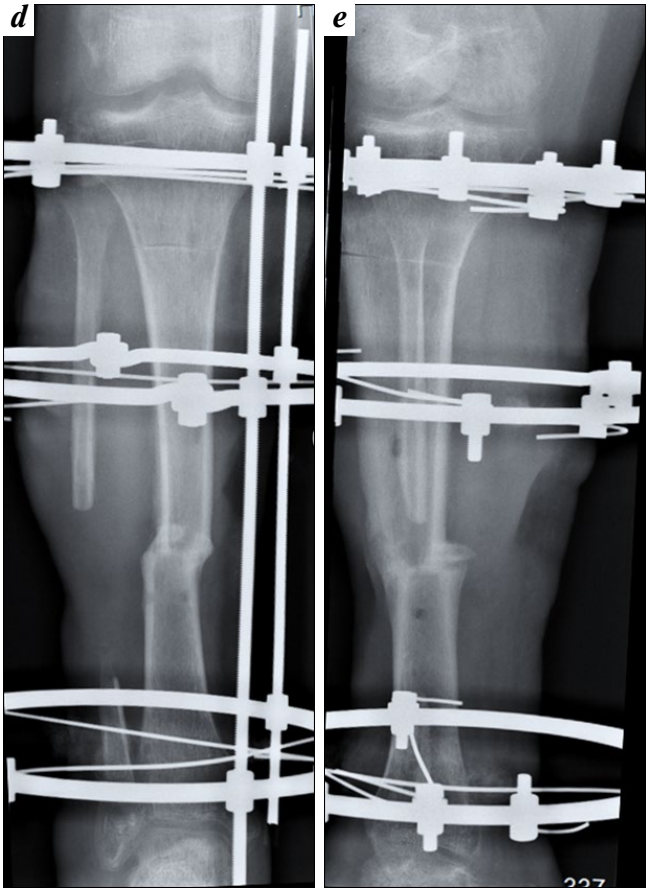

Рис. 21. *Внешний вид (a, b, c) и рентгенограммы (d, e) правой голени после выполнения полузакрытой поднадкостничной остеотомии*
Fig. 21. *Appearance (a, b, c) and radiographs (d, e) of the right shin after performing a semi-closed subperiosteal osteotomy*

Пациент повторно госпитализирован для завершающего этапа хирургической реабилитации – восстановления длины пораженной голени методом Г. А. Илизарова. Укорочение большеберцовой кости составило 116 мм (рис. 20).

В верхней трети голени по передне-внутренней поверхности на участке сохраненных кожных покровов (шириной 1,5–2,0 см ниже спиц верхнего кольца аппарата Г. А. Илизарова) через 2 продольных разреза длиной до 1 см произведена полузакрытая поднадкостничная остеотомия большеберцовой кости пилой Джильи (рис. 21).

Спустя 10 суток начато разведение проксимального фрагмента и нижнего блока большеберцовой кости. Темп дистракции составил 1 мм/сут. Динамика удлинения и формирования дистракционного регенерата отражена на фотографиях (рис. 22, 23, 24).

Практически весь период дистракции (4 месяца) пациент провел в амбулаторных условиях без каких-либо осложнений.

Период фиксации (созревания костного регенерата) длился 9,5 месяцев и завершился образованием полноценной трубчатой кости. На фотографиях представлены вид голени (рис. 25) и рентгенограммы (рис. 26) перед снятием аппарата Г. А. Илизарова.

В ходе лечения удалось ликвидировать воспалительный процесс, заместить обширный мягкотканный и костный дефекты и восстановить опороспособность конечности, тем самым спасти больного от ампутации пораженной конечности (рис. 27, 28).

Общий срок стационарного и амбулаторного лечения пациента составил почти 2 года.

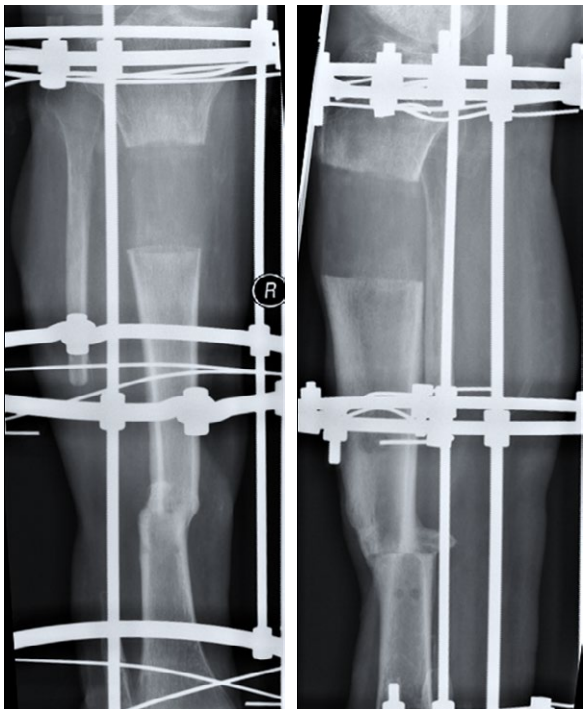

Рис. 23. *Рентгенограммы костей правой голени (а – прямая проекция, b – боковая проекция): продолжение дистракции фрагментов большеберцовой кости со скоростью 1 мм / сут.*

Fig. 23. *Radiographs of the right shin bones (a – direct projection, b – lateral projection): continued tibia fragments distraction with a speed of 1 mm / day*

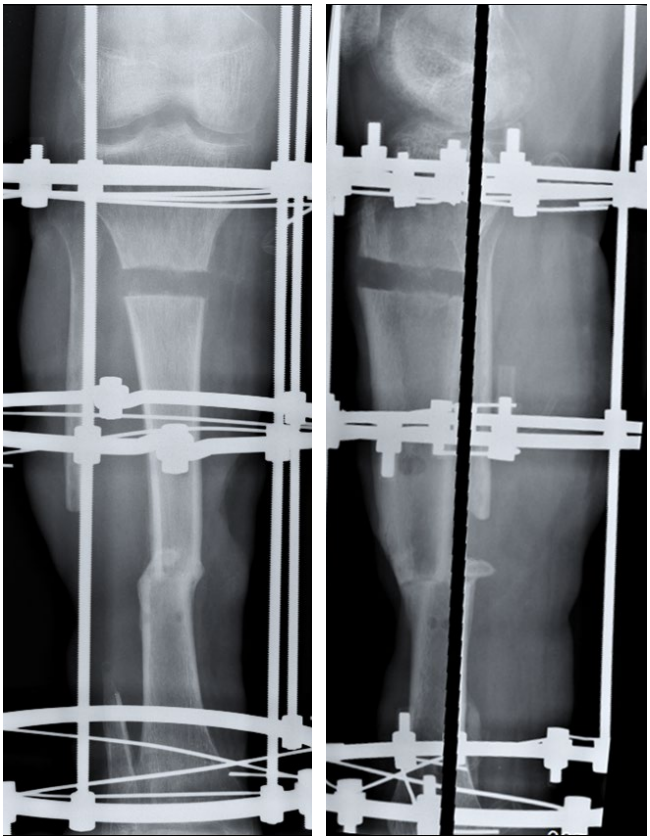

Рис. 22. *Рентгенограммы костей правой голени (а – прямая проекция, b – боковая проекция): дистракция фрагментов большеберцовой кости со скоростью 1 мм / сут.*

Fig. 22. *Radiographs of the right shin bones (a – direct projection, b – lateral projection): tibia fragments distraction with a speed of 1 mm / day*

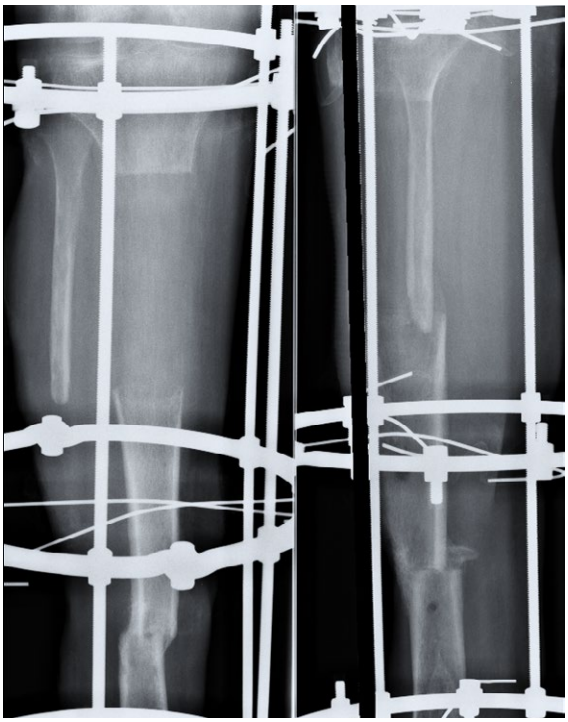

Рис. 24. *Рентгенограммы костей правой голени (а – прямая проекция, b – боковая проекция): дистракции фрагментов большеберцовой кости завершена*

Fig. 24. *Radiographs of the right shin bones (a – direct projection, b – lateral projection): tibia fragments distraction completed*

Рис. 25. *Внешний вид правой голени перед выполнением демонтажа аппарата Г. А. Илизарова*
Fig. 25. *Appearance of the right shin before G. A. Ilizarov apparatus dismantling*

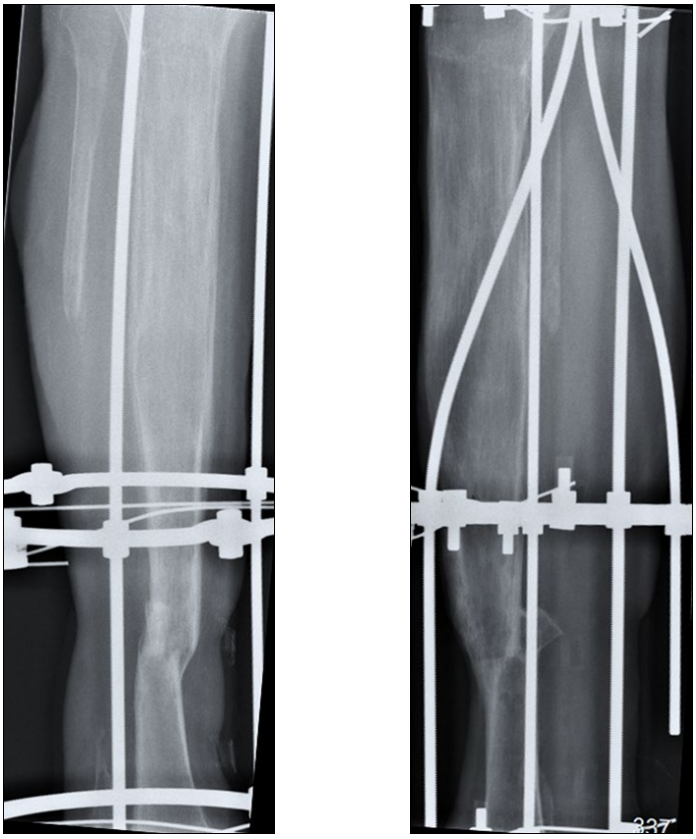

Рис. 26. *Рентгенограммы костей правой голени (a – прямая проекция, b – боковая проекция) перед выполнением демонтажа аппарата Г. А. Илизарова*
Fig. 26. *Radiographs of the right shin bones (a – direct projection, b – lateral projection) before G. A. Ilizarov apparatus dismantling*

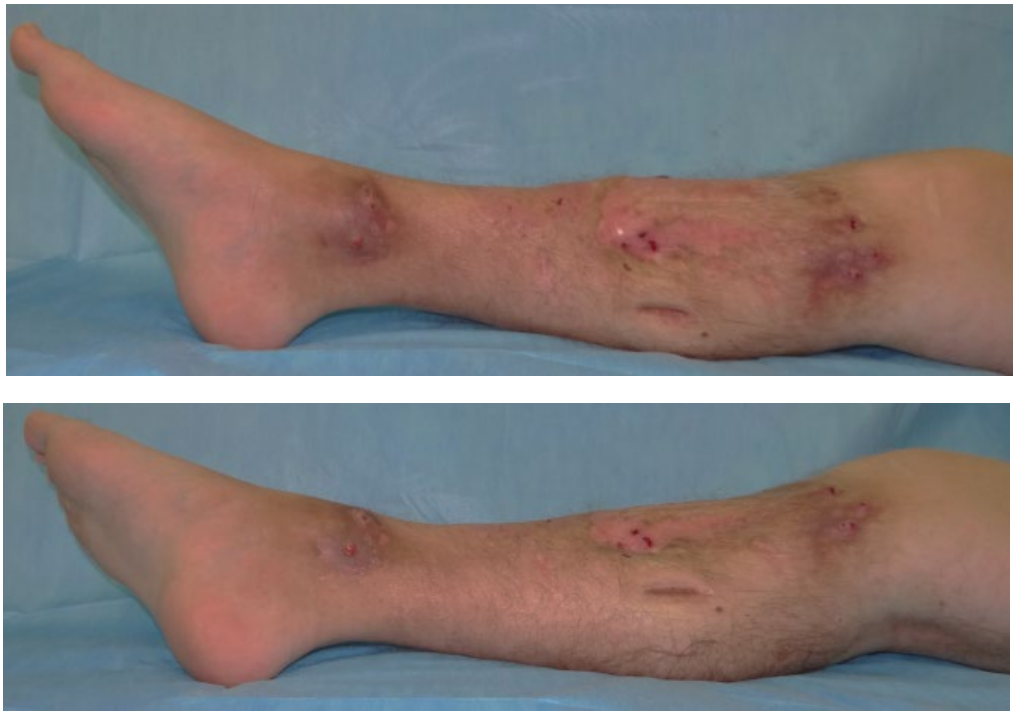

Рис. 27. *Внешний вид правой голени после демонтажа аппарата внешней фиксации*
Fig. 27. *The appearance of the right shin after dismantling the external fixation apparatus*

Рис. 28. *Рентгенограммы костей правой голени (a – прямая проекция, b – боковая проекция) после замещения сегментарного дефекта большеберцовой кости и демонтажа аппарата Г. А. Илизарова: сформированный регенерат проксимального диафиза правой большеберцовой кости практически идентичен здоровой кости в месте ее остеотомии*
Fig. 28. *Radiographs of the right shin bones (a – direct projection, b – lateral projection) after replacing a segmental defect of the tibia and dismantling the apparatus of G. A. Ilizarov: the formed regenerate of the proximal diaphysis of the right tibia is almost identical to a healthy bone in the osteotomy area*

Заключение

Лечение пациентов с тяжелыми открытыми переломами костей голени, особенно осложненными гнойной хирургической инфекцией, – длительный, трудоемкий и многоэтапный процесс. Важно учитывать, что даже тщательно выполненная первичная хирургическая обработка не является показанием к наложению первичных швов ввиду невозможности определения истинного объема повреждения тканей в первые часы после травмы. Стратегию хирургического лечения необходимо строить с момента поступления пациента, она должна состоять из радикальной хирургической обработки, применения аппаратов внешней фиксации (на голени предпочтение отдаем аппарату Г. А. Илизарова), и включать проведение реконструктивных и пластических операций, направленных на восстановление анатомической и функциональной целостности пораженного сегмента.

Конфликт интересов. Авторы заявляют об отсутствии конфликта интересов.
Финансирование. Исследование не имело спонсорской поддержки.

ЛИТЕРАТУРА / REFERENCES

1. Охотский В. П. Диафизарные переломы костей голени : гл. 11. Травматология и ортопедия : рук-во для врачей. В 3 т. Травматология : т. 2. Под ред. члена-корр. РАМН Ю. Г. Шапошникова. М.: Медицина, 1997. С. 368. *[Okhotsky V. P. Diaphyseal fractures of the leg bones = Okhotskiy V. P. Diafizarnyye perelomy kostey goleni : gl. 11. Travmatologiya i ortopediya : ruk-vo dlya vrachey. V 3 t. Travmatologiya : t. 2. Pod red. chlena-korr. RAMN YU. G. Shaposhnikova. M.: Meditsina, 1997. S. 368. (In Russ.)]*
2. Миронов С. П. Современные технологии в травматологии и ортопедии. Материалы VII съезда травматологов и ортопедов России. Новосибирск, 2002. С. 42. *[Mironov S. P. Modern technologies in traumatology and orthopedics = Mironov S. P. Sovremennyye tekhnologii v travmatologii i ortopedii. Materialy VII s"yezda travmatologov i ortopedov Rossii. Novosibirsk, 2002. S. 42. (In Russ.)]*
3. Челноков А. Н., Виноградский А. Е., Шлыков И. Л. и др. Оценка безопасности и эффективности последовательного проведения чрескостного и закрытого интрамедуллярного остеосинтеза. Материалы республиканской научно-практической конференции. Екатеринбург-Ревда, 2003. С. 269. *[Chelnokov A. N., Vinogradsky A. E., Shlykov I. L., et al. Safety and efficacy assessment of sequential transosseous and closed intramedullary osteosynthesis = Chelnokov A. N., Vinogradskiy A. Ye., Shlykov I. L. i dr. Otsenka bezopasnosti i effektivnosti posledovatel'nogo provedeniya chreskostnogo i zakrytogo intramedullyarnogo osteosinteza. Materialy respublikanskoy nauchno-prakticheskoy konferentsii. Yekaterinburg-Revda, 2003. S. 269. (In Russ.)]*
4. Литвина Е. А. Современное хирургическое лечение множественных и сочетанных переломов костей конечностей и таза : автореф. дисс. ... докт. мед. наук. М., 2010. 24 с. *[Litvina E. A. Modern surgical treatment of multiple and combined fractures of the limbs and pelvis = Litvina Ye. A. Sovremennoye khirurgicheskoye lecheniye mnozhestvennykh i sochetannykh perelomov kostey konechnostey i taza : avtoref. diss. ... dokt. med. nauk. M., 2010. 24 s. (In Russ.)]*
5. Соколов В. А. Множественные и сочетанные травмы. М.: ГЭОТАР-Медиа, 2006. 512 с. *[Sokolov V. A. Multiple and associated injuries = Sokolov V. A. Mnozhestvennyye i sochetannyye travmy. M.: GEOTAR-Media, 2006. 512 s. (In Russ.)]*
6. Pape H.-C. et al. (eds.) / The Poly-Traumatized Patient with Fractures. Berlin, Heidelberg: Springer-Verlag, 2011. 357 p.
7. Гордиенко Д. И., Скороглядов А. В., Литвина Е. А., Митиш В. А. Лечение открытых переломов. Вестник травматологии и ортопедии им. Н. Н. Приорова. 2003; 3: 75–78. *[Gordienko D. I., Skoroglyadov A. V., Litvina E. A., Mishish V. A. Treatment of open fractures = Gordiyenko D. I., Skoroglyadov A. V., Litvina Ye. A., Mitish V. A. Lecheniye otkrytykh perelomov. Vestnik travmatologii i ortopedii im. N. N. Priorova. 2003; 3: 75–78. (In Russ.)]*
8. Сергеев С. В., Бездольный Ю. Н., Загородний Н. В., Абдулхабиров М. А. Результаты лечения больных с диафизарными переломами костей голени. Возможности и перспективы в условиях больницы скорой помощи. Вестник Российского университета дружбы народов. Медицина. 2000; 3: 115–120. *[Sergeev S. V., Bezdolny Yu. N., Zagorodni N. V., Abdulkhabirov M. A. Results of treatment of patients with diaphyseal fractures of the leg bones. Opportunities and prospects in an emergency hospital = Sergeyev S. V., Bezdol'nyy Yu. N., Zagorodniy N. V., Abdulkhabirov M. A. Rezul'taty lecheniya bol'nykh s diafizarnymi perelomami kostey goleni. Vozmozhnosti i perspektivy v usloviyakh bol'nitsy skoroy pomoshchi. Vestnik Rossiyskogo universiteta druzhby narodov. Meditsina. 2000; 3: 115–120. (In Russ.)]*
9. Каплан А. В., Махсон Н. Е., Мельникова В. М. Прогнозирование и развитие гнойных осложнений при открытых переломах костей. Гнойная травматология костей и суставов. Гл. 2. М.: Медицина, 1985. С. 37–39. *[Kaplan A. V., Makhson N. E., Melnikova V. M. Prediction and development of purulent complications in open bone fractures = Kaplan A. V., Makhson N. Ye., Mel'nikova V. M. Prognozirovaniye i razvitiye gnoynykh oslozhneniy pri otkrytykh perelomakh kostey. Gnoynaya travmatologiya kostey i sustavov. Gl. 2. M.: Meditsina, 1985. S. 37–39. (In Russ.)]*
10. Seekamp A.Seekamp, Regel G. Regel, Ruffert S. Ruffert, M. Ziegler, H. Tscherneet al. Amputation or reconstruction of IIIB and IIIC open tibial fracture. Decision criteria in the acute phase and late functional outcome. Unfallchirurg. 1998; 101 (5): 360–369.
11. Каримов К. К., Ханин М. Ю., Загитов Б. Г. Диагностика и лечение нестабильных полифокальных повреждений таза при политравме. Медицинский вестник Башкортостана. 2010; 2: 76–81. *[Karimov K. K., Khanin M. Yu., Zagitov B. G. Diagnosis and treatment of unstable polyfocal pelvic injuries in polytrauma = Karimov K. K., Khanin M. Yu., Zagitov B. G. Diagnostika i lecheniye nestabil'nykh polifokal'nykh povrezhdeniy taza pri politravme. Meditsinskiy vestnik Bashkortostana. 2010; 2: 76–81. (In Russ.)]*
12. Минасов Б. Ш., Валеев М. М., Жуков А. Ю., Нигамедзянов И. Э. Социальная, бытовая и профессиональная реинтеграция больных с дефектами мягких тканей на основе функциональной и эстетической реабилитации. Уфа, 2005. 320 с. *[Minasov B. Sh., Valeev M. M., Zhukov A. Yu., Nigamezyanov I. E. Social, household and professional reintegration of patients with soft tissue defects based on functional and aesthetic rehabilitation = Minasov B. Sh., Valeyev M. M., Zhukov A. Yu., Nigamedzyanov I. E. Sotsial'naya, bytovaya i professional'naya reintegratsiya bol'nykh s defektami myagkikh tkaney na osnove funktsional'noy i esteticheskoy reabilitatsii. Ufa, 2005. 320 s. (In Russ.)]*
13. Bagheri F., Peyvandi M. T., Birjandinezhad A., Zolfaghari A. Reconstruction of soft tissue defects in leg open fractures. J Gorgan University Med Sci Winter. 2011; 12 (4): 235.

Клиническое наблюдение некротизирующего фасциоцеллюлита на верхней конечности у молодого пациента

П. А. Жуков
Отделение гнойной хирургии ГБУЗ ТО «Областная клиническая больница № 1», Россия, 625023, Тюмень, ул. Котовского, д. 55

Контактное лицо: *Павел Алексеевич Жуков, t.shargina@tokb.ru*

В статье представлен опыт успешного комплексного хирургического лечения пациента с обширным гнойно-некротическим поражением верхней конечности, обусловленным некротизирующим фасциоцеллюлитом. Комплексное лечение включало: хирургические обработки, открытое послеоперационное ведение ран под повязками и аутодермопластику обширных гранулирующих раневых поверхностей на заключительной стадии.

Ключевые слова: *некротизирующий фасциит, некротизирующий целлюлит, хирургическое лечение, местное лечение, аутодермопластика.*

Для цитирования: *Жуков П. А. Клиническое наблюдение некротизирующего фасциоцеллюлита на верхней конечности. Раны и раневые инфекции. Журнал им. проф. Б. М. Костючёнка. 2018; 5 (3): 40-43.*

DOI: 10.25199/2408-9613-2018-5-3-40-43

Clinical case of necrotizing fasciocellulitis on the upper limb in a young patient

P. A. Zhukov
Purulent Surgery Department GBI TD "Regional Clinical Hospital No. 1"
55 Kotovskiy Str., Tyumen, 625023, Russia

The article presents the experience of successful complex surgical treatment of a patient with extensive purulent-necrotic lesion of the upper limb, caused by necrotizing fasciocellulitis. Comprehensive treatment included: surgical debridement, open postoperative wound management under dressings and skin grafting of the extensive granulating wound surfaces at the final stage.

Key words: *necrotizing fasciitis, necrotizing cellulitis, surgical treatment, local treatment, skin grafting.*

For citation: *Zhukov P. A. Clinical case of necrotizing fasciocellulitis on the upper limb in a young patient. Wounds and wound infections. The Prof. B. M. Kostyuchenok Journal. 2018; 5 (3): 40-43.*

Введение

Некротизирующая инфекция мягких тканей отличается трудностью ранней диагностики, быстрым распространением, тяжестью и длительностью лечения [1, 2]. При этом частота встречаемости новых случаев некротизирующих целлюлитов и фасциитов ежегодно возрастает. Приводим клиническое наблюдение некротизирующего фасциоцеллюлита на верхней конечности у молодого пациента без сопутствующей соматической патологии с описанием классического подхода к его комплексному лечению.

Клиническое наблюдение

Пациент К., 1969 года рождения, поступил в экстренном порядке 19.09.2016 с жалобами на боли в области III пальца левой кисти и самой кисти, повышение температуры тела до 38,0 °С. Из анамнеза известно, что пациент, находясь на рыбалке, получил колотую рану о плавник пойманной рыбы. В течение трех суток беспокоили боли в области раны, за медицинской помощью не обращался.

Местный статус при поступлении

При осмотре обратили на себя внимание отек и гиперемия III пальца левой кисти, распространившиеся по тыльной поверхности до лучезапястного сустава. Гиперемия не имела четких контуров, в центре ее определялась флюктуация. Симптом крепитации отрицательный.

Общее состояние пациента не изменено, ближе к относительно удовлетворительному, по органам и системам без клинически значимых особенностей. Пациент госпитализирован в отделение гнойной хирургии.

В связи с подозрением на наличие инфицированной колотой раны левой кисти принято решение о проведении хирургической обработки: линейным разрезом по тыльной поверхности кисти выполнено вскрытие гнойного очага, получена мутная жидкость, ткани раны тусклого цвета, взят тканевой биоптат для микробиологического исследования, полость раны обработана раствором антисептика, рыхло тампонирована салфетками с мазью на водорастворимой основе.

Рис. 1. *Обширная гранулирующая рана тыльной поверхности левой верхней конечности после хирургического лечения некротизирующего фасциоцеллюлита*
Fig. 1. *An extensive granulating wound on the dorsum of the left upper limb after surgical treatment of necrotizing fasciocellulitis*

Рис. 2a. *Аутодермопластика гранулирующей раны тыльной поверхности левой кисти расщепленным перфорированным кожным трансплантатом толщиной 0,4 мм*
Fig. 2a. *Skin grafting of a granulating wound on the back surface of the left wrist with a 0.4 mm thick split perforated skin graft*

Рис. 2b. *Аутодермопластика гранулирующей раны тыльной поверхности левого предплечья и плеча расщепленным перфорированным кожным трансплантатом толщиной 0,4 мм*
Fig. 2b. *Skin grafting of a granulating wound of the dorsum of the left forearm and shoulder with a 0.4 mm thick split perforated skin graft*

Рис. 3. *Приживление трансплантатов на 70,0 % площади ран с формированием островков эпителизации по всей поверхности*
Fig. 3. *The graft engraftment on 70.0% of the wounds area with the formation of epithelialization islands over the entire surface*

На следующие сутки после операции отметили распространение гиперемии и отека на нижнюю треть левого предплечья, что было расценено как прогрессирование поражения. Под внутривенной анестезией выполнены повторная хирургическая обработка и дренирование гнойных очагов, распространившихся по тыльной поверхности до средней трети предплечья.

По результатам микробиологического исследования выделен Streptococcus pyogenes, назначен Сультасин 1,0 × 3 раза в сутки внутривенно.

Несмотря на проводимое общее и местное лечение, на следующие сутки после операции выявлено распространение гнойного процесса до уровня средней трети плеча. Проведена повторная ревизия и хирургическая обработка под внутривенной анестезией с продлением раны до верхней трети плеча. К общему лечению добавлен Метронидозол по 500,0 мг × 3 раза в сутки внутривенно.

Дальнейшее распространение процесса прекратилось, рану вели открытым способом под повязками, многократно выполняли повторные хирургические обработки с

Рис. 4. *Хорошие функциональный и косметический отдаленные результаты спустя 16 месяцев после окончания лечения*
Fig. 4. *Good functional and cosmetic 16 months long-term results*

удалением вторичных некрозов кожи, подкожной клетчатки, фасциальных футляров.

Спустя три недели местного лечения сформировались обширные гранулирующие раны с дефектом покровных тканей (посевы раневого отделяемого отрицательные, регенераторный тип цитограмм), требовавшие пластического замещения в целях скорейшей реабилитации пациента (рис. 1).

Учитывая расположение ран по тыльной поверхности верхней конечности, принято решение о пластике ран расщепленным перфорированным кожным аутотрансплантатом. Донорская зона – передняя поверхность левого бедра, толщина среза 0,4 мм, перфорация механическая (рис. 2).

Отмечено приживление трансплантатов на 70,0 % площади ран с формированием островков эпителизации по всей поверхности (рис. 3).

Пациент выписан 26.10.2016 (через месяц после госпитализации) в удовлетворительном состоянии, результат лечения оценил как хороший. Отдаленный результат отслежен амбулаторно через 16 месяцев: при осмотре и определении углов движения в локтевом и лучезапястном суставах контрактур не выявлено. Движения в полном объеме, безболезненные. Трофических расстройств на участках пластики не выявлено (рис. 4).

Заключение

Тщательный сбор и анализ анамнеза заболевания в сочетании с настороженностью хирургов в отношении возможного развития некротизирующих фасциоцеллюлитов смешанной этиологии – залог формирования грамотной тактики ведения данной категории больных. Подобным пациентам необходимо выполнение как можно более ранней широкой хирургической обработки гнойного очага, проведение последующего длительного местного лечения и системной антибактериальной терапии (подобранной на основании результатов микробиологических исследований), пластики образовавшихся ран подходящими для конкретной клинической ситуации методами.

Конфликт интересов. Авторы заявляют об отсутствии конфликта интересов.
Финансирование. Исследование не имело спонсорской поддержки.

ЛИТЕРАТУРА / REFERENCES

1. Гостищев В. К. Инфекции в хирургии: руководство для врачей. М.: ГЕОТАР-Медиа, 2007. 768 с. *[Gostishchev V. K. Infections in surgery: a guide for doctors = Gostishchev V. K. Infektsii v khirurgii: rukovodstvo dlya vrachey. M.: GEOTAR- Media, 2007. 768 s. (In Russ.)]*

2. Липатов К. В., Комарова Е. А., Гурьянов Р. А. Диагностика и хирургическое лечение стрептококковой некротизирующей инфекции мягких тканей. Раны и раневые инфекции. Журнал им. проф. Б. М. Костючёнка. 2015; 2 (1): 6–12. *[Lipatov K. V., Komarova E. A., Guryanov R. A. Diagnostics and surgical treatment of streptococcal necrotizing soft tissue infection = Lipatov K. V., Komarova Ye. A., Gur'yanov R. A. Diagnostika i khirurgicheskoye lecheniye streptokokkovoy nekrotiziruyushchey infektsii myagkikh tkaney. Rany i ranevyye infektsii. Zhurnal im. prof. B. M. Kostyuchonka. 2015; 2 (1): 6–12. (In Russ.)]*

Комментарий главного редактора к клиническому наблюдению

Актуальность описываемой в статье проблемы не вызывает сомнений, однако хотелось бы остановиться на некоторых диагностических аспектах и стратегии лечения подобных больных. Пациентам с подозрением на некротизирующие инфекции мягких тканей следует выполнять ультразвуковое исследование с анализом объема поражения тканей (подкожная клетчатка, фасции, мышцы) и его распространенности в проксимальном от входных ворот направлении. По возможности необходимо уточнять результаты УЗИ данными МРТ или компьютерной томографии (на основании анализа денситометрической плотности тканей в симметричных участках на стороне поражения и в «здоровой» зоне можно заподозрить или опровергнуть наличие гнойного расплавления подкожной клетчатки, мышц). Отечность и потеря структурности тканей также являются признаками поражения (пусть и неспецифичными), что в совокупности с данными анамнеза и осмотра может быть весьма информативно. Проведение КТ с внутривенным усилением и отсрочкой в целях анализа перфузии мягких тканей в артериальную, венозную и тканевую стадии, наличие пузырьков воздуха в мягких тканях в отсутствие раневого дефекта позволят уточнить диагноз и заподозрить присутствие газообразующих микроорганизмов. Иногда за неимением возможности выполнить КТ или МРТ поставить диагноз до операции позволяет (по наличию в мягких тканях пузырьков воздуха и уровню их распространения) проведение обзорной рентгенографии.

Хирургическая обработка при некротизирующих инфекциях мягких тканей действительно всегда завершается формированием обширных ран, требующих длительного лечения. Здесь важно планировать доступы к гнойному очагу таким образом, чтобы впоследствии было легче ликвидировать сформированные дефекты; по возможности избегать разрезов над крупными суставами, а их направление должно соответствовать линиям натяжения кожи. В последние годы в проведении первичной и повторных хирургических обработок очень помогает гидрохирургическая система VersaJet® (Smith&Nephew, UK): струя жидкости срезает некротизированные ткани, оставляя ровную раневую поверхность, а возможность обрабатывать подкожные туннели позволяет избежать нанесения дополнительных разрезов.

Послеоперационное ведение ран в последние годы дополняется ультразвуковой кавитацией и лечением отрицательным давлением. Указанные дополнительные физические методы воздействия способствуют нормализации течения раневого процесса и приводят к физиологическим значения длительности течения первой фазы раневого процесса.

Переход раневого процесса в репаративную стадию (оценивается не клинически, а по данным количественного микробиологического исследования и цитологии раневых отпечатков) ставит новую задачу – выбор способа устранения дефекта тканей. В настоящее время в гнойной хирурги применимы все виды пластических операций (от аутодермопластики до перемещения сложных комплексов тканей). Выбор подходящего метода зависит от локализации, размеров и функции зоны, подлежащей восстановлению.

В приведенном клиническом наблюдении авторы отдали предпочтение аутодермопластике расщепленными перфорированными кожными трансплантатами как наиболее технически легкой и быстрой операции. Однако, используя местные ткани, а также метод дозированного тканевого растяжения, можно было бы ликвидировать 70,0–80,0 % площади этих ран с лучшими функциональными (отсутствие гипертрофических рубцов и контрактур в данной клинической ситуации скорее исключение, чем правило) и косметическими результатами (а они в подобном случае важны, так как кисть и предплечье часто бывают не скрыты под одеждой).

ПРЕСС-РЕЛИЗ

Международная научно-практическая конференция «ВЫСОКИЕ АМПУТАЦИИ НИЖНИХ КОНЕЧНОСТЕЙ У ДЕТЕЙ И ВЗРОСЛЫХ»

20–21 мая 2019 Москва

Глубокоуважаемые коллеги!

Абсолютные показания к выполнению высокой ампутации нижней конечности у детей или взрослых – это всегда трагедия для пациента и стресс для врача. Независимо от причины (травматическое повреждение или отрыв конечности; острый тромбоз, повлекший развитие гангрены, или длительная болезнь, сопровождающаяся прогрессированием гнойно-некротического процесса с его распространением за пределы стопы), кроме местного статуса, всегда диагностируется сложный синдромокомплекс, определяющий тяжесть общего состояния пациента и серьезность прогнозируемого исхода. Тяжесть общего состояния определяется наличием и степенью выраженности болевого и инфекционно-токсического синдромов, а также степенью декомпенсации сопутствующих общесоматических заболеваний и развития органной дисфункции. Пациенты с абсолютными или суммой относительных показаний к выполнению высокой ампутации нижней конечности имеют крайне высокий риск развития периоперационных осложнений и летальности, требуют повышенного внимания со стороны хирургов, анестезиологов-реаниматологов, медицинских сестер, а в последующем реабилитологов и протезистов. К сожалению, несмотря на огромное количество высоких ампутаций, ежегодно проводимых в нашей стране, данной проблеме не уделяется должного внимания ни на организационном, ни на хирургическом уровне. А учитывая, что данные операции выполняет широкий круг специалистов – общие, гнойные, сосудистые, детские хирурги, травматологи, онкологи, комбустиологи, то и стандарты оказания помощи при необходимости высокой ампутации очень разнятся и часто определяются не объективными критериями, а традициями медицинского учреждения, в котором находится пациент.

Накопленный организаторами конференции опыт выполнения высоких ампутаций нижний конечностей у детей и взрослых как в условиях мирного времени, так и при катастрофах и войнах, а также в медицинских организациях различного уровня (федеральные научно-исследовательские институты, городские больницы скорой медицинской помощи, частные медицинские клиники) свидетельствует о ее практической значимости для современного здравоохранения и социально-экономического развития всех стран мира. Особое внимание на конференции будет уделено стратегии хирургического лечения пациентов, нуждающихся в высокой ампутации пораженной конечности, вопросам выбора уровня высокой ампутации нижней конечности, проблемам подготовки пациента к операции и послеоперационного ведения, разработке унифицированных протоколов и единых клинических рекомендаций, сестринскому уходу и современным формам оплаты законченного случая при данной проблеме.

Организационный комитет обращает внимание организаторов здравоохранения (главных врачей медицинских учреждений, главных хирургов субъектов РФ, департаменты и министерства здравоохранения) на предстоящую конференцию и рекомендует направить для участия в ней своих специалистов: общих, гнойных, сосудистых, детских хирургов, анестезиологов-реаниматологов, комбустиологов, травматологов, онкологов, специалистов протезных предприятий, а также медицинских сестер профильных отделений стационаров и амбулаторного звена.

Конференция будет проходить с 20 по 21 мая 2019 по адресу: Москва, ул. Большая Полянка, 22 (ГБУЗ «НИИ неотложной детской хирургии и травматологии ДЗМ»).

Организаторы конференции

РОО «Хирургическое общество – Раны и раневые инфекции»
Société Française et Francophone des Plaies et Cicatrisations
ФГБУ «НМИЦ хирургии им. А. В. Вишневского» МЗ РФ
ГБУЗ «НИИ неотложной детской хирургии и травматологии ДЗМ»
ФГБУ «Центральный НИИ организации и информатизации здравоохранения» МЗ РФ
ФГАОУ ВО «Российский университет дружбы народов» Минобрнауки России
Российское общество хирургов
Региональная общественная организация медицинских сестер города Москвы
Международный фонд помощи детям при катастрофах и войнах

Тематика конференции:

1. Абсолютные и относительные показания к высокой ампутации нижней конечности различной этиологии.
2. Выбор уровня усечения конечности.
3. Особенности стратегии и хирургической тактики при высоких ампутациях нижних конечностей в травматологии, гнойной, сосудистой, детской хирургии, онкологии.
4. Особенности техники выполнения высоких ампутаций нижних конечностей.
5. Особенности хирургического лечения обширных ран культей нижних конечностей.
6. Особенности местного лечения и дополнительных методов обработки раневой поверхности (вакуум-терапия, ультразвуковая кавитация, гипербарическая оксигенация) при подготовке ампутационной культи к окончательному формированию.
7. Особенности анестезии и интенсивной терапии при высоких ампутациях нижних конечностей у детей и взрослых.

П Р Е С С - Р Е Л И З

8. Профилактика периоперационных осложнений у больных, перенесших высокую ампутацию нижней конечности.
9. Выживаемость пациентов, перенесших высокую ампутацию нижней конечности, в раннем и отдаленном периодах.
10. Болезни ампутационных культей у детей и взрослых.
11. Протезирование после высоких ампутаций нижних конечностей у детей и взрослых.
12. Экстракорпоральные методы детоксикации при высоких ампутациях нижних конечностей у детей и взрослых.
13. Особенности организации медицинской и хирургической помощи больным, нуждающимся в высокой ампутации нижней конечности, в том числе современные подходы к финансированию и оплате законченных случаев в системе ОМС.
14. Роль сестринского ухода (стационар, поликлиника, дом) в организации и оказании помощи пациентам, перенесшим высокую ампутацию нижней конечности.

Тезисы, присланные до 15 марта, после одобрения организационным комитетом будут опубликованы в сборнике материалов конференции.

Тезисы объемом до четырех страниц в электронном виде (MS WORD, шрифт Times New Roman, размер 12, интервал 1,5) просим высылать по e-mail: 9057176757@mail.ru. В конце текста должны быть указаны фамилия, имя, отчество авторов, адрес с почтовым индексом, контактный номер телефона, адрес электронной почты.
Название тезисов – заглавные буквы.
Фамилия, имя, отчество автора и соавторов – заглавные буквы.
Название лечебного или научного учреждения, в котором работают автор и соавторы; город, страна – строчные буквы.
Примечание. Если соавторы работают в разных учреждениях, то после фамилии каждого из соавторов ставится порядковый номер, а в графе «Место работы соавторов» последовательно указываются учреждения (организации).
Текст тезисов. Названия рубрик: «Актуальность», «Цель», «Материалы и методы», «Результаты», «Обсуждение», «Заключение».
Примечание. Если тематика тезисов «Клиническое наблюдение», то рубрикации придерживаться не нужно. После названия рубрики предложение начинать с заглавной буквы.

Адрес Оргкомитета:
117997 Москва, ул. Б. Серпуховская, 27, ФГБУ «НМИЦ хирургии им. А. В. Вишневского» Минздрава России,

Митиш Валерий Афанасьевич
Тел.: +7 (495) 514 5998 e-mail: mitish01@mail.ru

Пасхалова Юлия Сергеевна
Тел.: +7 (905) 717 6757, e-mail: 9057176757@mail.ru

Внимание!!!
Участие во всех научных мероприятиях конференции и сертификат участника с баллами НМО предоставляются бесплатно всем зарегистрировавшимся!

Предварительная регистрация и информация о конференции на сайтах www.woundsurgery.ru, www.doctor-roshal.ru, www.общество-хирургов.рф

Президент Региональной общественной организации
«Хирургическое общество – Раны и раневые инфекции»
В. А. Митиш

PRESS-RELEASE

International Scientific and Practice Conference "HIGH LOWER LIMB AMPUTATIONS IN CHILDREN AND ADULTS"

20–21 may 2019, Moscow

Dear colleagues!

Absolute indications for performing high amputation of the lower limb in children or adults is always a tragedy for the patient and stress for the doctor. Regardless of the cause (traumatic injury or tearing of the limb; acute thrombosis that led to the development of gangrene or prolonged illness, accompanied by progression of the purulent-necrotic process with its spread beyond the foot), besides the local status, a complex syndrome complex that determines the severity of the patient's general condition and the severity of the predicted condition is always diagnosed the outcome. The severity of the general condition is determined by the presence pain and infectious-toxic syndromes, as well as the degree of decompensation of concomitant somatic diseases and the development of organ dysfunction. Patients with absolute or sum of relative indications for performing high amputation of the lower extremity have an extremely high risk of perioperative complications and mortality, require increased attention from surgeons, anesthetists, resuscitators, nurses, and later rehabilitologists and prosthetists. Unfortunately, despite the huge number of high amputations held annually in our country, this problem is not given due attention either at the organizational or surgical level. Considering that these operations are performed by a wide range of specialists - general, purulent, vascular, pediatric surgeons, traumatologists, oncologists, combustiologists, then the standards for assisting with the need for high amputation are very different and are often determined not by objective criteria, but by the traditions of medical institutions, which is the patient.

The experience accumulated by the organizers of the conference in performing high amputations of lower limbs in children and adults, both in times of peace and in disasters and wars, as well as in medical organizations at various levels (federal research institutes, urban emergency hospitals, private medical clinics), testifies to its practical importance for modern health care and socio-economic development of all countries of the world. Special attention at the conference will be paid to the strategy of surgical treatment of patients needing high amputation of the affected limb, the choice of high amputation level, problems of preparing the patient for surgery and postoperative management, development of standardized protocols and common clinical guidelines, nursing care and modern forms of payment completed case with this problem.

The conference will be held from 20 to 21 May 2019 at the address: 22 Bolshaya Polyanka str., Moscow, Russia (SBHO "Research Institute of Emergency pediatric surgery and traumatology Moscow Health Department").

Conference organizers
RPO "Surgical Society – Wounds and Wound Infections"
Société Française et Francophone des Plaies et Cicatrisations
SBHO "Research Institute of Emergency pediatric surgery and traumatology Moscow Health Department"
FSGO "A.V. Vishnevsky National Medical Research Center of Surgery" Ministry of Health of Russian Federation
FSGO "Central Research Institute for Organization and Informatization of Health Care" Ministry of Health of Russian Federation
FSAEI "Peoples' Friendship University of Russia" Ministry of Education and Science of Russian Federation
Russian Surgery Society
Regional Public Organization of Moscow Nurses
International Fund of Assistance to Children suffered in Catastrophes and Wars

Themes of the Conference:
1. Absolute and relative indications for high amputation of the lower extremity of various etiologies.
2. The choice of the amputation level.
3. Surgical strategy and tactics at high amputations of the lower extremities in traumatology, purulent, vascular, pediatric surgery and oncology.
4. Features of the high amputations technique in the lower extremities.
5. Features of surgical treatment in extensive wounds of the stumps at the lower extremities.
6. Features of local treatment and additional methods (vacuum therapy, ultrasonic cavitation, hyperbaric oxygenation) in the preparation of an amputation stump for the final formation.
7. Features of anesthesia and intensive care with lower extremities high amputations in children and adults.
8. Prevention of perioperative complications in patients undergoing high amputation of the lower limb.
9. Survival of patients undergoing high amputation of the lower limb in the early and distant periods.
10. Diseases of amputation stumps in children and adults.
11. Prosthetics after high amputations of the lower extremities in children and adults.
12. Extracorporal methods of detoxification at high amputations of the lower extremities in children and adults.
13. Features of the organization of medical and surgical care for patients is need of high amputation of the lower limb, including modern approaches to financing and paying for completed cases in the CMI system.
14. The role of nursing care (hospital, clinic, home) in organizing and assisting patients who have undergone a high amputation of the lower limb.

P R E S S - R E L E A S E

Abstracts sent before the 15th of March will be published in the conference information package after approval by the Organizing Committee.

Abstracts up to 4 pages in electronic form (MS WORD, Times New Roman font, text size 12, interval 1.5) must be sent on the e-mail: 9057176757@mail.ru. In the end of the text there should be listed surname, name, paternal name, address with the postcode, telephone number and e-mail.

The name of the text – capital letters.
Surnames, names and paternal names of author and co-authors – capital letters.
The name of healthcare or scientific organization, where the author or co-authors work; the city and the country – lower case letters.
Note. If co-authors work in different organizations, it is needed to put ordinal number after the surname of each co-authors, and in graph "The place of work of co-authors" it is needed to notice consistently the organizations.
The structure of abstract. The names of headings: "Relevance", "Object", "Materials and Methods", "Results", "Discussion", "Conclusions".
Note. If the theme of abstract is "Clinical case", the name of headings isn't needed to keep up. After the name of the heading the sentence should begin from the lower case letter.

Attention! Participation in all scientific events of the conference and the certificate of participation with NMO points are provided free of charge for all registered persons!

Address of Organizing Committee:
27 Bolshaya Serpukhovskaya Str., Moscow, 117997
FSGO "A. V. Vishnevsky National Medical Research Center of Surgery" Ministry of Health of Russian Federation

Mitish Valery
Tel.: +7(495) 514 5998 e-mail: mitish01@mail.ru
Paskhalova Yulia
Tel.: +7(905) 717 6757 e-mail: 9057176757@mail.ru

Advance registration and information about the conference is on the websites
www.wounsurgery.ru , www.doctor-roshal.ru, www.общество-хирургов.рф

President of the Regional public organization
"Surgical Society – Wounds and Wound Infections"
V. A. Mitish

Информация для авторов

Уважаемые коллеги!

При оформлении статей, направляемых в журнал «Раны и раневые инфекции. Журнал им. проф. Б. М. Костючёнка», следует руководствоваться обновленными правилами.

1. Статья должна сопровождаться официальным направлением от учреждения, в котором выполнена работа, иметь визу научного руководителя. В направлении можно указать, является ли статья диссертационной.

2. Статья должна быть представлена в электронном виде (компакт-диск или дискета) с распечаткой на бумаге формата А4 в двух экземплярах (таблицы, графики, рисунки, подписи к рисункам, список литературы, резюме – на отдельных листах).

Шрифт – Times New Roman, 14 пунктов, через 1,5 интервала. Все страницы должны быть пронумерованы.

3. На первой странице должно быть указано: название статьи, инициалы и фамилии всех авторов, полное название учреждения (учреждений), в котором (которых) выполнена работа, его (их) полный адрес с указанием индекса; фамилия, имя, отчество и адрес электронной почты контактного лица.

Обязательно указывается, в каком учреждении работает каждый из авторов.

Статья должна быть подписана всеми авторами. В конце статьи должны быть обязательно указаны **контактные телефоны, рабочий адрес с указанием индекса, факс, адрес электронной почты и фамилия, имя, отчество полностью, занимаемая должность, ученая степень, ученое звание автора (авторов)**, с которым редакция будет вести переписку.

4. В оригинальных статьях необходимо указать, в каком из этапов создания статьи принимал участие каждый из ее авторов:

• Концепция и дизайн исследования.
• Сбор и обработка материала.
• Статистическая обработка данных.
• Написание текста.
• Редактирование.

Пример:
Авторы: И. И. Иванов, П. П. Петров, С. С. Сидоров
Участие авторов:
Концепция и дизайн исследования – И. И., С. С.
Сбор и обработка материала – П. П.
Статистическая обработка – П. П.
Написание текста – С. С.
Редактирование – И. И.

5. Объем статей: оригинальная статья – не более 12 страниц; описание отдельных наблюдений, заметки из практики – не более 5 страниц; обзор литературы – не более 20 страниц; краткие сообщения и письма в редакцию – 3 страницы.

Структура оригинальной статьи: введение, материалы и методы, результаты исследования и их обсуждение, заключение (выводы).

К статьям должно быть приложено **резюме** на русском языке, отражающее содержание работы, с названием статьи, фамилиями и инициалами авторов, названиями учреждений; для оригинальных статей – структурированное резюме (введение, материалы и методы, результаты и т. д.). Объем резюме – 2000–5000 знаков с пробелами. Количество ключевых слов должно составлять от 10 до 50.

6. Иллюстративный материал:

• Фотографии должны быть контрастными; рисунки, графики и диаграммы – четкими.

• Фотографии представляются в оригинале или в электронном виде в формате TIFF, JPG, CMYK с разрешением не менее 300 dpi (точек на дюйм).

• Графики, схемы и рисунки должны быть представлены в формате EPS Adobe Illustrator 7.0–10.0. При невозможности представления файлов в данном формате необходимо связаться с редакцией.

• Все рисунки должны быть пронумерованы и снабжены подрисуночными подписями. Подписи к рисункам даются на отдельном листе. На рисунке указываются «верх» и «низ»; фрагменты рисунка обозначаются строчными буквами латинского алфавита – «a», «b» и т. д. Все сокращения и обозначения, использованные на рисунке, должны быть расшифрованы в подрисуночной подписи.

• Все таблицы должны быть пронумерованы, иметь название. Все сокращения расшифровываются в примечании к таблице.

• Ссылки на таблицы, рисунки и другие иллюстративные материалы приводятся в надлежащих местах по тексту статьи в круглых скобках, а их расположение указывается автором в виде квадрата на полях статьи слева.

7. Единицы измерений даются в СИ.

Все сокращения (аббревиатуры) в тексте статьи должны быть полностью расшифрованы при первом употреблении. Использование необщепринятых сокращений не допускается.

Название генов пишется курсивом, название белков – обычным шрифтом.

8. К статье должен быть приложен список цитируемой литературы, оформленный следующим образом:

• Список ссылок приводится **в порядке цитирования**. Все источники должны быть пронумерованы, а их нумерация – строго соответствовать нумерации в тексте статьи. Ссылки на неопубликованные работы не допускаются.

• Для каждого источника необходимо указать: фамилии и инициалы авторов (если авторов более 4, указываются первые 3 автора, затем ставится «и др.» в русском или «et al.» – в английском тексте).

• При ссылке на ***статьи из журналов*** указывают также название статьи; название журнала, год, том, номер выпуска, страницы; при наличии – идентификаторы DOI и PMID.

• При ссылке на ***монографии*** указывают также полное название книги, место издания, название издательства, год издания.

• При ссылке на ***авторефераты*** диссертаций указывают также полное название работы, докторская или кандидатская, год и место издания.

• При ссылке на ***данные, полученные из Интернета***, указывают электронный адрес цитируемого источника.

• Все ссылки на литературные источники печатаются арабскими цифрами в квадратных скобках (например, [5]).

• Количество цитируемых работ: в оригинальных статьях желательно **не более 25** источников, в обзорах литературы – **не более 60**.

9. Представление в редакцию ранее опубликованных статей

не допускается.

10. Все статьи, в том числе подготовленные аспирантами и соискателями ученой степени кандидата наук по результатам собственных исследований, принимаются к печати бесплатно, в порядке общей очереди.

11. Порядок рецензирования авторских материалов следующий.

Все статьи, поступающие для публикации в журнале, подвергаются рецензированию.

Рецензенты работают со статьей как с конфиденциальным материалом, строго соблюдая право автора на неразглашение до публикации содержащихся в статье сведений. Дополнительные эксперты могут привлекаться рецензентом к работе только с разрешения редакции и также на условиях конфиденциальности.

Замечания рецензентов направляются автору без указания имен рецензентов. Решение о публикации (или отклонении) статьи принимается редколлегией после получения рецензий и ответов автора.

В отдельных случаях редколлегия может направить статью на дополнительное рецензирование, в том числе на статистическое и методологическое рецензирование.

Издание осуществляет рецензирование всех поступающих в редакцию материалов, соответствующих ее тематике, в целях их экспертной оценки. Все рецензенты являются признанными специалистами по тематике рецензируемых материалов и имеют в течение последних 3 лет публикации по тематике рецензируемой статьи. Рецензии хранятся в редакции издания в течение 5 лет.

Редакция издания направляет авторам представленных материалов копии рецензий или мотивированный отказ, а также направляет копии рецензий в Министерство образования и науки Российской Федерации при поступлении в редакцию издания соответствующего запроса.

Редколлегия журнала проводит постоянную оценку качества рецензирования с помощью русской версии опросника Review Quality Instrument (Version 3.2) [van Rooyen S., Black N., Godlee F.J. Development of the Review Quality Instrument (RQI) for Assessing Peer Reviews of Manuscripts. Clin Epidemiol 1999; 52 (7): 625–9].

12. Конфликт интересов.

При представлении рукописи авторы несут ответственность за раскрытие своих финансовых и других конфликтных интересов, способных оказать влияние на их работу.

Все существенные конфликты интересов должны быть отражены в рукописи (в сноске на титульной странице).

При наличии спонсоров авторы должны указать их роль в определении структуры исследования, сборе, анализе и интерпретации данных, а также принятии решения о публикации полученных результатов. Если источники финансирования не участвовали в подобных действиях, это также следует отметить.

Авторы должны представить заполненную анкету.

Каждый из авторов должен ответить на приведенные ниже вопросы, утвердительный ответ требует дополнительной информации.

Название рукописи (статьи) _____

Автор: _____

1) Получали ли Вы или Ваши близкие родственники деньги, подарки и иное вознаграждение от организации, учреждения или компании, на которой финансово может отразиться Ваша публикация, включая гонорары за выступления, консультации, подарки, финансирование поездок, средства на исследования?

Да/Нет

2) Есть ли у Вас близкие родственники, работающие на организацию, учреждение или компанию, на которой финансово может отразиться Ваша публикация?

Да/Нет

3) Есть ли у Вас близкие родственники, находящиеся на вышестоящей позиции, т. е. руководитель/директор организации, учреждения или компании, на которой финансово может отразиться Ваша публикация?

Да/Нет

4) Есть ли у Вас близкие родственники – держатели акций, имеющие инвестиции или иные финансовые интересы (за исключением паевых инвестиционных фондов) в организации, учреждении или компании, на которой финансово может отразиться Ваша публикация?

Да/Нет

5) Могут ли результаты этой публикации прямо или косвенно повлиять на Ваше вознаграждение?

Да/Нет

6) Есть ли другие потенциальные конфликты или существующие противоречия в интересах, которые необходимо знать редакции?

Да/Нет

13. Информированное согласие.

Запрещается публиковать любую информацию, позволяющую идентифицировать больного (указывать его имя, инициалы, номера историй болезни на фотографиях, при составлении письменных описаний и родословных), за исключением тех случаев, когда она представляет большую научную ценность и больной (его родители или опекуны) дал на это информированное письменное согласие. При получении согласия об этом следует сообщать в публикуемой статье.

14. Права человека и животных.

Если в статье имеется описание экспериментов на человеке, необходимо указать, соответствовали ли они этическим стандартам Комитета по экспериментам на человеке (входящего в состав учреждения, в котором выполнялась работа, или регионального) или Хельсинкской декларации 1975 г. и ее пересмотренного варианта 2000 г.

При изложении экспериментов на животных следует указать, соответствовало ли содержание и использование лабораторных животных правилам, принятым в учреждении, рекомендациям национального совета по исследованиям, национальным законам.

Статьи, не соответствующие данным требованиям, к рассмотрению не принимаются.

Все поступающие статьи рецензируются.

Присланные материалы обратно не возвращаются.

Редакция оставляет за собой право на редактирование статей, представленных к публикации.

Статьи направлять в редакцию по адресу:

ws@woundsurgery.ru.

Information for authors

Dear colleagues!

Please, follow the updated rules of articles presentation for the journal "Wounds and Wound Infections. The Prof. B.M. Kostyuchyonok Journal".

1. The article must be accompanied by an official letter from the institution where the work has been done and have a supervisor's visa. The letter may indicate whether the article is associated with the theme(s) of the dissertation.

2. The article shall be presented in digital form (on CD or floppy disc) together with the print out on A4 format paper in two copies (tables, diagrams, images, legends to pictures, list of references, summary shall be provided on separate sheets).

Font – Times New Roman, 14 pt, 1.5 interval. All pages shall be numbered.

3. The following should be stated on the first page: title of the article, initials and surnames of all authors, full name of institution(s), where the paper is prepared, its (their) full address including ZIP code; last name, first name, middle name and email address of the contact person.

The institution of employment is mandatory to be stated for each author.

The article shall be signed by all authors. After the end of the article, the following details shall be stated: **contact telephone numbers, business address including ZIP code, fax, e-mail and surname, name and patronymic in full, position, degree, academic title of the author(s)**, whom the Board of Editors will do correspondence with.

4. Original articles must indicate the contribution made by each author:

• Study concept and design.
• Material collection and processing.
• Data statistical processing.
• Text writing.
• Editing.

An example:
Authors: I.I. Ivanov, P.P. Petrov, S.S. Sidorov
The authors' contribution:
Study concept and design by I.I., S.S.
Material collection and processing by P.P.
Statistical processing by P.P.
Text writing by S.S.
Editing by I.I.

5. Volume of articles: original article – not more than 12 pages; description of some observations, notes of practical work – not more than 5 pages; literature review – not more than 20 pages; brief messages and letters to Board of Editors – 3 pages.

Structure of original article: introduction, materials and methods, results of research and their discussion, opinion (conclusions).

The articles shall be attached with **summary** in Russian, reflecting the contents of the paper, stating the title of the article, surnames and initials of authors, names of institutions; for original articles – structured summary (introduction, materials and methods, results etc.). Volume of summary shall be between 2000 and 5000 symbols with spaces. Number of key words shall be between 10 and 50.

6. Illustrative material:

• Photos shall be contrast; all pictures, charts and diagrams shall be clear.

• Photos shall be provided in original copies or in digital copies in format TIFF, JPG, CMYK with resolution at least 300 dpi (dots per inch).

• Schedules, diagrams and pictures shall be provided in format EPS Adobe Illustrator 7.0–10.0. If you cannot provide the files in such format, please, contact the Board of Editors.

• All pictures shall be numbered and provided with the legends. Legends to pictures shall be on a separate sheet. The picture shall indicate the "top" and the "bottom"; the fragments of the picture shall be designated with the lower case letters of Latin alphabet – «a», «b» etc. All abbreviations and designations, used on the picture, shall be statев in full in the legend under the picture.

• All tables shall be numbered and provided with the title. All abbreviations shall be stated in full in notes to the table.

• References to tables, pictures and other illustrative materials shall be included in proper places throughout the text of the article in parentheses, and their location shall be stated by the author by the form of square on the left margin of the article page.

7. Units of measurements shall be stated according to SI system.

All acronyms (abbreviations) in the text of the article shall be stated in full, when used for the first time. Please, do not use the uncommon acronyms.

Names of gens shall be written in italics, name of proteins – by normal font.

8. The article shall be attached with the list of references, prepared as follows:

• The list of references shall be in **alphabetical order**. All sources of references shall be numbered, and their numbering shall strictly comply with the numbering used in the text of the article. Please do not refer to the papers, which are not published yet.

• State for each source: surname and initial of authors (if authors are more than 4, state the first 3 authors, then «и др.» in the text in Russian or «et al.» – in the text in English).

• When referring to the ***article from the journal*** state also the title of the article; title of the journal, year, volume, issue number, page number; DOI, PMID.

• When referring to the ***monograph*** state also full name of the book, place of publishing, publishing house, year of issue.

• When referring to ***synopsis of thesis*** state also full title of the thesis, whether it, Dr. Sci. or PhD thesis, year and place of issue.

• When referring to ***data found on the Web***, state the link to the reference.

• All references to the literature shall be printed in Arabic figures in brackets (e. g. [5]).

• It is desirable that the number of referred papers in original articles ***is not more than 25***, and in literature reviews – ***not more than 60***.

9. Please do not submit previously published articles again to the Board of Editors.

10. All articles, including those prepared by the postgraduate students and applicants for Ph. D. degree upon the results of their own research, shall be accepted for publishing free of charge, on a first in first out principle.

11. The author's materials are to be peer-reviewed in the following order.

All articles submitted for publication in the journal are peer-reviewed.

Peer reviewers treat the article as confidential material, by strictly observing the author's right to confidentiality of the information contained in

the paper before its publication.

Additional experts may be invited by the peer reviewer to work only with the permission of the Editorial Board and in terms of confidentiality.

The comments of the peer reviewers are sent to the author without indicating their names. The decision on publication (or rejection) of the article is made by the Editorial Board after the reviews and the author's replies have been received.

In some cases the Editorial Board may send the article for further peer review, including for statistical and methodological reviews.

The editors make a peer review of all submitted materials relevant to the journal's themes for the purpose of their expert evaluation. All peer reviewers are recognized specialists in the themes of peer reviewed materials and have had publications on the themes of a peer-reviewed article in the last 3 years. The peer reviews are kept at the editorial office for 5 years.

The Editorial Board sends the copies of reviews or a reasoned refusal to the authors of submitted materials and those to the Ministry of Education and Science of the Russian Federation as the relevant request enters the editorial office.

The Editorial Board of the journal continually assesses the quality of peer review, by applying the Russian version of the questionnaire "Review Quality Instrument" (Version 3.2) [van Rooyen S., Black N., Godlee F.J. Development of the Review Quality Instrument (RQI) for Assessing Peer Reviews of Manuscripts. Clin Epidemiol 1999;52(7):625–9].

12. Conflict of interest

When submitting their manuscript, the authors are responsible for disclosing their financial and other conflicts of interest that can affect their work.

All significant conflicts of interest should be reflected in the manuscript (in the footnote on the title page).

If there are sponsors, the authors should define their role in determining the study design, data collection, analysis, and interpretation, and the decision to publish the findings. If the sponsors have not taken such actions, this should be also indicated.

The authors must submit a completed application form:

Each author should answer the following questions; an affirmative answer requires additional information.

Title of the manuscript (article) _____

Author: _____

1) Have you or your close relatives received money, gifts, and other remuneration from an organization, institution, or company whose financial status may be affected by your publication, including fees for speeches, consultations, gifts, travel funding, and funds for the investigation.

Yes/No

2) Do you have close relatives working for an organization, institution, or company whose financial status may be affected by your publication?

Yes/No

3) Do you have close relatives who are in a higher position, i.e. the Head/Director of an organization, institution, or company whose financial status may be affected by your publication?

Yes/No

4) Do you have close relatives who are the holders of shares with investments or other financial interests (excluding unit investment trusts) in an organization, institution, or company whose financial status may be affected by your publication?

Yes/No

5) Can the results of this publication directly or indirectly affect your reward?

Yes/No

6) Are there any potential or existing conflicts of interest which the Editorial Board should know?

Yes/No

13. Informed consent

It is prohibited to publish any information that can identify a patient (give his/her name and initials, the number of case histories in the photos, when making written descriptions and genealogies) except when it is of great scientific values and when the patient (his/her parents or guardians) have given an informed written consent. After obtaining the consent, this should be reported in the published article.

14. Human and animal rights

If the article describes human experiments, it should be specified whether the latter satisfy the ethical standards of the Committee on Human Experimentation (a part of the institution where the work has been done, or a regional one) or the 1975 Helsinki Declaration or its revised version in 2000.

When describing animal experiments, it should be pointed out whether the keeping and use of laboratory animals are in compliance with the rules established at the institution, the recommendations of the National Experimentation Council, and national laws.

The articles, which do not correspond to above rules, will be rejected.

All received articles are refereed.

No received materials are sent back.

Board of Editors reserves the right to proofread the articles, submitted for publishing.

Please send the articles to:

ws@woundsurgery.ru.

Универсальная анкета на вступление в Общество/подписку на журнал

Шаг 1: ***Выберите желаемую позицию и отметьте галочкой:***

☐ ***Вступление в Общество + годовая бесплатная подписка на специализированное издание:***
РОО «Хирургическое общество – Раны и раневые инфекции» + журнал «Раны и раневые инфекции. Журнал им. проф. Б. М. Костючёнка»

☐ ***Платная подписка на издание – 2000 руб/год (для врачей – не членов Общества):***
Журнал «Раны и раневые инфекции. Журнал им. проф. Б. М. Костючёнка» (ежеквартально)

Шаг 2: ***Заполните форму для приема в члены организации (только для вступающих в Общество):***

Заявление

Прошу принять меня _____

_____ в члены _____

_____. Устав и цели деятельности организации признаю.

Подпись _____ / _____ /

Шаг 3: ***Заполните анкету:***

Ф.И.О. ……

Контактный телефон…… E-mail……

Учреждение……

Специальность……

Адрес доставки – домашний, рабочий (нужное подчеркнуть): Индекс ……

Страна…… Регион…… Город……

Улица…… Дом…… Корпус/строение…… Квартира……

Шаг 4: ***Если Вы вступаете в Общество, укажите также:***

Паспортные данные (серия, номер, когда и кем выдан)……

Должность……

Узкая специализация……

Ученая степень, звание……

Ф.И.О. и должность руководителя ……

Ф.И.О. зав. отделением……

Способ получения удостоверения члена Общества (нужное подчеркнуть): лично, на ближайшем мероприятии Общества; почтой России на адрес, указанный в анкете

Шаг 5: ***Подпишите и оставьте заполненную анкету на стенде или пришлите по адресу: ws@woundsurgery.ru***

Шаг 6: ***Для самостоятельной регистрации на сайте уточните перечень документов, необходимых для вступления в члены Общества: возьмите памятку и комплект на стенде или на сайте www.woundsurgery.ru и вышлите нам сканы документов и платежек по электронной почте ws@woundsurgery.ru***

Шаг 7: ***В соответствии с требованиями ст. 9 ФЗ РФ от 27.06.2006 г. № 152-ФЗ подтверждаю свое согласие на обработку РОО «Хирургическое общество – Раны и раневые инфекции» моих персональных данных***

Подпись_____/_____/ «_____» _____ **20___г.**

Ф.И.О. Подпись Дата заполнения анкеты

Благодарим за проявленный интерес и потраченное время!

АНОНС НАУЧНЫХ МЕРОПРИЯТИЙ РОО «ХИРУРГИЧЕСКОЕ ОБЩЕСТВО – РАНЫ И РАНЕВЫЕ ИНФЕКЦИИ» НА 2019–2021 ГОДЫ

20–21 мая 2019, Москва

Международная научно-практическая конференция «Высокие ампутации нижних конечностей у детей и взрослых»

www.woundsurgery.ru

19–21 ноября 2019, Москва

4-й Международный конгресс «Сахарный диабет, его осложнения и хирургические инфекции»

www.woundsurgery.ru

15–16 мая 2020, Москва

Международная научно-практическая конференция «Дополнительные физические методы обработки ран и гнойно-некротических очагов у детей и взрослых»

www.woundsurgery.ru

16–19 ноября 2020, Москва

5-й Международный конгресс «Раны и раневые инфекции» с конференцией «Проблемы анестезии и интенсивной терапии раневых инфекций»

www.woundsurgery.ru

17–18 мая 2021, Москва

Международная научно-практическая конференция «Остеомиелит у детей и взрослых»

www.woundsurgery.ru

19–22 ноября 2021, Москва

5-й Международный конгресс «Сахарный диабет, его осложнения и хирургические инфекции»

www.woundsurgery.ru

Международная
научно-практическая
конференция

«ВЫСОКИЕ АМПУТАЦИИ НИЖНИХ КОНЕЧНОСТЕЙ У ДЕТЕЙ И ВЗРОСЛЫХ»

20–21
мая 2019
Москва

Информация о конференции на сайтах:
www.woundsurgery.ru
www.общество-хирургов.рф